



# Nefrolitotomía percutánea en pacientes con trastornos de la coagulación: reporte de caso

## *Percutaneous Nephrolithotomy in Patients with Bleeding Disorders: Case Report*

Rebeca Escobar Monroy<sup>1</sup> Diego Camacho Nieto<sup>1</sup> Marino Cabrera Fierro<sup>2</sup>

<sup>1</sup> Residente de II año Urología, Colegio Mayor Nuestra Señora del Rosario, Hospital de la Samaritana, Bogotá, Cundinamarca, Colombia

<sup>2</sup> Departamento de Urología, Hospital de la Samaritana, Bogotá, Cundinamarca, Colombia

Address for correspondence Rebeca Escobar Monroy, MD, Departamento de Urología, Hospital de la Samaritana, Carrera 8 #0-29 Sur, Santa Fé, Bogotá, Cundinamarca, Colombia (e-mail: rebeca.escobar@urosario.edu.co).

Urol Colomb 2019;28:43–46.

### Resumen

**Objetivo** Reportar un caso de nefrolitotomía percutánea en paciente con deficiencia de proteína C y S.

**Introducción** Los pacientes con déficit de proteína C y S tienen un riesgo alto de eventos tromboembólicos reportándose tasas de hasta el 6% y 8,4% respectivamente.

**Reporte de Caso** Paciente femenina de 43 años con antecedente de deficiencia de proteína C y S, anticoagulación crónica con warfarina por trombosis venosa profunda (TVP), clínicamente con cuadro de cólico reno ureteral derecho y hematuria, la tomografía de vías urinarias mostró un cálculo coraliforme completo derecho. Fue llevada a nefrolitotomía percutánea derecha previa terapia puente con enoxaparina, el acceso percutáneo fue a través del cáliz inferior. Debido a que no fue posible acceder a los cálculos del cáliz medio y superior y que en la institución donde se realizó el procedimiento no se cuenta con nefroscopio flexible, se decidió realizar una segunda punción en cáliz superior, dejando a la paciente libre de cálculos. Se reinició la anticoagulación plena a las 12 horas del postoperatorio sin presentar sangrado asociado.

**Discusión** Los pacientes con déficit de proteína C y S tienen un riesgo alto para eventos tromboembólicos. Kefer y col., realizaron un estudio en el que evaluaron la eficacia de la terapia puente en pacientes llevados a NLP, encontrando que la anticoagulación con warfarina puede suspenderse 5 días antes y reiniciarse 5 días después del procedimiento quirúrgico sin necesidad de terapia puente con enoxaparina. En la actualidad, las recomendaciones dadas por la Sociedad Americana de Urología, indican realizar la terapia puente mediante un grupo multidisciplinario.

**Resultados** El déficit de proteína C y S corresponde a una entidad, con una prevalencia muy baja y condiciona el requerimiento de anticoagulantes orales de forma indefinida. Fue posible realizar una intervención quirúrgica sin complicaciones hemorrágicas ni tromboembólicas con el uso de terapia puente prequirúrgica.

### Palabras Clave

- ▶ nefrolitotomía percutánea
- ▶ anticoagulación; proteína C
- ▶ proteína S

received  
November 23, 2017  
accepted  
February 19, 2018  
published online  
May 7, 2018

DOI <https://doi.org/10.1055/s-0038-1645850>.  
ISSN 0120-789X.  
eISSN 2027-0119.

Copyright © 2019, Sociedad Colombiana de Urología. Publicado por Thieme Revinter Publicações Ltda., Rio de Janeiro, Brazil. Todos los derechos reservados.

License terms



**Abstract**

**Objective** To report a case of percutaneous nephrolithotomy in patients with protein C and S deficiency.

**Introduction** Patients with protein C and S deficiency have a high risk of thromboembolic events reporting rates of 6% and 8.4%, respectively.

**Case Report** A 43-year-old female patient with a history of protein C and S deficiency with chronic warfarin anticoagulation for deep venous thrombosis (DVT). CT scan with full right staghorn calculi. Enoxaparin was administered bridge therapy. She was taken to right percutaneous nephrolithotomy, access was through the lower calyx. Because it was not possible to access the calculus of the middle and upper calyx it was necessary to perform a second puncture in the upper calyx, leaving the patient free of calculus. Full anticoagulation was resumed at 12 hours postoperatively without associated bleeding.

**Discussion** Patients with protein C and S deficits are at high risk for thromboembolic events. Kefer et al. conducted a study evaluating the efficacy of bridge therapy in patients on NLP, finding that warfarin anticoagulation can be discontinued 5 days earlier and restarted 5 days after the surgical procedure without the need for enoxaparin bridging therapy.

**Results** The protein C and S deficiency corresponds to an entity, with a very low prevalence and conditions the requirement of oral anticoagulants indefinitely. It was possible to perform a surgical procedure without hemorrhagic or thromboembolic complications.

**Keywords**

- ▶ percutaneous nephrolithotomy
- ▶ anticoagulant
- ▶ protein C
- ▶ protein S

**Introducción**

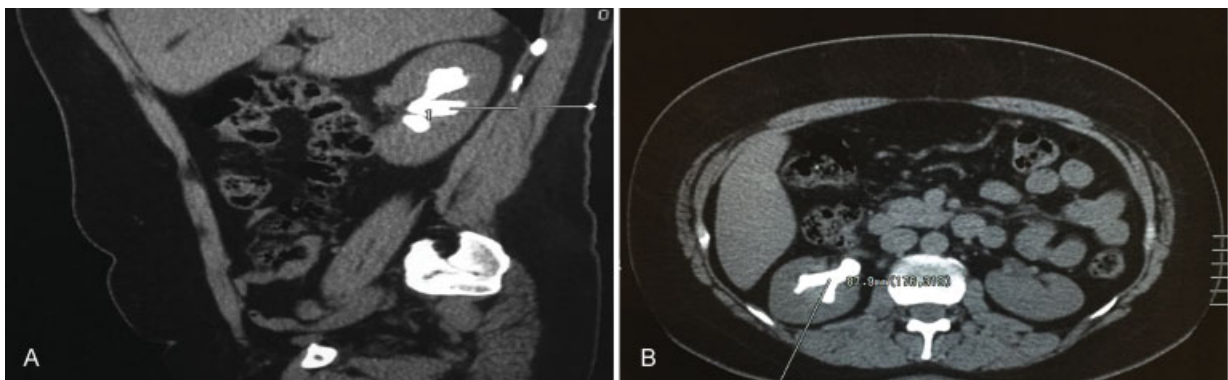
Se realiza un reporte de caso de una paciente con deficiencia de proteína C y S y trombosis venosa profunda (TPV) anticoagulada crónicamente con warfarina. Clínicamente con cólico reno ureteral derecho y hematuria, las imágenes mostraban cálculo coraliforme derecho completo que requirió terapia puente con enoxaparina para la realización de la nefrolitotomía percutánea derecho (NLP).

**Reporte de Caso**

Paciente femenina de 43 años con antecedente de deficiencia de proteína C y S, recibe anticoagulación crónica con warfarina por TVP de miembro inferior derecho documentada en el 2009. Consulta a urología por hematuria macroscópica

(único episodio) y cólico reno ureteral derecho de 2 meses de evolución. Tomografía de vía urinarias con calculo coraliforme derecho completo del riñón derecho con densidad mayor a 1000UH (► Fig. 1). Con el diagnóstico se decidió llevar a nefrolitotomía percutánea derecha. En conjunto con hematología se realizó terapia puente con enoxaparina 80mg cada 12 horas por 3 días hasta alcanzar INR menor de 1,5. Los paraclínicos que evaluaron la enfermedad de base mostraron niveles de proteína S en un 30% (disminuida) y proteína C de la coagulación al 191%.

Se suspendió la enoxaparina 24 horas antes del procedimiento quirúrgico y la paciente fue llevada a nefrolitotomía percutánea derecha, el acceso inicial fue a través del cáliz inferior. Debido a que no fue posible acceder a los cálculos del cáliz medio y superior y que en la institución donde se realizó el procedimiento no se cuenta con nefroscopio flexible se



**Fig. 1** Urotac. Cálculo coraliforme derecho completo.

decidió realizar una segunda punción en cáliz superior, dejando a la paciente libre de cálculos. Se reinició la anticoagulación plena con enoxaparina a las 12 horas en el postoperatorio sin presentar sangrado asociado.

## Discusión

Fisiológicamente las proteínas C y S son glucoproteínas dependientes de vitamina K, con pesos moleculares de 62 y 71 KDa respectivamente. Su función principal es inhibir la cascada de coagulación; es decir, funcionan como proteínas naturales anticoagulantes. Adicionalmente, la literatura actual reconoce que esas moléculas intervienen como factores antiapoptóticos, antiinflamatorios y que son importantes para la estabilización de la barrera endotelial<sup>1,2</sup>

El 60% de la proteína S se encuentra unida a proteínas Cb4 y no cuenta con actividad anticoagulante, el 40% restante viaja libre y a ella se le atribuye la capacidad funcional de la misma. En presencia de esa proteína S libre los fosfolípidos y el calcio llevan a la activación de la proteína C mediante una estimulación no enzimática, ella a su vez, se une al receptor localizado a nivel endotelial y una vez allí inactiva los sitios de unión del Factor V e inhibe la activación del factor VIII mediante la escisión en residuos específicos de arginina. Por eso, en los casos de déficit de esas proteínas, el individuo enfrenta un estado pro coagulante que aumenta el riesgo de eventos tromboembólicos venosos.<sup>1</sup> Adicional a su actividad de cofactor, la proteína S libre tiene una actividad anticoagulante independiente impidiendo la activación de protrombina al unirse al factor X activado y al V activado.<sup>1</sup>

En cuanto a la etiología, se conoce que el déficit de proteína C y S se atribuye a un desorden autosómico dominante, teniendo como alteración más frecuente las mutaciones erróneas heterocigotas en los genes SERPINC 1, PROC (localizado en el cromosoma 2 específico para déficit de proteína C) y PROS1 (localizado en el cromosoma 3 específico para déficit de proteína S).<sup>3</sup>

El diagnóstico de la paciente presentada en este caso, corresponde a una enfermedad de muy baja frecuencia. Para el déficit de proteína S se establece una prevalencia menor al 0,5%, la cual puede llegar hasta el 12% si se tiene establecido un diagnóstico de otro tipo de trombofilia.<sup>4</sup> Por otra parte, la prevalencia para el déficit de proteína C en individuos sanos es del 0,3%, la cual puede aumentar hasta el 6% en el caso de familias con trombofilia hereditaria.<sup>5</sup> Adicionalmente, el riesgo de eventos tromboembólicos venosos en los pacientes con algún tipo de trombofilia puede alcanzar el 4,7% durante los primeros 5 años a partir del diagnóstico. Para el caso específico de los pacientes con déficit de proteína C y S existe un riesgo muy superior para la recurrencia de eventos tromboembólicos venosos luego de su primer episodio, reportándose tasas de 6% y 8,4% respectivamente.<sup>6</sup>

Según lo anteriormente mencionado, claro que los individuos con déficit de proteína C y S presentan un estado procoagulante, por lo cual la paciente presentada en este reporte, recibe de forma crónica warfarina.

Con el hallazgo de cálculo coraliforme completo derecho se indica la realización de nefrolitotomía percutánea, proce-

dimiento en el cual, según los datos publicados en el 2011 por "The Clinical Research Office of the Endourological Society Percutaneous Nephrolithotomy Global Study" (CROES PCNL), la presencia de sangrado como complicación alcanza tasas de 7,8%.<sup>7</sup> Otra serie retrospectiva con un muy buen volumen de pacientes ( $n = 6783$ ), reportan un porcentaje de complicaciones hemorrágicas en un 1,7%.<sup>8</sup>

El manejo de la anticoagulación se realizó como lo sugiere la Sociedad Americana de Urología en la publicación "Anticoagulation and Antiplatelet Therapy in Urologic Practices", la cual recomienda que, para pacientes que reciban anticoagulantes o antiplaquetarios orales y requieran ser llevados a nefrolitotomía percutánea, se les debe suspender esos medicamentos e iniciar terapia puente según la decisión del equipo multidisciplinario.<sup>9</sup> Esa terapia puente se realiza con heparinas de bajo peso molecular las cuales se deben iniciar de 36 a 48 horas luego de la última dosis de la warfarina (3 días antes del procedimiento quirúrgico) y suspenderse 24 horas antes de la intervención. El paciente debe ser llevado a cirugía con un INR menor a 1,5. En el posoperatorio las heparinas de bajo peso molecular se inician luego de 24 horas, la warfarina puede iniciarse a partir del primer día posoperatorio; sin embargo, se debe tener en cuenta que las heparinas de bajo peso molecular no deben suspenderse hasta que el INR sea adecuado al objetivo terapéutico del paciente (por ejemplo, en déficit de proteína C y S con INR de 2 a 3).<sup>9</sup>

Se revisó la literatura médica disponible sin encontrar estudios suficientes que evalúen el rol de la nefrolitotomía percutánea en pacientes con trastornos de la coagulación. Kefer y col.,<sup>10</sup> realizaron un estudio retrospectivo en el que evaluaron la eficacia de la terapia puente en pacientes llevados a nefrolitotomía percutánea, encontrando que la anti coagulación con warfarina puede suspenderse 5 días antes y reiniciarse 5 días después del procedimiento quirúrgico sin necesidad de terapia puente con enoxaparina.

Posteriormente Van Canghai y col.,<sup>11</sup> estratificaron los pacientes anti coagulados con warfarina y que requerían ser llevados a nefrolitotomía percutánea según el riesgo de desarrollar un nuevo evento trombo embólico. Los pacientes de alto riesgo (válvula cardiaca y fibrilación auricular, episodio de TVP de menos de un mes, estado de hipercoagulabilidad con episodio de trombosis) y riesgo intermedio (válvula cardiaca y ritmo sinusal, episodio de TVP de uno a tres meses, fibrilación auricular con enfermedad coronaria, diabetes o hipertensión arterial), suspendieron la anti coagulación oral 4 días antes del procedimiento e iniciaron terapia puente con heparina de bajo peso molecular. La heparina fue suspendida 12 horas previas al procedimiento quirúrgico e iniciada en conjunto con la warfarina en las 12- 24 horas posteriores.

Cabe aclarar que en este estudio no se muestran resultados de complicaciones en los pacientes que siguen este esquema de manejo propuesto.

Por el momento, y basados en la literatura previamente descrita, se deben seguir las recomendaciones dadas por la Sociedad Americana de Urología para el manejo de los medicamentos anticoagulantes en este grupo de pacientes.

## Conclusiones

El déficit de proteína C y S corresponde a una entidad autosómica dominante, con una prevalencia muy baja y condiciona el requerimiento de anticoagulantes orales de forma indefinida. Fue posible realizar una intervención quirúrgica (nefrolitotomía percutánea), sin complicaciones hemorrágicas ni trombo embolicas siguiendo las recomendaciones dadas por la Sociedad Americana de Urología para el manejo de los medicamentos anticoagulantes en este grupo de pacientes.

### Responsabilidades Éticas

**Protección de personas y animales.** Los autores declaran que para esta investigación no se han realizado experimentos en seres humanos ni en animales.

**Confidencialidad de los datos.** Los autores declaran que han seguido los protocolos de su centro de trabajo sobre la publicación de datos de pacientes.

**Derecho a la privacidad y consentimiento informado.** Los autores declaran que en este artículo no aparecen datos de pacientes.

### Conflictos de Interés

No tenemos conflictos de intereses.

## Bibliografía

- 1 Wypasek E, Undas A. Protein C and protein S deficiency - practical diagnostic issues. *Adv Clin Exp Med* 2013;22(04):459-467
- 2 Comp PC, Esmon CT. Recurrent venous thromboembolism in patients with a partial deficiency of protein S. *N Engl J Med* 1984;311(24):1525-1528
- 3 Caspers M, Pavlova A, Driesen J, et al. Deficiencies of antithrombin, protein C and protein S - practical experience in genetic analysis of a large patient cohort. *Thromb Haemost* 2012;108(02):247-257
- 4 García de Frutos P, Fuentes-Prior P, Hurtado B, Sala N. Molecular basis of protein S deficiency. *Thromb Haemost* 2007;98(03):543-556
- 5 Haemostasis and Thrombosis Task Force, British Committee for Standards in Haematology. Investigation and management of heritable thrombophilia. *Br J Haematol* 2001;114(03):512-528
- 6 Brouwer JL, Lijfering WM, Ten Kate MK, Kluin-Nelemans HC, Veeger NJ, van der Meer J. High long-term absolute risk of recurrent venous thromboembolism in patients with hereditary deficiencies of protein S, protein C or antithrombin. *Thromb Haemost* 2009;101(01):93-99
- 7 de la Rosette J, Assimos D, Desai M, et al; CROES PCNL Study Group. The Clinical Research Office of the Endourological Society Percutaneous Nephrolithotomy Global Study: indications, complications, and outcomes in 5803 patients. *J Endourol* 2011;25(01):11-17
- 8 Armitage JN, Withington J, van der Meulen J, et al. Percutaneous nephrolithotomy in England: practice and outcomes described in the Hospital Episode Statistics database. *BJU Int* 2014;113(05):777-782
- 9 Culkin DJ, Exaire EJ, Green D, et al. Anticoagulation and antiplatelet therapy in urological practice: ICUD/AUA review paper. *J Urol* 2014;192(04):1026-1034
- 10 Kefer JC, Turna B, Stein RJ, Desai MM. Safety and efficacy of percutaneous nephrostolithotomy in patients on anticoagulant therapy. *J Urol* 2009;181(01):144-148
- 11 Van Cangh P, Smith AD, Ng CS, et al. Management of difficult kidney stones. *J Endourol* 2007;21(05):478-489