Aneurisma gigante da artéria cerebral média e síndrome de Kernohan

Relato de caso

Aloísio Carlos Tortelly Costa, Fred Rodrigues Quintero**, Marcio de Mendonça Cardoso***, Fabrizio Isaac Schwab Leite***, Rodrigo Montenegro da Fonseca Rodrigues****

Serviço de Neurocirurgia da Universidade Federal Fluminense

RESUMO

Os aneurismas gigantes intracranianos podem se manifestar de diversas formas. Neste trabalho, relatamos o caso de uma paciente com um aneurisma gigante da artéria cerebral média manifestando-se através da síndrome de Kernohan, raramente encontrada em aneurismas cerebrais. Diagnóstico e tratamento são discutidos.

PALAVRAS-CHAVE

Aneurisma intracraniano gigante. Síndrome de Kernohan.

ABSTRACT

Giant middle cerebral artery aneurysm and Kernohan syndrome. Case report

Giant intracranial aneurysms may be responsable for many signs and symptoms. In this study the authors report a case of a patient with a giant middle cerebral artery aneurysm causing Kernohan syndrome, almost never seen in this pathology. A brief discussion about diagnosis and treatment is done.

KEYWORDS

Giant intracranial aneurysm. Kernohan syndrome.

Introdução

Os aneurismas intracranianos são considerados gigantes quando apresentam diâmetro maior que 2,5 cm[12]. Em termos epidemiológicos, os aneurismas gigantes representam de 3% a 13% de todos os aneurismas cerebrais[1] e localizam-se predominantemente na artéria carótida interna[10,19], sendo também encontrados em outras artérias intracranianas. A apresentação clínica é variável: hemorragia intracraniana por ruptura dos aneurismas é bastante comum[14,15,19]; epistaxe e fístula carótido-cavernosa; sinais e sintomas focais decorrentes de compressão local[3,10]; fenômenos isquêmicos; crise convulsiva[14,26]; hidrocefalia[20]; fístula liquórica[9], e outros.

Neste artigo, relatamos o caso de uma paciente com um aneurisma gigante da artéria cerebral média com evolução clínica progressiva, submetida a tratamento cirúrgico, apresentando plena recuperação no período pós-operatório.

Relato do caso

Paciente de 63 anos, sexo feminino, cor branca, aposentada, apresentando quadro clínico com evolução de seis meses caracterizado por diminuição da psicomotricidade, lentificação do pensamento, hemiparesia direita e grabatária. Internada no Hospital Universitário Antônio Pedro, realizou tomografia computadorizada de crânio sendo evidenciada lesão hipodensa com captação anelar de contraste em região temporopolar à

*Chefe do Serviço de Neurocirurgia da Universidade Federal Fluminense.
**Médico do Serviço de Neurocirurgia da Universidade Federal Fluminense.
***Residente do Serviço de Neurocirurgia da Universidade Federal Fluminense.

direita, com importante efeito de massa sobre o tronco cerebral, cujo laudo sugeriu neoplasia intracraniana. A seguir, realizou ressonância nuclear magnética (Figura 1), procedimento em que os achados tomográficos foram confirmados com maior precisão anatômica. Realizou, ainda, arteriografia cerebral com subtração digital (Figura 2), sendo evidenciado aneurisma da bifurcação da artéria cerebral média direita. Na arteriografia, o tamanho do aneurisma pareceu muito menor que sua imagem na tomografia e na ressonância, o que nos fez supor que ele estava trombosado em sua maior parte.

A paciente foi submetida a craniotomia temporopterional, seguida de clipagem do aneurisma e exérese total da lesão distal ao clipe. O material retirado foi enviado para exame histopatológico, sendo confirmado o diagnóstico de aneurisma gigante verdadeiro. A paciente evoluiu com melhora progressiva e realizou tomografia computadorizada de controle evidenciando ampla resolução da lesão (Figura 3).

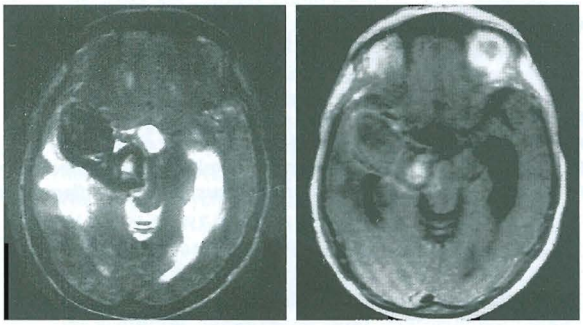

Figura 1 – Ressonância magnética demonstrando lesão temporopolar à direita, com importante efeito de massa sobre o tronco cerebral.

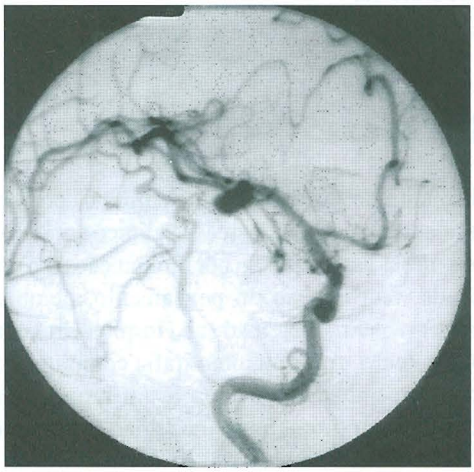

Figura 2 – Angiografia carotídea direita evidenciando a presença de aneurisma da artéria cerebral média, de dimensões bem menores que o demonstrado na ressonância magnética.

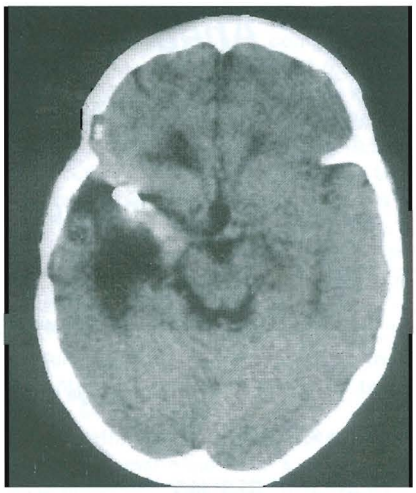

Figura 3 – Tomografia computadorizada pós-operatória demonstrando a remoção da lesão, bem como a resolução da compressão sobre o tronco cerebral.

Discussão

Apesar dos avanços técnicos na neurocirurgia e na neurorradiologia, os aneurismas gigantes continuam sendo um tema bastante controvertido. Até mesmo a definição de aneurisma gigante tem gerado polêmica, uma vez que alguns autores a consideram empírica; aneurismas menores que 2,5 cm podem apresentar a mesma evolução clínica e forma de tratamento que os maiores. Apesar disso, a maior parte dos estudos ainda considera a classificação descrita por Lockley[12].

Atualmente, considera-se que os aneurismas gigantes se desenvolvem a partir dos menores[2], tendo, assim, os mesmos fatores predisponentes, entre os quais pode-se destacar: alterações hemodinâmicas e estruturais nas artérias cerebrais, fatores genéticos, alterações inflamatórias, trauma, neoplasia, uma série de doenças vasculares e radioterapia[5,27]. Chama atenção o fato de que os aneurismas gigantes são encontrados com relativa freqüência no sistema vertebrobasilar.

A apresentação clínica depende, principalmente, da localização dos aneurismas. A paciente do caso relatado apresentou um aneurisma de artéria cerebral média, medindo aproximadamente 11 cm em seu diâmetro maior, exercendo efeito de massa sobre o tronco cerebral e manifestando-se com a síndrome de Kernohan, raramente vista em aneurismas cerebrais.

Os principais exames complementares para o diagnóstico dos aneurismas são tomografia computadorizada, ressonância nuclear magnética e arteriografia digital[16]. Vale ressaltar que, muitas vezes, trombos podem impedir a passagem de contraste pela luz do aneurisma, dando uma falsa noção de sua dimensão. Assim, como na paciente do caso relatado, a ressonância magnética pode exercer um papel fundamental, delimitando toda a

lesão; deve-se ainda ficar atento à presença de *flow void* junto à lesão, o que poderia representar uma lesão vascular. Por fim, deve-se estar também atento quanto à possibilidade de que uma lesão com captação anelar de contraste, localizada em território de artéria cerebral, pode representar um aneurisma gigante.

O tratamento, principalmente com o desenvolvimento da terapia endovascular, tem sido o assunto mais polêmico no que concerne aos aneurismas gigantes. Os principais procedimentos cirúrgicos incluem: clipagem e exérese do aneurisma (se este exercer efeito de massa), *trapping*, *wrapping*, associados ou não a procedimentos de revascularização[4,6,7,10,11,14,19,21,23,24]. Já em relação à terapia endovascular, várias técnicas também estão disponíveis, entre as quais o uso de *coils* e oclusão endovascular (também podendo se associar procedimentos de revascularização), e geralmente estão indicadas quando o paciente apresenta elevado risco cirúrgico ou o tratamento cirúrgico já realizado foi ineficaz[8,17,18,22,25]. O nosso serviço considera que os riscos e a eficácia dos procedimentos endovasculares em relação aos aneurismas gigantes ainda são discutíveis; a presença de colo largo e de trombo intra-aneurismático dificulta o procedimento endovascular. Além disso, o efeito de massa exercido por esses aneurismas geralmente necessita de tratamento cirúrgico, com sua respectiva exérese. Assim sendo, consideramos que os aneurismas gigantes devem ser avaliados caso a caso.

Referências

1. BARROW DL, ALLEYNE G: Natural history of giant intracranial aneurysms and indications for intervention. Clin Neurosug 42:214-44, 1995.
2. BARTH A, de TRIBOLET N: Growth of small saccular aneurysms to giant aneurysms: presentation of three cases. Surg Neurol 4:277-80, 1994.
3. BATJER HH, PURDY PD: Enlarging thrombosed aneurysm of the distal basilar artery. Neurosurgery 26:695-9,1990.
4. BOJANOWSKI WM, SPETZLER RF, CARTER LT: Reconstruction of the MCA bifurcation after excision of a giant aneurysm. Technical note. J Neurosurg 68:974-7, 1998.
5. CASEY AT, MARCH HT, UTTLEY D: Intracranial aneurysms formation following radiotherapy. Br J Neurosurg 7:575-9, 1993.
6. DEI-ANANG K, HEY O, BORGES G, SCHURMANN K, MULLER W: Management of giant aneurysms. Arq Neuropsiquiatr (São Paulo) 48:231-5, 1990.
7. DRAKE CG: Giant intracranial aneurysms: Experience with surgical treatment in 174 patients. Clin Neurosurg 26:12-95, 1979.
8. GRUBER A, KILLER M, BAVINZSKI G, RICHLING B: Clinical and angiographic results of endovascular coiling treatment of giant and very large intracranial aneurysms: a 7 year, single center experience. Neurosurgery 45:793-803, 1999.
9. HOSOBUCHI Y: Direct surgical treatment of giant intracranial aneurysms. J Neurosurg 51:743-56,1979.
10. LAWTON MT, SPETZLER RF: Surgical management of giant intracranial aneurysms: Experience with 171 Patients. Clin Neurosurg 42:245-66, 1995.
11. LAWTON MT, SPETZLER RF: Surgical strategies for giant intracranial aneurysms. Neurosurg Clin N Am 9:725-42, 1998.
12. LOCKSLEY HB: Natural history of subarachnoid hemorrhage, intracranial aneurysms and arteriovenous malformations based on 6368 cases in the cooperative study. J Neurosurg 25:219-39, 1966.
13. MCCORMICK WF, ACOSTA-RUA GJ: The size of intracranial saccular aneurysms. An autopsy study. J Neurosurg 33:422-7, 1970.
14. MORLEY TP, BARR HWK: Giant intracranial aneurysms: Diagnosis, course, and agement. Clin Neurosurg 16:73-94, 1969.
15. ONUMA T, SUZUKI J: Surgical treatment of giant intracranial aneurysms. J Neurosurg 51:33-6, 1979.
16. OSBORN AG: Diagnostical Neurorradiological. Ed 1. Rio de Janeiro, Revinter, 1999, cap 9, pp 248-83.
17. RAMINA R, MENESES MS, PEDROZO AA, ARRUDA WO, BORGES G: Saphenous vein graft bypass in the treatment of giant cavernous sinus aneurysms. Arq Neuropsiquiatr (São Paulo) 58:162-8, 2000.
18. SERBINENKO FA, FILATOV JM, SPALLONE A, TCHURILOV MV, LAZAREV VA: Management of giant intracranial ICA aneurysms with combined extracranial-intracranial anastomosis and endovascular occlusion. J Neurosurg 73:57-63, 1990.
19. SHIBUYA M, SUGITA K: Intracranial giant aneurysms. In Youmans JR (ed): Neurologycal surgery. Ed 4. Philadelphia, WB Saunders, 1996, vol 2, cap 54, pp 1310-19.
20. SMITH KA, KRAUS GE, JOHNSON BA, SPETZLER RF: Giant posterior communicating artery aneurysm presenting as third ventricle mass with obstructive hydrocephalus. J Neurosurg 81:299-303, 1994.
21. SPETZLER RF, RUNA HA, LEMOLE GM: Giant aneurysms. Neurosurgery 49:902-8, 2001.
22. STANDARD SC, GUTERMAN LR, CHAVIS TD, FRONCKOWIAK MD: Endovascular management of giant intracranial aneurysms. Clin Neurosurg 42:267-92, 1995.
23. SUNDT TM, PIEPGRAS DG: Surgical approach to giant intracranial aneurysms. J Neurosurg 51:731-42, 1979.
24. SYMON L, VADJA J: Surgical experience with giant intracranial aneurysms. J Neurosurg 61:1009-28, 1984.
25. TAKI W, NISHI S, YAMASHITA K e cols. Selection and combination of various endovascular techniques in the treatment of giant aneurysms. J Neurosurg 77:37-42, 1992.
26. YACUBIAN EM, ROSEMBERG S, SILVA HC, JORGE CL, OLIVEIRA E, ASSIS LM: Intractable complex partial seizures associated with posterior cerebral artery giant aneurysm: a case report. Epilepsia 35:1317-20, 1994.
27. YASARGIL MG: Microneurosurgery. Ed 1. New York, Thieme Strattton, 1984, cap 5, pp 280-9.

Original recebido em setembro de 2003
Aceito para publicação em junho de 2004

Endereço para correspondência:
Marcio de Mendonça Cardoso
Rua Tiradentes, 103/906
CEP 24210-510 – Niterói, RJ
E-mail: vanecampos@ig.com.br