

Melanocitoma meníngeo intramedular dorsal

Relato de caso

Patrícia Polónia¹, Tiago Lopes¹, António Vilarinho¹, Vitor Gonçalves², António Cerejo¹, Rui Vaz¹

Serviço de Neurocirurgia do Hospital de São João e Faculdade de Medicina do Porto, Portugal

RESUMO

Contexto: O melanocitoma meníngeo é uma lesão infrequente, benigna, mas localmente agressiva. Sua localização intramedular é muito rara, existindo apenas três casos descritos na literatura. A propósito deste caso clínico, os autores reveem a literatura e discutem as características clínicas, imagiológicas e histológicas desse tipo de lesão. **Relato do caso:** Homem de 54 anos de idade com melanocitoma meníngeo intramedular dorsal (T11). Clinicamente apresentou, de início, disestesias torácicas, sem déficits neurológicos associados, que se mantiveram estáveis ao longo de dois anos. Após esse período teve instalação súbita de paraparesia. O diagnóstico definitivo foi estabelecido por exame histológico e imunocitoquímico após ressecção cirúrgica parcial da lesão. A pesquisa de melanoma maligno cutâneo-mucoso ou ocular foi negativa. Apesar de evolução inicial favorável apresentou recrescimento tumoral dois anos e meio após a primeira cirurgia, sendo reoperado. Apesar da ausência de complicações diretamente relacionadas com a cirurgia, acabou por falecer por sepsis na sequência de ruptura de diverticulite intestinal semanas depois.

PALAVRAS-CHAVE

Melanocitoma meníngeo intramedular. Neoplasias da medula espinal.

ABSTRACT

Thoracic spinal cord meningeal melanocytoma. Case Report

Background: Meningeal melanocytomas are infrequent, benign tumors but with a locally aggressive behaviour. Extension to the spinal cord of these lesions is very rare and there are only three cases reported in the literature. The authors review the literature and discuss the clinical, neuroimaging and pathological features of this lesion. **Case report:** The authors present a case of a 54-year-old man with a thoracic spinal cord meningeal melanocytoma (T11). During two years the only complain was thoracic disestesias with no neurological deficit. After that period there was a sudden onset of paraparesia. The definitive diagnosis was made by histologic and immunocytochemical studies after partial surgical excision of the lesion. No evidence of cutaneous, mucous or ocular malignant melanoma was found. Although an inicial favourable evolution, two and a half years after the first surgery the tumor regrowth and the patient was reoperated. No complications related to the surgery occurred but the patient had a rupture of an intestinal diverticulitis and died from sepsis some weeks later.

KEY WORDS

Spinal cord meningeal melanocytoma. Spinal cord neoplasms.

Introdução

O melanocitoma meníngeo é um tumor pigmentado primário das leptomeninges, descrito pela primeira vez em 1972 por Limas e Tio.²¹ Seu diagnóstico diferencial inclui as seguintes entidades histopatológicas: melanoma maligno primário ou metastático, schwannoma melanótico, meningioma melanótico e melanoblastose.^{2,10,17,21,23,25,34}

Encontramos apenas 46 casos de melanocitomas meníngeos espinhais publicados;^{1-20,22-35} sua localização intramedular é muito rara, existindo, até a data, apenas três casos descritos na literatura.^{2,10,34}

Apresentamos o caso de um melanocitoma meníngeo intramedular dorsal e descrevemos o quadro clínico, as características imagiológicas, histopatológicas e imunocitoquímicas da lesão, o tratamento e o *follow-up*.

1 Serviço de Neurocirurgia do Hospital de São João e Faculdade de Medicina do Porto, Portugal.

2 Patologista do Laboratório de Anatomia Patológica Lda., Porto, Portugal.

Relato do caso

Homem de 54 anos de idade, sem antecedentes patológicos relevantes, enviado à consulta de neurocirurgia em 1999, por quadro de cefaleias, episódios transitórios de visão turva e quadro de disestesias torácicas. O exame neurológico era normal, excetuando a presença de sinal de Babinsky à direita e edema papilar bilateral. Foi avaliado pela oftalmologia, não tendo sido objetivada diminuição da acuidade visual. Realizou potenciais evocados somatossensitivos dos membros superiores e inferiores, que foram normais.

A ressonância magnética (RM) encefálica foi normal; a RM da coluna torácica revelou uma lesão intramedular no nível T11, com componente anterior exofítico, hiperintensa em T1 e isointensa em T2, captando contraste de forma homogênea (Figura 1). Diante da ausência de um diagnóstico etiológico preciso e, em virtude das características imagiológicas da lesão, realizou ainda uma angiografia medular, que não detectou qualquer alteração.

Dada a ausência de déficits motores, e o risco inerente a uma abordagem cirúrgica da lesão intramedular, optou-se por manter o doente sob vigilância clínico-imagiológica periódica. Nos dois anos subsequentes, notou agravamento dos sintomas visuais. Foi novamente avaliado pela oftalmologia, que detectou diminuição da acuidade visual e agravamento do edema papilar bilateral. Repetiu RM encefálica (novembro 2001), que detectou hidrocefalia tetraventricular. Realizou punção lombar, apresentando uma pressão de abertura de 290 mmHg. Foi então submetido à cirurgia para colocação de válvula ventrículo-peritoneal de pressão regulável, apresentando melhora significativa da acuidade visual e desaparecimento da estase papilar bilateral.

Nos anos seguintes, o quadro clínico permaneceu estável e os exames imagiológicos de controle não evidenciaram crescimento nem alteração das características da lesão intramedular.

Em outubro de 2004 apresentou instalação súbita de dorsalgia e paraparesia. O estudo com RM mostrou crescimento da lesão, sobretudo à custa de seu componente intramedular, sem evidência de hemorragia intratumoral (Figura 2). Foi então decidido abordar cirurgicamente a lesão: após laminectomias de T9 a T11, a abertura da dura-máter permitiu visualizar a porção inferior da medula e a cauda equina, envolvidas por um tecido negro, sem plano de clivagem evidente com o tecido nervoso, que se continuava para a face anterior da medula, insinuando-se junto à linha média para o interior desta. Diante da aparente benignidade da lesão e ao risco significativo que uma ressecção mais extensa (mas que seria sempre incompleta) acarretava, optou-se pela remoção parcial do tumor.

O exame histopatológico revelou uma lesão constituída por células ricas em melanina, com núcleos pequenos e regulares, dispostas ao longo de tecido mesenquimatoso (provável bainha de raízes nervosas) e em ninhos de padrão epiteloide e fusiforme, não se identificando mitoses nem áreas de necrose (Figura 3). No estudo imunocitoquímico verificou-se positividade para HMB45 e negatividade para EMA (Figura 4). As características morfológicas das células e sua disposição arquitetural, associadas à positividade para HMB45, indicaram tratar-se de um tumor melanocítico (melanocitoma) sem características de malignidade.

A pesquisa de melanoma maligno cutâneo-mucoso ou ocular foi negativa.

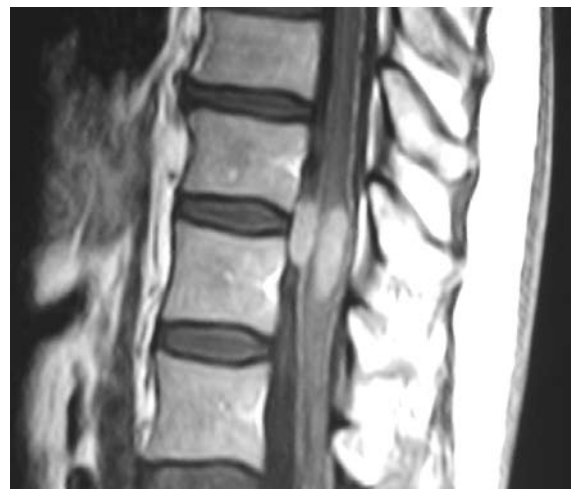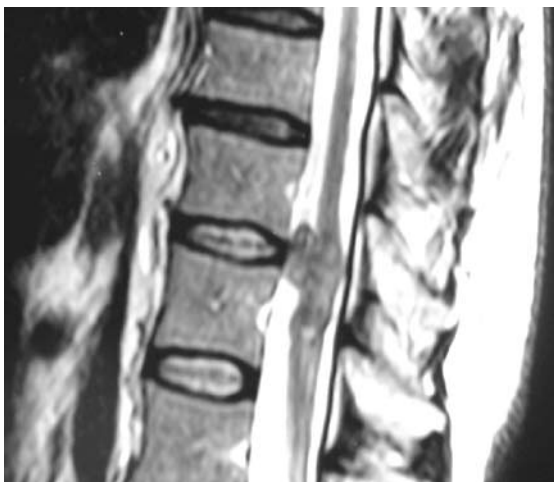


Figura 1 – Lesão intramedular em T11-T12, com componente exofítico, apresentando captação homogênea de produto de contraste.

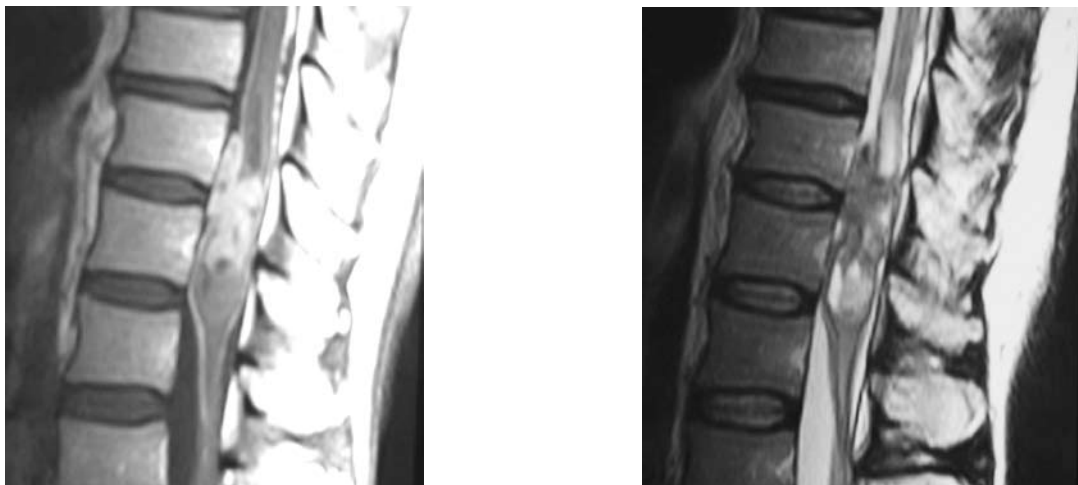

Figura 2 – Aumento das dimensões da lesão, sobretudo à custa de seu componente intramedular. Notória intensificação com a administração de gadolínio.

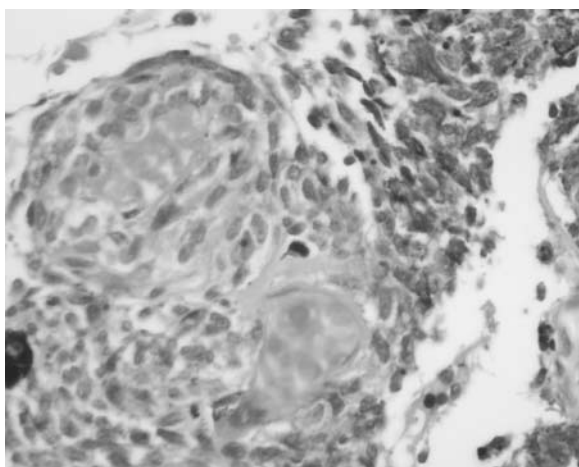


Figura 3 – Melanocitoma meníngeo (H&E; Ampliação de 400X): células fusiformes e com padrão epitelióide, ricas em melanina.

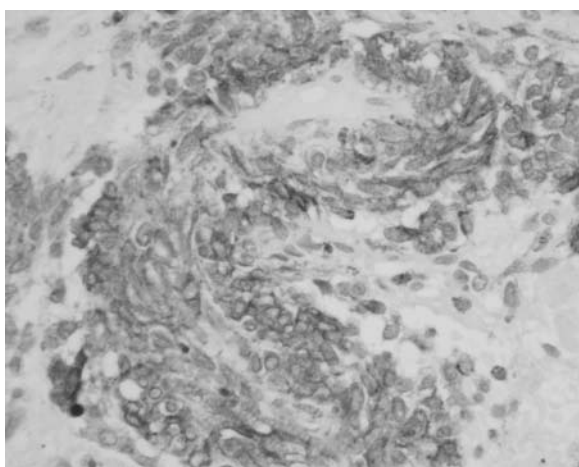


Figura 4 – Melanocitoma meníngeo (HMB-45; Ampliação de 400X): positividade para HMB-45 no citoplasma das células melanocíticas.

O pós-operatório decorreu sem complicações, e o doente recuperou os déficits anteriormente descritos. Mantiveram-se dois anos sem evidência clínica ou imagiológica de recorrência tumoral. No início de 2007, iniciou quadro de déficit progressivo da força muscular nos membros inferiores. Diante da deterioração neurológica foi decidido reintervir e efetuar a remoção possível da massa tumoral com o objetivo de tentar travar o agravamento do quadro neurológico. Foi efetuada uma remoção extensa, mas subtotal, da lesão, sem qualquer déficit neurológico de novo resultante da cirurgia. No período pós-operatório instalou-se um quadro de abdômen agudo devido à rotura de diverticulite intestinal. Foi operado pela cirurgia-geral, e efetuada colostomia; foi necessário, dado o quadro infeccioso, retirar o sistema de derivação ventrículo-peritoneal previamente colocado. Desenvolveu, então, um quadro infeccioso acabando por falecer de sepsis após internamento prolongado em unidade de cuidados intensivos.

Discussão

As neoplasias melanocíticas do sistema nervoso central são lesões raras e têm, na maioria dos casos, origem metastática.⁸ O diagnóstico diferencial engloba entidades como o melanoma maligno metastático, o melanoma maligno primário, o melanocitoma meníngeo, o meningioma pigmentado, o schwannoma melanótico e a melanoblastose.^{2,10,17,21,23,25,34}

As neoplasias melanocíticas primárias, não associadas a lesões pigmentadas noutros locais do organismo, são lesões extremamente raras, com origem nos melanócitos das leptomeninges.^{2,10,21,23,26,27,34} Apesar

da origem comum, o melanocitoma meníngeo e o melanoma maligno primário acarretam prognósticos muito diferentes, dado o carácter benigno do primeiro e maligno do segundo.^{10,13,25,26}

Desde a introdução da designação de melanocitoma meníngeo, por Limas e Tio,²¹ em 1972, foram publicados 46 casos de melanocitomas meníngeos espinhais,^{1-20,22-35} três dos quais com localização intramedular.^{2,10,34} A idade dos doentes variou desde 13 a 78 anos. A localização dos tumores por ordem decrescente de frequência foi: 24 na região torácica, 15 na região cervical, 3 na região toracolombar, 1 com localização multissegmentar cervical e torácica, 1 no cone medular e 1 no *filum terminale*. A relação masculino-feminino foi 1/1,875. Os 4 tumores intramedulares descritos (incluindo este caso) apresentaram localização dorsal.

Dependendo de sua localização, o melanocitoma meníngeo pode apresentar-se como mielopatia, radiculopatia, déficits dos pares cranianos, meningite crônica, crises epilépticas e hidrocefalia.^{3,23} Neste caso, no desenvolvimento do quadro de hipertensão intracraniana e de déficit visual progressivo, o estudo do líquido cefalorraquidiano foi sempre normal não se verificando nos estudos citológico, bioquímico ou microbiológico qualquer alteração de relevância, nomeadamente sinais de infecção meníngea.

As características do melanocitoma meníngeo na ressonância magnética dependem da quantidade de melanina existente e da presença de hemorragia.^{3,8,13,36} O pigmento melânico inclui radicais livres paramagnéticos, determinando diminuição dos tempos de relaxamento T1 e T2. Essas lesões são geralmente hiper ou isointensas em T1, realçando de modo homogêneo após a administração de gadolínio, e iso ou hipointensas em T2.^{8,36}

Macroscopicamente, seu aspecto é o de uma lesão pigmentada, de tonalidade negra ou castanho-escuro, geralmente bem circunscrita ou encapsulada, adjacente às leptomeninges.¹⁷

O diagnóstico do melanocitoma meníngeo baseia-se essencialmente nos exames histopatológico e imunocitoquímico; o aspecto ultraestrutural por microscopia eletrônica ajuda, apesar de não ser fundamental.³ Histologicamente, o melanocitoma meníngeo não apresenta evidência de atipia, anaplasia ou atividade mitótica significativa, diferentemente do melanoma maligno onde a presença de pleomorfismo celular, mitoses, hemorragia e necrose é frequente.^{3,13,25-27} No estudo imunocitoquímico, o melanocitoma meníngeo caracteriza-se por apresentar uma reação positiva para o anticorpo antimelanoma (HMB-45), vimentina e proteína S-100. Em particular, a positividade HMB-45 juntamente à ausência das características de malignidade atrás referidas suportam de forma consistente o

diagnóstico de tumor melanocítico.¹⁶ A negatividade da reacção para antígeno da membrana epitelial (EMA) torna o diagnóstico de meningioma pouco provável e a negatividade da reacção para Leu-7 exclui a possibilidade de schwannoma.^{3,10,14,16,25} Ultraestruturalmente, o melanocitoma meníngeo caracteriza-se pela presença de processos citoplasmáticos dendríticos e numerosos melanossomas e/ou pré-melanossomas em vários estágios de maturação.^{16,27}

O melanocitoma meníngeo é uma neoplasia com um carácter biológico benigno, apresentando bom prognóstico, apesar de elevada taxa de recorrência.¹⁷ Dada a raridade dessa entidade patológica, a revisão da literatura assume um papel fulcral para a compreensão de sua natureza e seu tratamento. A ressecção completa do tumor constitui a melhor opção terapêutica, associando a uma taxa mais baixa de recorrência tumoral do que a ressecção parcial.^{8,10,14,16,17,27,34} Quando tal não é possível, pode associar-se radioterapia pós-operatória, apesar de a evidência científica de seu benefício não ser consistente.¹⁶ No caso apresentado, dado que o doente se recuperou dos déficits após a ressecção cirúrgica subtotal e a radioterapia não constitui uma terapêutica inócua, optou-se pelo *follow-up* clínico e imagiológico, sem tratamento adjuvante.

Conclusão

O melanocitoma meníngeo espinhal é uma neoplasia infrequente, sendo a localização intramedular muito rara. O diagnóstico dessa neoplasia baseia-se essencialmente nos estudos histopatológico e imunocitoquímico. A exclusão de lesões pigmentadas noutros locais do organismo é muito importante. Constitui um tumor melanocítico benigno não existindo, até a data, dados suficientes sobre o prognóstico e taxas de recorrência tumoral associados às diferentes modalidades de tratamento. A ressecção completa do tumor, quando possível, constitui a melhor opção terapêutica.

Referências

1. Alameda F, Lloreta J, Galito E. Meningeal melanocytoma: a case report and literature review. *Ultrastruct Pathol*. 1998;22:349-56.
2. Barth A, Pizzolato GP, Berney J. Mélanocytome méningé intramédullaire. *Neurochirurgie*. 1993;39:188-94.
3. Bydon A, Gutierrez JA, Mahmood A. Meningeal melanocytoma: an aggressive course for a benign tumor. *J Neurooncol*. 2003;64:259-63.

4. Chen KT. Crush cytology of melanocytoma of the spinal cord. A case report. *Acta Cytol.* 2003;47:1091-4.
5. Clarke DB, Leblanc R, Bertrand G, Quartey GR, Snipes GJ. Meningeal melanocytoma. Report of a case and a historical comparison. *J Neurosurg.* 1998;88:116-21.
6. Cordoba A, Tunon T, Vasquez JJ. Meningeal melanocytoma. Presentation of a case and review of the literature. *Arch Neurobiol.* 1989;52:93-9.
7. Crouzet J, Richard S, Pillet G, Muckensturm B, Srour A, Pradat P. Meningeal melanocytoma or multiple pigmented meningiomas of the spinal canal. Report of a case. Review of the literature. *Rev Rhum Mal Osteoartic.* 1992;59:738-43.
8. Czarnecki EJ, Silbergleit R, Gutierrez JA. MR of the spinal meningeal melanocytoma. *Am J Neuroradiol.* 1997;18:180-2.
9. Das A, Ratnagopal P, Puvanendran K, Teo JG. Spinal meningeal melanocytoma with hydrocephalus and intracranial superficial siderosis. *Intern Med J.* 2001;31:562-4.
10. Delhaye M, Menei P, Rousselet Mc, Diabira S, Mercier P. Un cas de tumeur mélanocytaire primitive intramédullaire: mélanocytome méningé ou mélanome malin? *Neurochirurgie.* 2001;47:133-6.
11. Ferracini R, Lemma E. Melanocytoma meningeo. Presentazione di un caso. *Tumori.* 1974;60:197-201.
12. Glick R, Baker C, Husain S. Primary melanocytomas of the spinal cord: a report of seven cases. *Clin Neuropathol.* 1997;16:127-32.
13. Gonçalves J, Dias P, Subhi-Issa I, Maillo A, Blanco A. Melanocitoma meníngeo cervical simulando un neurinoma de la raíz C7: caso clínico. *Neurocirurgia.* 2002;13:393-6.
14. Goyal A, Sinha S, Singh AK, Tatke M, Kansal A. Lumbar spinal meningeal melanocytoma of the L3 nerve root with paraspinous extension. A case report *Spine.* 2003;28:140-2.
15. Graham DI, Paterson A, McQueen A, Milne JA, Ulrich H. Melanotic tumor (blue naevi) of spinal nerve roots. *J Pathol.* 1976;118:83-9.
16. Ibáñez J, Weil B, Ayala A, Jimenez A, Acedo C, Rodrigo I. Meningeal melanocytoma: case report and review of the literature. *Histopathol.* 1997;30:576-81.
17. Iida M, Llena JF, Suarez MA, Malik S, Weidenheim KM, Lassaletta P, et al. Two cases of spinal meningeal melanocytoma. *Brain Tumor Pathol.* 2002;19:41-5.
18. Kawara S, Takata M, Hirone T, Tomita K, Hamaoka H. A new variety of neurocutaneous melanosis: benign leptomeningeal melanocytoma associated with extensive Mongolian Spot on the back. *Nippon Hifuka Gakkai Zasshi.* 1989;39:561-6.
19. Kermarek J. Tumeurs mélaniques bénignes méningées, Étude anatomo-clinique et ultrastructurale de deux cas localisés à la dure-mère. *Arch Anat Cytol Pathol.* 1977;25:17-26.
20. Lach B, Russel N, Benoit B, Attack D. Cellular blue nevus ["melanocytoma"] of the spinal meninges: electron microscopic and immunohistochemical features. *Neurosurgery.* 1988;22:773-80.
21. Limas C, Tio FO. Meningeal melanocytoma ["melanotic meningioma"]. Its melanotic origin as revealed by electron microscopy. *Cancer.* 1972;30:1286-94.
22. Mangels KJ, Johnson MD, Weil RJ. 35-year-old woman with progressive leg weakness. *Brain Pathol.* 2006;16:183-4.
23. Matsumoto S, Kang Y, Sato S, Kawakami Y, Oda Y, Akari M, et al. Spinal meningeal melanocytoma presenting with superficial siderosis of the central nervous system. Case report and review of the literature. *J Neurosurg.* 1998;88:890-4.
24. O'Brien TF, Moran M, Miller JH, Hemsley SD. Meningeal melanocytoma. An uncommon diagnostic pitfall in surgical neuropathology. *Arch Pathol Lab Med.* 1995;119:542-6.
25. Painter TJ, Chaljub G, Sethi R, Singh H, Gelman B. Intracranial and intraspinal meningeal melanocytosis. *Am J Neuroradiol.* 2000;21:1349-53.
26. Park SH, Park HR, Ko Y. Spinal meningeal melanocytoma. *J Korean Med Sci.* 1992;7:364-8.
27. Rades D, Heidenreich F, Tatagiba M, Brandis A, Karstens JH. Therapeutic options for meningeal melanocytoma. *J Neurosurg.* 2001;95:225-31.
28. Rasmussen PV, Andersen C, Ulhoi BP. Intraspinal melanocytoma. A case report. *Ugeskr Lager.* 2000;62:2052-3.
29. Ruelle A, Tunesi G, Andrioli G. Spinal meningeal melanocytoma. Case report and analysis of diagnostic criteria. *Neurosurg Rev.* 1996;19:39-42.
30. Sankhla SK, Lynch PG, Davis CHG. Spinal meningeal melanocytoma: a case report and review of the literature. *Br J Neurosurg.* 1996;10:205-9.
31. Shimoda H, Oka K, Naoi Y, Nishida S, Oka T, Nakazato Y, et al. Primary melanocytoma arising from the thoracic leptomeninges case. *Clin Neuropathol.* 1998;18:80-3.
32. Steinberg JM, Gillespie JJ, Mackay B, Benjamin RS, Leavens ME. Meningeal melanocytoma with invasion of the thoracic spinal cord. Case report. *J Neurosurg.* 1978;48:818-24.
33. Tatagiba M, Böker DK, Brandis A. Meningeal melanocytoma of the C8 nerve root. *Neurosurgery.* 1992;31:958-61.
34. Turhan T, Oner K, Yurtseven T, Akalin T, Ovul I. Spinal meningeal melanocytoma. Report of two cases and review of the literature. *J Neurosurg [Spine 3].* 2004;100:287-90.
35. Verma DS, Spitzer S, Legha S, McCredie KB. Chemotherapy for meningeal melanocytoma of the thoracic spinal cord. Report of a case. *JAMA.* 1979;242:2435-6.
36. Waldron J, Cha SS. Radiographic features of intramedullary spinal cord tumors. *Neurosurg Clin N Am.* 2006;17:13-20

Original recebido em outubro de 2008

Aceito para publicação em maio de 2009

Endereço para correspondência

Patricia Polónia
Rua Calouste Gulbenkian, 209 2H1
4050 Porto, Portugal
E-mail: titapolonia@yahoo.com.br