

# Trauma raquimedular craniocervical

## Revisão da literatura

Ricardo Vieira Botelho<sup>1</sup>, Marcelo Duva Borgheres<sup>2</sup>, André Lima Batista<sup>3</sup>

Hospital do Servidor Público do Estado de São Paulo, SP, Brasil

### RESUMO

**Objetivo:** Revisão da literatura sobre o trauma craniocervical. **Métodos:** Com base em revisão eletrônica da literatura nos dados da PubMed, em revisões sistemáticas e em diretrizes internacionais na língua inglesa. A revisão abrangeu os temas “deslocamento atlanto-occipital”, “fraturas do côndilo occipital”, “fraturas do atlas”, “lesões do ligamento transverso”, “instabilidade vertical atlantoaxial traumática” e “fraturas do eixo”. **Resultado:** A avaliação da literatura utilizando-se de técnicas de análise da qualidade da publicação, eliminando vícios e tendenciosidades de interpretação, permitindo a comparação matemática de resultados, propiciou o surgimento de conclusões menos discutíveis da eficiência dos vários métodos de tratamento.

### PALAVRAS-CHAVE

Traumatismos craniocervicais. Literatura de revisão.

### ABSTRACT

**Spinal trauma at the craniocervical junction. Literature review**

**Objective:** Literature review on craniocervical junction spinal trauma. **Methods:** Based on a PubMed electronic search of papers published in English, a search on systematic reviews and international guidelines. The items “atlanto-occipital dislocation”, “occipital condyle fractures”, “transverse ligament lesion”, “vertical atlantoaxial instability” and “axis fractures” were reviewed. **Result:** A judicious assessment of the literature searching for the quality of the publication, eliminating bias in interpretation, allowing a comparison of mathematical results, resulted in a less controversial conclusions of the efficiency of various methods of treatment.

### KEY WORDS

Craniocervical trauma. Review literature.

## Introdução

Nas últimas décadas tem havido uma revolução no tratamento cirúrgico das doenças da coluna vertebral, levando à necessidade crescente de definições de condutas. O tratamento dos traumatismos da coluna vertebral não foge a essa necessidade.

Novas técnicas têm substituído as formas de fixação não-rígidas por aquelas com maiores capacidades de imobilização, fixando a coluna sem a penetração de material de síntese no canal vertebral. Concomitantemente, a avaliação da literatura utilizando-se de técnicas de análise da qualidade da publicação, eliminando

vícios e tendenciosidades de interpretação, permitindo a comparação matemática de resultados, propiciou o surgimento de conclusões menos discutíveis da eficiência dos vários métodos de tratamento.

O texto a seguir é uma revisão da literatura sobre o trauma raquimedular craniocervical.

A avaliação da literatura permite a formulação de propostas de “parâmetros da prática”, de diretrizes, de recomendações ou de opções de tratamento. O processo pode ser demorado e trabalhoso, incluindo vários grupos de trabalho para sua realização. Recomenda-se que, tanto para a avaliação clínica e o uso de testes diagnósticos, quanto para a avaliação da efetividade

1 Neurocirurgião do Hospital do Servidor Público do Estado de São Paulo (HSPE) e do Conjunto Hospitalar do Mandaqui. Orientador do Programa de Pós-Graduação em Ciências da Saúde do Instituto de Assistência Médica ao Servidor Público Estadual (IAMSPE), São Paulo, SP.

2 Neurocirurgião do HSPE e do Hospital Ana Costa, Santos, SP.

3 Neurocirurgião do Instituto de Neurocardiologia Wilson Rosado, Mossoró, RN. Professor da Disciplina de Doenças Neurológicas da Universidade Estadual do Rio Grande do Norte – UERN.

terapêutica, os parâmetros sejam divididos em classes de evidência como se segue:

- Classe I: um ou mais trabalhos prospectivos e randomizados, incluindo revisões desses trabalhos.
- Classe II: um ou mais estudos bem delineados e comparativos não randomizados, tais como coortes e casos-controle.
- Classe III: estudos prospectivos e randomizados com imperfeições de delineamento, estudos comparativos com controles históricos, série e relatos de casos, opiniões de especialistas.

As evidências classe I refletem um alto nível de certeza e permitem definir padrões de diagnóstico ou tratamento.

Evidências de classe II refletem um moderado nível de certeza definindo diretrizes de diagnóstico ou tratamento.

Evidências de classe III refletem opiniões e/ou baixo nível de certeza e permitem delinear apenas opções de tratamento.

A correspondência entre o grau de recomendação e a força da evidência científica é resumida em classes A a D.

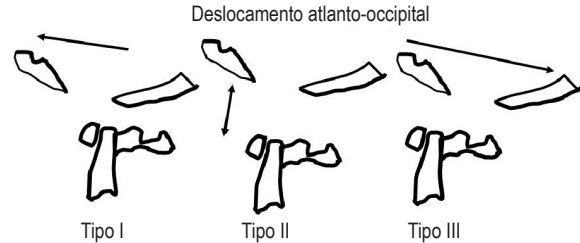
As diretrizes internacionais (*guidelines*) são classificadas como classe “D” de evidência por conter informações de caráter opinativo.

## Deslocamento atlanto-occipital

Considerado raro na traumatologia humana no vivo, o deslocamento entre o crânio e o atlas é diagnosticado mais frequentemente nos acidentes fatais<sup>26,42,51</sup>. Com a melhora do atendimento pré-hospitalar e maior potencial de sobrevivência dos pacientes traumatizados, um número crescente de pacientes pode chegar ao tratamento nos setores de emergência<sup>50,75</sup>. A falta de reconhecimento dessas lesões pode piorar o prognóstico dos pacientes.

As diretrizes da Sociedade Americana de Neurocirurgia são baseadas em pesquisa eletrônica feita na base de dados PubMed entre 1966 e 2001, utilizando os descritores atlanto-occipital (*atlanto-occipital*) e deslocamento (*dislocation*), que identificaram 690 e 86.205 citações respectivamente<sup>38</sup>; 233 citações continham os dois descritores. Houve a descrição de menos de 100 pacientes sobreviventes ao deslocamento atlanto-occipital (DAO) em artigos de relatos de casos. A estratégia de busca adicionou os descritores anteriormente mencionados associados aos descritores: “humanos”, “tipo de DAO”, “tratamento” e “evolução”.

O tipo do deslocamento foi descrito segundo Traynelis e cols.<sup>75</sup> em três tipos (Figura 1).



**Figura 1** – Deslocamento atlanto-occipital segundo Traynelis e col.<sup>79</sup>. À esquerda tipo I (deslocamento anterior do crânio). No meio, tipo II (deslocamento vertical). À direita, tipo III (deslocamento posterior do crânio).

Existem outros tipos não descritos de deslocamentos ou rotações.

A duração do seguimento variou entre várias semanas a quatro anos. Nos artigos publicados houve a identificação de 29 pacientes com DAO tipo I, 32 com DAO tipo II, 4 com tipo III e 14 pacientes com outros tipos.

Todos os artigos produziram evidências classe III.

### Diagnóstico

Uma série de medidas tem sido proposta para diagnosticar DAO na radiografia em perfil. O deslocamento maior que 1 cm entre o dente do eixo e o bázio é considerado anormal segundo Wholey, Bruwer e Baker<sup>80</sup>.

Talvez a relação mais popularizada como medida para o diagnóstico da DAO seja a relação de Powers e cols.<sup>66</sup>, estabelecida em 1979. Eles propuseram que a relação entre uma linha que vai entre o bázio e o arco posterior do atlas e o opístio e o arco anterior de C1 deve ser igual a 1. Se ocorrer deslocamento anterior do crânio sobre o opístio, por exemplo, a distância bázio-C1 aumenta e o opístio-C1 diminui, aumentando a relação. A sensibilidade diagnóstica desta relação é de 33%<sup>2,39</sup>.

Em 1980, Dublin e cols.<sup>26</sup> propuseram relacionar a mandíbula com o arco anterior do atlas e com o do eixo, determinando como valores normais 13 mm e 20 mm respectivamente (sensibilidade diagnóstica de 25%).

Em 1987, Lee e cols.<sup>51</sup> propuseram estender a relação de Powers para as bordas posteriores do corpo de C2 e a linha espinolaminar do eixo. Obtiveram sensibilidade de 75%.

Harris e cols.<sup>42</sup>, em 1994, utilizaram tanto a distância bázio-dente como a distância entre o bázio e uma linha que segue a borda posterior do corpo de C2 para o diagnóstico e acharam 100% de sensibilidade.

As sensibilidades relatadas pelos diversos autores, para os diferentes métodos diagnósticos, não têm sido reproduzidas e, em cerca de metade dos casos, as medidas não podem ser feitas na radiografia convencional<sup>38</sup>.

Imagem com tomografia computadorizada ou ressonância magnética é recomendada em pacientes com suspeita de DAO. A sensibilidade diagnóstica da tomografia computadorizada é de 84% e, da ressonância magnética, de 86%<sup>38,42</sup>. A presença de hiperdensidade pré-vertebral, hemorragia subaracnoidea na transição craniovertebral, paralisia de nervos cranianos, déficits neurológicos medulares altos e apneia na ausência de lesão vertebral suscita a hipótese de DAO<sup>38,42</sup>.

## Tratamento

### Nenhum tratamento

As diretrizes da Sociedade Americana de Neurocirurgia identificaram 10 pacientes descritos na literatura com DAO que não receberam tratamento inicial. Em nove não foi feito o diagnóstico primariamente. Dentre os nove, quatro tinham déficits neurológicos que estavam piores na última evolução do que no momento do diagnóstico<sup>26</sup>. Entre os 10 pacientes sobreviventes descritos na literatura, dois iniciaram o quadro clínico estando neurologicamente intactos e apresentaram déficit de X nervo craniano e espasticidade, e outro tinha déficit neurológico em um membro (monoparesia)<sup>26</sup>. Todos os pacientes com déficits pioraram quando não tratados e metade destes permaneceu com lesões neurais, quando finalmente tratados. Desse modo, feito o diagnóstico, o tratamento é obrigatório<sup>26</sup>.

### Tração craniana

As diretrizes da Sociedade Americana de Neurocirurgia encontraram na literatura 21 pacientes que receberam tração. Em dois houve piora da tetraparesia e desenvolvimento de paresia de VI nervo craniano. Quatro pacientes estavam intactos e continuaram como estavam. Os demais melhoraram<sup>34</sup>. O risco de piora com a tração está estimado em 10% dos casos e deve ser levado em consideração no tratamento dessa lesão<sup>26</sup>.

### Imobilização isoladamente ou após tração

Vinte e oito por cento dos pacientes, identificados na literatura, que tiveram tratamento com imobilização, com ou sem tração, pioraram ou permaneceram instáveis após imobilização prolongada. Assim, esse modo de tratamento deve ser utilizado conhecendo-se tais dados. A taxa de piora neurológica e da não-consolidação da instabilidade é alta<sup>26</sup>.

### Fixação e artrodese craniocervical

Nenhum paciente tratado desse modo desenvolveu instabilidade tardia. Apenas um de 19 pacientes piorou.

Entre os 18 restantes, apenas três não melhoraram<sup>26</sup>. A figura 2 mostra o organograma de conduta no DAO.

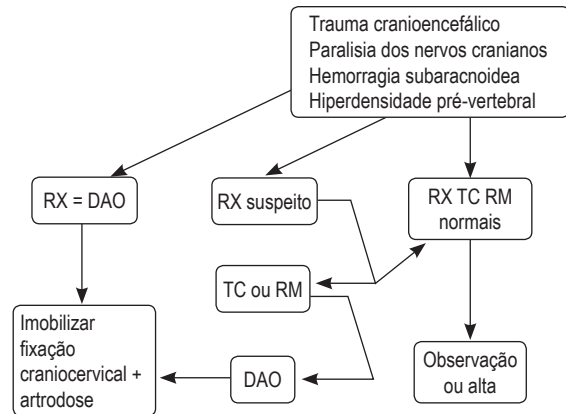


Figura 2 – Organograma de conduta diagnóstica e terapêutica diante de suspeita ou diagnóstico de DAO.

## Fraturas do côndilo occipital

Essa condição, provavelmente, é menos diagnosticada do que realmente ocorre. A manifestação clínica é variável, e o exame físico, inespecífico. São fraturas da base do crânio, associadas a traumas craniocéfálicos graves e/ou traumas raquimedulares altos, em decorrência de agentes de alto impacto e/ou aceleração<sup>39,48</sup>. A primeira descrição foi feita por sir Charles Bell<sup>12</sup>, em autópsia de uma mulher, vítima de queda ao solo, em 1817. O segundo caso foi descrito em 1900 por Kissinger<sup>48</sup>. A primeira descrição radiológica<sup>12</sup> foi feita em 1962<sup>3</sup>, e a primeira descrição utilizando tomografia computadorizada<sup>5</sup> é de 1983.

Em um estudo recente, envolvendo todas as vítimas de acidentes com mecanismo de lesão compatível com fratura do côndilo, esta foi encontrada em 16%<sup>68</sup>.

### Classificação

Em 1987, Saternus<sup>68</sup> propôs uma classificação com base no mecanismo do trauma. A classificação é complexa e fundamentada em seis diferentes tipos de mecanismo. Foi publicada em alemão.

A classificação mais utilizada é a de Anderson e Montesano<sup>5</sup>, de 1988, que classificaram as fraturas, dependendo de sua morfologia e do mecanismo do trauma, em três tipos (Figura 3):

- Tipo I: fratura por compressão axial e impactação e fragmentação do côndilo; é considerada estável em razão da normalidade da membrana tectória e do ligamento alar contralateral, a menos que seja bilateral e/ou associada a deslocamento.

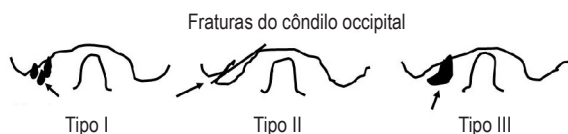

Figura 3 – Fraturas do cõndilo occipital segundo Anderson e Montesano<sup>6</sup>. À esquerda, tipo I (compressão axial, impactação e fragmentação do cõndilo). No meio, tipo II (fratura linear contínua com fratura occipital). À direita, tipo III (fratura avulsão do cõndilo occipital).

- Tipo II: fratura do cõndilo linear contínua com fratura básico-occipital; pode ser bilateral; o mecanismo de lesão é o trauma direto no crânio. A membrana tectória e ligamentos alares intactos preservam a estabilidade; se o cõndilo estiver separado do crânio, pode ocorrer instabilidade e o tratamento com halo-colete é recomendado por seis a oito semanas (veja diagrama nas Figuras 4 e 5).
- Tipo III: fratura avulsão do cõndilo no ponto de inserção do ligamento alar; é potencialmente instável; o mecanismo de produção é a rotação forçada e flexão lateral; com a avulsão na região de inserção de um ligamento alar, a membrana tectória e o ligamento alar contralateral podem ficar sobrecarregados e romper, possibilitando deslocamentos; o tratamento depende da existência ou não de deslocamento atlantoaxial; na avulsão do ligamento alar bilateral pode ocorrer deslocamento craniocervical em 30% a 50% dos casos e o tratamento é aquele do DAO discutido anteriormente; no caso de DAO mínimo, a fratura do cõndilo pode ser tratada com halo-colete e reavaliada; qualquer deslocamento significativo implica fixação e artrodese occipito-C1-C2.

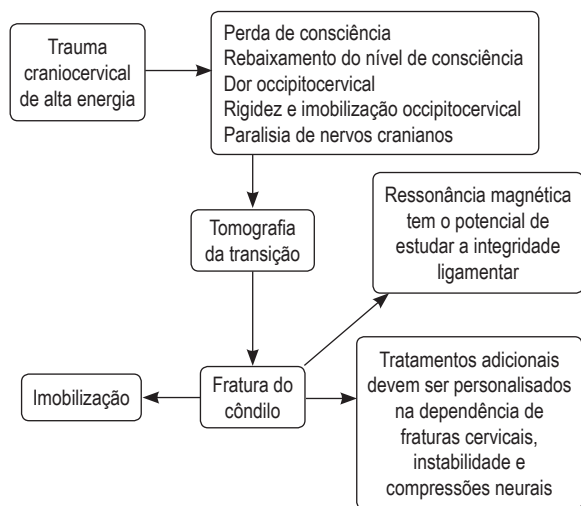


Figura 4 – Organograma de conduta diagnóstica e terapêutica inicial nas fraturas do cõndilo occipital.

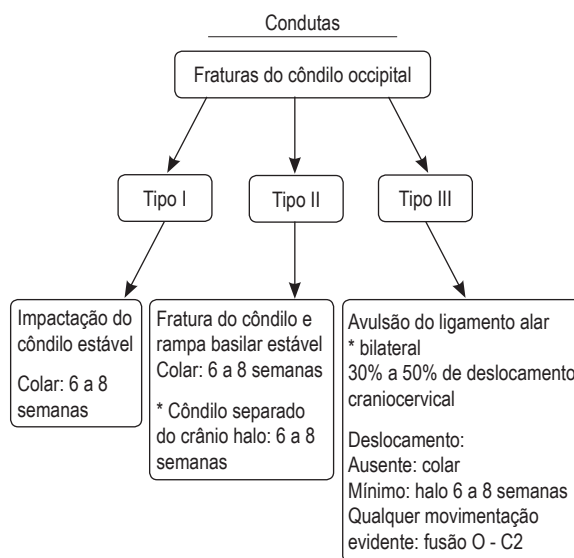


Figura 5 – Condutas nos vários tipos de fratura do cõndilo occipital.

### Tratamento

#### Nenhum tratamento

Na revisão da literatura produzida nas diretrizes da American Association of Neurological Surgeons, identificou-se que 23 pacientes não receberam tratamento (2 com fraturas do tipo I; 14 do tipo II; 5 do tipo III e 2 com fraturas não classificadas). Nove destes apresentaram déficits na sua evolução (lesão de nervos cranianos hipoglossos, glossofaríngeo e vago). Seis outros desenvolveram déficits tardios, além de vertigem e nistagmo. Vários pacientes com paralisias de nervos cranianos tiveram o déficit melhorado com a imobilização e em um paciente o sintoma de visão dupla regrediu após cirurgia descompressiva<sup>38</sup>. Vários casos de lesões de nervos cranianos não melhoraram<sup>39</sup>.

#### Imobilização

Nessa mesma revisão, 44 pacientes foram tratados com imobilização por colar cervical. Treze pacientes receberam halo-minerva, e em seis a imobilização não foi descrita<sup>38,39</sup>.

#### Cirurgia

Nessa mesma revisão, cinco pacientes foram operados. Dois pacientes com fratura tipo III foram submetidos à fixação occipitocervical (um com deslocamento atlanto-occipital e um com instabilidade atlantoaxial). Três pacientes foram submetidos à descompressão de fragmento com melhora imediata dos sintomas em um deles.

A figura 4 mostra o organograma de conduta diagnóstica e de tratamento global da fratura do côndilo. A figura 5 apresenta o organograma de conduta específica em cada tipo de fratura.

## Fraturas do atlas

As fraturas do atlas ocorrem isoladamente ou associadas a outras fraturas. Sejam isoladas ou combinadas, ocorrem com frequência e são igualmente importantes para merecer sua análise em separado das demais lesões do complexo occipitoatlantoaxial. As fraturas do atlas perfazem em torno de 1% a 2% das fraturas da coluna e em torno de 13% a 22% daquelas da coluna cervical<sup>36,39,40</sup>.

As fraturas do atlas podem comprometer isoladamente o arco anterior ou ser isoladas do arco posterior, ou tanto do arco anterior como posterior (explosão), ou da massa lateral (processo articular), do processo transversal e cominutivas. Essas fraturas ocorrem com ou sem lesões do ligamento transversal do atlas.

Uma pesquisa realizada entre 1966 e 2001 utilizando as palavras “*fracture and atlas and human*” encontrou 360 artigos<sup>38-40</sup>.

Em nova pesquisa eletrônica (PubMed 16/7/07), utilizando os mesmos unitermos associados aos operadores booleanos “*not gunshot injury, not odontoid fractures, not tuberculosis*”, encontramos outros sete artigos<sup>1,10,28,47,49,72,73</sup>. Apenas um destes era uma série prospectiva de fraturas de C1 tratados com colar (sem deslocamento das massas laterais) e com halo (com deslocamento das massas laterais), obtendo 94% de bons resultados<sup>72</sup>.

O estudo desses artigos, selecionando-se os títulos, *abstracts* e as referências, permitiu a identificação de 33 trabalhos sobre o tratamento das fraturas de C1. Destes, 10 artigos foram classe III, 9 artigos foram séries de casos e 9 são relatos de casos.

A primeira descrição de fratura de C1 data de 1822, feita por Cooper<sup>18</sup>, em um estudo de autópsia. Um século mais tarde, Jefferson<sup>45</sup> revisou 42 casos publicados e acrescentou quatro próprios. Embora descrevesse vários tipos de fraturas, a “fratura de Jefferson” ficou associada à descrição da fratura do tipo explosão do atlas.

## Lesões do ligamento transversal

Em 1970, Spence e cols.<sup>70</sup> publicaram um artigo relatando um único caso e, em paralelo, realizaram

um estudo biomecânico em peças de cadáver, avaliando a produção de fraturas-explosão do atlas e a lesão do ligamento transversal. Eles produziram fraturas-explosão por mecanismo de carga axial. Avaliaram a medida do deslocamento entre as massas laterais de C1 que produziriam lesões do ligamento transversal. Estas ocorreram com deslocamentos entre 4,8 e 7,6 mm ( $X = 6,3$  mm). Os autores concluíram que deslocamentos laterais dos processos articulares de C1 e C2 (soma dos deslocamentos entre C1 e C2) maiores que 6,9 mm estariam muito provavelmente associados à rotura do ligamento transversal.

Posteriormente, Fielding e cols.<sup>29,30</sup>, estudando 36 pacientes com lesões do atlas, confirmaram esses achados. Observaram que, mesmo com lesões dos ligamentos transversos e fraturas-explosões do atlas, o tratamento conservador restaurava a estabilidade final.

Heller e cols.<sup>44</sup>, reavaliando os achados produzidos com radiografia transoral e a magnificação inerente a esse recurso diagnóstico, ampliaram o intervalo definido por Spence de 6,9 mm para 8,1 mm<sup>44</sup>.

Oda e cols.<sup>60,61</sup>, em um estudo biomecânico, produziram fraturas-explosões do atlas e lesões do ligamento transversal. Nas lesões do ligamento transversal, a distância entre o atlas e o eixo (DAD) estava aumentada e foi maior que 3 mm. O estudo radiológico dinâmico foi importante para a identificação nos casos em que a DAD estava inicialmente normal. Os autores consideraram o aumento da DAD o fator identificador mais importante da instabilidade atlantoaxial. Sugerem também que a ressonância magnética é um detector mais sensível da lesão do ligamento transversal que a medida indireta da lesão pelo deslocamento das massas laterais identificadas pela regra de Spence ou Heller.

Portanto, os critérios atuais para diagnóstico da lesão do ligamento transversal são:

1. Distância atlantodental (DAD) > 3 mm.
2. Soma do deslocamento das massas laterais (processos articulares) > 8,1 mm (Spence corrigido).
3. Ressonância magnética mostrando ruptura ou avulsão do ligamento.

Dickman e cols.<sup>24,25</sup> descreveram dois tipos de lesão do ligamento transversal:

- tipo I: lesões da substância do ligamento transversal.
- tipo II: lesões por avulsão na inserção do ligamento transversal.

Estudaram 39 pacientes com lesões do ligamento transversal. Dezesesseis destes tinham lesões do tipo I; 15 dentre os 16 tinham aumento da distância atlantodental ( $X = 8$  mm). Todos tinham subluxações móveis.

Esses pacientes tiveram insucesso com o tratamento conservador. Os autores recomendam cirurgia precoce nesses casos<sup>24,25</sup>. Dos 39 pacientes, 23 tinham lesões do ligamento transverso do tipo II; 96% desses pacientes tinham fraturas do atlas associadas à lesão do ligamento transverso, sugerindo explosões do atlas (fratura de Jefferson); três quartos desses pacientes obtiveram cicatrização de suas fraturas e correção de suas instabilidades com o tratamento conservador, sem cirurgia. Esses achados, embora tragam a sugestão do uso da ressonância magnética para o diagnóstico das lesões do ligamento transverso, concordam com a literatura precedente a este trabalho, segundo a qual as lesões desse ligamento associadas ao aumento da DAD devem ser submetidas precocemente ao tratamento cirúrgico e aquelas associadas às fraturas de C1, do tipo explosão ou Jefferson, são candidatas ao tratamento conservador<sup>24,25</sup>.

Não há trabalhos com classe de evidência I ou II para determinar padrões de conduta ou diretrizes, mas apenas opções de tratamento<sup>46</sup>.

As fraturas isoladas do arco anterior ou posterior podem ser tratadas com colares rígidos, colares do tipo esterno-occipitomandibular e/ou halo-coletes, por período entre 8 e 12 semanas, não havendo trabalhos que determinem a superioridade de um sobre o outro<sup>46</sup>.

As fraturas dos arcos anteriores e posteriores (fraturas-explosões ou *burst fractures*), sem lesão do ligamento transverso, também podem ser tratadas com colares rígidos, colares tipo esterno-occipitomandibular e/ou halo-coletes, por período entre 10 e 12 semanas, não havendo trabalhos que determinem a superioridade de um sobre o outro<sup>46</sup>.

As fraturas do atlas associadas à lesão do ligamento transverso (Spence > 6,9 mm) podem ser tratadas ou por halo-colete durante 12 semanas ou cirurgia com fixação C1-C2 e artrodese<sup>46</sup>.

A figura 6 mostra o diagrama de conduta nas fraturas de Jefferson sem lesão do ligamento transverso do atlas e, na figura 7, o diagrama mostra a conduta nas fraturas associadas à lesão do ligamento.

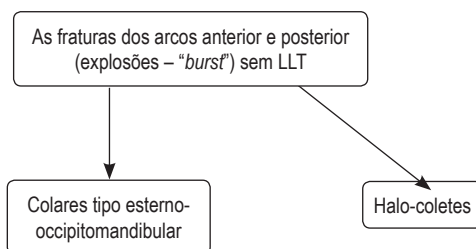


Figura 6 – Conduta nas fraturas explosão de C1 (Jefferson) sem lesão do ligamento transverso (LLT).

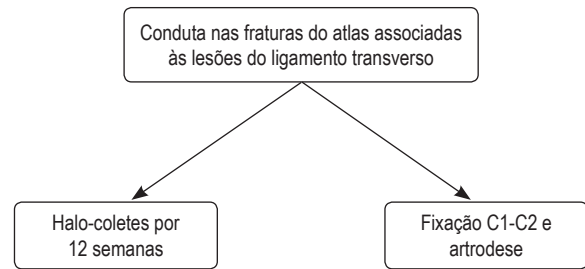


Figura 7 – Conduta nas fraturas do atlas associadas às lesões do ligamento transverso.

## Instabilidade vertical atlantoaxial traumática

Lesões traumáticas que evoluem para distração evidente na articulação occipitoatlantoaxial frequentemente resultam em óbito. Davis<sup>23</sup> estudou 50 casos de trauma craniocervical fatal; 36 destes mostraram lesões cervicais e 18 mostraram lesões ligamentares; em seis casos, todos os ligamentos estavam rotos. A maioria das lesões ligamentares envolveu a região atlantoaxial.

Em um estudo pós-morte de 14 pacientes que apresentaram deslocamento atlantoaxial, Adams<sup>2</sup> identificou três pacientes com ruptura completa dos ligamentos atlantoaxiais e da membrana tectória, além de ruptura das cápsulas articulares C1-C2 com fratura tipo II do odontoide.

Até os meados da década de 1990, instabilidade atlantoaxial tinha sido descrita apenas em autópsias<sup>23,25,46</sup>. Desde 1991, quatro casos de distração atlantoaxial foram descritos por três autores<sup>15</sup>. Dois destes foram imediatamente evidentes no momento do trauma e os outros dois, identificados após tração craniana. Além desses, três outros casos de subluxações posteriores de C1 sobre C2 foram descritos, em que necessariamente houve distração suficiente para o deslocamento de C1, passando por cima do ápice do dente, para se situar atrás do dente do eixo. Em 2000, nosso grupo publicou um caso adicional em que dissociação atlantoaxial ocorreu em seguida à tração craniana para reduzir subluxação anterior C1-C2<sup>15</sup>. Até 2004, havia 11 casos de instabilidade vertical descritos<sup>15</sup>.

Embora não tão frequente, a lesão em distração atlantoaxial é potencialmente fatal e deve ser reconhecida e tratada.

Em 2004, Gonzalez e cols.<sup>32</sup> publicaram um estudo de cinco casos de distração C1-C2, controlado com achados de ressonância magnética de 30 indivíduos normais e 93 achados de angiografia por tomografia computadorizada realizada por outras razões, na tentativa de normatizar o diagnóstico de distração C1-C2 traumática. Os autores propuseram

que uma distância vertical maior que 2,6 mm entre C1 e C2 indica a possibilidade de lesão em distração, que deve ser confirmada com ressonância magnética da região. Pacientes com lesão vertical suspeita são candidatos a artrodese C1-C2. A figura 8 mostra o organograma de diagnóstico e a conduta na instabilidade vertical C1-C2.

### Fraturas do eixo

O eixo, a segunda vértebra cervical, apresenta anatomia diferente das demais vértebras, tornando-se a parte mais vulnerável da transição craniocervical aos traumas. Essas fraturas são frequentes e merecem análise em separado.

As fraturas do eixo são divididas em:

1. Fraturas do dente do eixo (termo adotado pela *Terminologia Anatômica*, 2001).
2. Espondilolistese traumática (Hangman's ou do enforcado).
3. Miscelânea.

A revisão feita em 2001 pela Seção de Doenças da Coluna e Nervos Periféricos da Associação Americana de Neurocirurgiões, na Biblioteca Nacional de Saúde Americana (PubMed), utilizando os termos em inglês "axis", "vertebra", "fracture" e "human", revelaram 711 artigos até 2001 (Hadley e cols.<sup>37,38</sup>).

Realizamos nova pesquisa nas mesmas bases de dados, utilizando os mesmos termos, no período desde 2001 até maio de 2006, e encontramos outros 379 artigos, sem, entretanto acrescentar nenhum trabalho com maior força de evidência que os demais (Classe III).

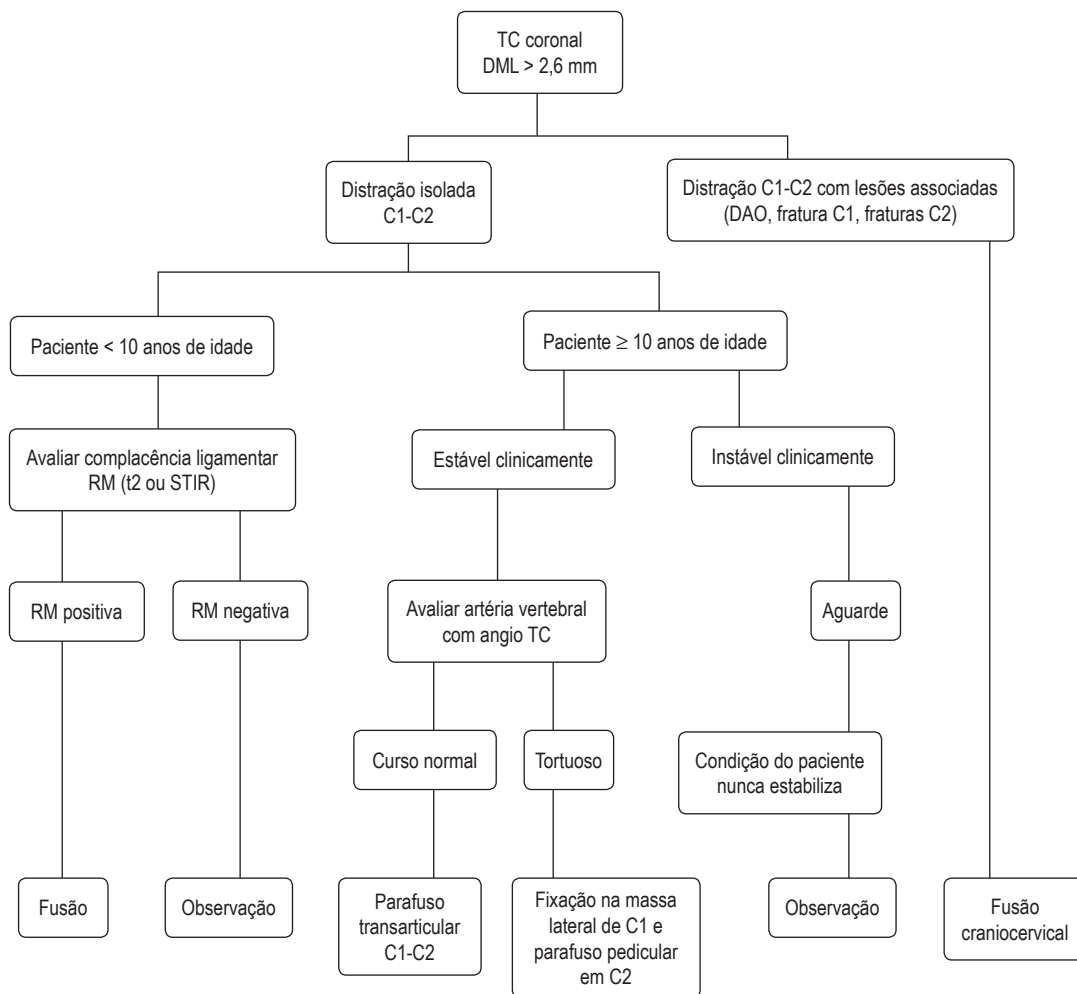


Figura 8 – Conduta na instabilidade vertical C1-C2.

## Fraturas do dente do áxis

A anatomia e a biomecânica da junção C1-C2 proporcionam condições para suporte de peso da cabeça sobre a coluna cervical e permitem a maior amplitude de movimento dentre todos os segmentos vertebrais. Essa peculiaridade expõe a segunda vértebra (áxis) como a mais vulnerável da transição occipito-C1-C2.

A fratura mais frequente do áxis é a do dente, seja ela fratura vertical, passando pelo ápice do dente (tipo I), pela base do dente do áxis (tipo II) ou estendendo-se ao corpo do áxis (tipo III)<sup>4,11,13</sup>. O ligamento transversso aproxima e segura o processo odontoide no áxis (dente) no arco de C1, impedindo o movimento de translação<sup>79,80</sup>.

A fratura do dente pode permitir a subluxação de C1 sobre C2, ou seja, o deslocamento para frente ou para trás. Pode haver lesão da medula espinhal. O trauma no segmento C1-C2 é um dos sítios de deslocamento mais comuns em lesões fatais<sup>23,24</sup>.

Embora critérios de satisfação do paciente e qualidade de vida sejam atualmente os mais aceitos como escalas de evolução para comparação de tratamentos, esses dados são escassos na literatura<sup>27</sup>. O critério de evolução mais usado nas publicações sobre tratamento das fraturas do odontoide é a presença ou não de artrodese (fusão óssea)<sup>46,74,75</sup>.

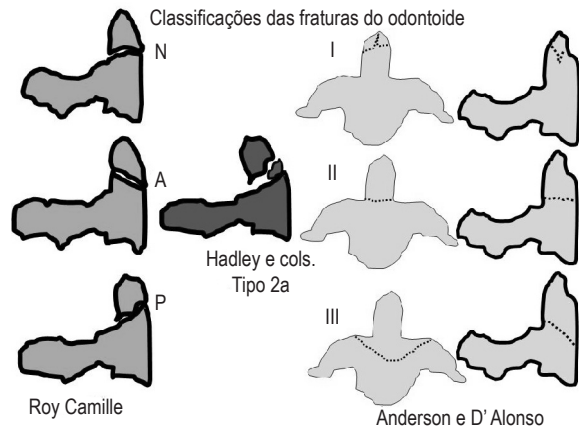
### Classificação das fraturas do dente do áxis

Em 1974, Anderson e D'Alonzo<sup>4</sup> descreveram três tipos de fraturas:

- Tipo I: traço de fratura vertical considerado como avulsão do ligamento alar.
- Tipo II: fratura localizada entre o dente do áxis e o corpo de C2.
- Tipo III: fratura que se estende ao corpo do áxis. Os autores consideraram que esse tipo pode mais adequadamente ser considerado como fraturas do corpo do áxis.

Em 1988, Hadley e cols.<sup>35-37</sup> descreveram um tipo de fratura associado à fratura da base do dente com fragmentos livres (cominutiva). Essas fraturas foram chamadas de tipo IIA. São fraturas difíceis de obter-se redução e frequentemente não cicatrizam com tratamento não-cirúrgico. Os autores recomendam tratamento cirúrgico precoce.

A figura 9 mostra as classificações de Anderson e D'Alonzo<sup>4</sup>, Hadley e cols.<sup>36</sup> e Roy Camille<sup>22</sup>.



*Figura 9 – As figuras à esquerda mostram os três tipos de fratura do dente do áxis segundo Roy Camille. Ao centro a fratura tipo 2a de Hadley e cols. Na coluna da direita as figuras mostram os tipos I, II e III de Anderson e D'Alonzo.*

### Tratamento

Roy Camille (citado por Dantas e cols.<sup>22</sup>) sugeriu uma classificação que diferenciava as fraturas do dente do áxis de acordo com o traço de fratura, segundo as radiografias estáticas e dinâmicas, em: fratura com traço horizontal na base do dente, fratura com traço oblíquo com deslocamento anterior e fratura com traço oblíquo com deslocamento posterior.

Uma variedade de tratamentos tem sido sugerida baseada no tipo da fratura, na idade do paciente, na intensidade do deslocamento com relação ao corpo de C2 e na angulação do fragmento fraturado, desde o tratamento conservador com uma série de órteses e halo-coletes, cirurgias pela via posterior e anterior<sup>43</sup>.

### Nenhum tratamento

A questão de não tratar a fratura do odontoide (dente) foi estudada pela Cervical Spine Research Society<sup>17</sup>, em 1985, em fraturas de tipos II e III. Nenhum paciente não tratado obteve artrodese. O estudo sugeriu que não tratar não é uma opção adequada.

### Tração e imobilização

Julien e cols.<sup>46</sup> realizaram uma revisão da literatura sobre o tratamento com tração e imobilização com colar. A revisão produziu evidência classe III. As fraturas tipo I cicatrizaram em 100%; as fraturas tipo III cicatrizaram em 87%; nas fraturas tipo II, a porcentagem de sucesso foi de 43%. Como apenas 57% dos pacientes evoluíram com artrodese, os autores concluíram que tração e imobilização podem ser utilizadas para tratar as fraturas tipos I e III, mas é um tratamento aquém do ideal para aquelas do tipo II.



## Colar

As fraturas do tipo I têm sido tratadas suficientemente com colar cervical. Polin e cols.<sup>65</sup> estudaram tratamento de fraturas do tipo II com colar e com halo-colete: com colar obtiveram artrodese em 53% e, com halo, em 74%. As fraturas do tipo III tratadas com colar cicatrizam em 50% e 65% das vezes.

## Halo-colete

Na maior série de uma instituição já publicada, de 340 casos de fraturas do eixo, em 199 casos de fratura do odontoide houve cicatrização de 100% das fraturas tipo I e de 68/69 fraturas tipo III. Nas fraturas do tipo II houve 28% de falência do tratamento com halo-colete. Fraturas com deslocamento maior que 6 mm têm taxa de insucesso de 84%, independentemente da idade, do sentido do deslocamento e da presença de dano neurológico<sup>74</sup>.

Julien e cols.<sup>46</sup> realizaram uma revisão sistemática compilando 269 pacientes tratados com halo-minerva por 8 a 12 semanas. Houve 30% de não-fusão no tratamento. Em 84% das fraturas tipo III, houve artrodese. Os autores concluíram que imobilização com halo é um tratamento viável para as fraturas tipos I, II e III, mas os resultados são melhores nos tipos I e III e naquelas do tipo II sem deslocamento.

A imobilização com halo deve ser indicada com muita cautela em pacientes idosos, pois a imobilização aumenta a mortalidade nessa população.

## Cirurgia por via posterior

Vários trabalhos sugerem que a cirurgia por via posterior é uma opção viável no tratamento das fraturas do dente do eixo<sup>16,21,36,46,58,64</sup>. Em uma revisão de 2002, foram descritos 147 pacientes com fratura do tipo II e 29 do tipo III, e 1 paciente com fratura do tipo I. A taxa de sucesso foi de 87%, 100% e 100% nos três tipos de fratura, respectivamente. As séries foram baseadas em fixações instrumentadas por fios e hastes seguidas de órteses rígidas<sup>36</sup>.

Recentemente, as fixações com parafusos transarticulares entraram no armamentário cirúrgico das fraturas do odontoide. A mortalidade oscila entre 2% e 4% em razão de novos déficits neurológicos, incapacidades de redução e lesão da artéria vertebral. A artrodese C1-C2 resulta em perda da movimentação atlantoaxial. Independentemente disso, alguns autores a sugerem como cirurgia de eleição para fraturas do dente do eixo. Estas são descrições de tratamento realizadas principalmente em paciente idosos<sup>6,14,58</sup>.

## Fixação anterior

Fixação do dente do eixo com parafuso tem recebido progressiva aceitação. É preconizada quando o traço de

fratura é horizontal e oblíquo posterior. Tem sido contraindicada quando o traço é oblíquo anterior e quando há concomitante lesão do ligamento transversos<sup>22</sup>.

Evidentemente, nas lesões associadas à fratura do processo odontoide que requeiram artrodese C1-C2, a fixação isolada do dente manterá a instabilidade não tratada e pode evoluir para falência da fixação<sup>6,7,21,57</sup>.

Julien e cols.<sup>46</sup> fizeram uma revisão sistemática sobre o assunto. A taxa de fusão com parafuso direto no eixo, em fraturas tipo III, foi de 100% e, nas fraturas tipo II, foi de 89%. Todos os trabalhos foram retrospectivos (evidência classe III).

Subach e cols. (citados por Hadley e cols.<sup>36</sup>) obtiveram artrodese em 25 dentre 26 pacientes em que foi utilizada essa técnica. O único caso sem sucesso foi atribuído à redução incompleta. As complicações incluem lesão da retrofaringe, fratura do parafuso, infecção, lesão das estruturas neurais e vasculares da vizinhança.

Apfelbaum e cols.<sup>7</sup> compararam as taxas de artrodese em pacientes com fraturas mais antigas e mais recentes que seis meses<sup>7</sup>. As taxas de fusão nas antigas foi de 25% e, nas recentes, de 88%. Esse trabalho sugere que o parafuso por via anterior deve ser utilizado nos primeiros 18 meses de fratura.

## *Fratura do dente do eixo no idoso*

A taxa de sucesso da imobilização externa no idoso (> 60 anos) é de apenas 23%, segundo alguns autores<sup>13</sup>.

Andersson e cols.<sup>6</sup> descreveram 29 pacientes acima de 69 anos de idade, com fraturas do odontoide do tipo II, com várias modalidades de tratamento. A imobilização externa produziu taxa de artrodese de 20%. O parafuso anterior também produziu artrodese em 20% e a artrodese posterior teve resultado em 86% dos casos. Os autores sugerem artrodese posterior para esse grupo de doentes.

Pepin e cols.<sup>63</sup> descrevem que a imobilização externa (halo) é mal tolerada em idosos acima de 75 anos, recomendando artrodese posterior a esses doentes.

Hanigan e cols.<sup>40</sup> descreveram 19 pacientes acima de 80 anos. A taxa de mortalidade com imobilização prolongada foi de 26%.

Pitzen e cols.<sup>64</sup> (citados por Apfelbaum e cols.<sup>7</sup>) operaram sete pacientes maiores que 70 anos e, destes, dois faleceram. Os demais foram imobilizados precocemente.

Bednar e cols.<sup>11</sup> operaram 11 pacientes com fraturas do odontoide precocemente e, destes, um morreu de causas não relacionadas e os demais evoluíram para artrodese.

Berleman e Schwarzenbach<sup>14</sup>, ao contrário, obtiveram artrodese em 85% dos pacientes acima de 65 anos, usando parafuso por via anterior.

Lennarson e cols.<sup>52</sup> estudaram 33 pacientes, num trabalho classe controle (classe II de evidência) em pacientes acima de 50 anos. Concluíram que pacientes com idade superior a 50 anos têm 21 vezes mais chance de falência com tratamento conservador (halo-colete) que aqueles com menos de 50 anos.

A figura 10 mostra o organograma de conduta nas fraturas do dente do áxis.

### Fraturas do corpo do áxis

Têm sido chamadas de fraturas não-Hangman-não-dente, miscelâneas ou simplesmente de fraturas do corpo do áxis. Benzel e cols.<sup>13</sup> apresentaram um trabalho com 15 fraturas desse tipo e as classificaram em sagital, coronal e transversa. Este seria o correspondente das fraturas tipo III de Anderson e D'Alonzo<sup>4</sup>. Benzel e cols.<sup>13</sup> propuseram que esta última classificação fosse abandonada, pois seria enganosa. Nenhum tratamento foi proposto.

Hadley e cols.<sup>36</sup> revisaram, em seu estudo, os resultados relatados por vários autores: Greene apresentou

67 pacientes com fraturas do tipo miscelânea, sendo 61 pacientes analisados na evolução. Destes, apenas um não foi submetido a tratamento conservador. Fugimara apresentou 31 pacientes com fraturas classificadas entre sagital, transversas ou avulsão. Todos os casos de avulsão e fraturas transversas cicatrizaram com tratamento conservador. Dois entre três fraturas do tipo *burst* foram operados por artrodese C2-C3 por via anterior. De 17 fraturas do tipo sagital, 15 cicatrizaram com imobilização externa. Craig e cols. adicionaram nove novos casos de fraturas da massa lateral superior de C2. Em sete havia fratura do odontoide associada. Os autores recomendam imobilização para os casos nos quais não há deslocamentos ou naqueles em que a redução é possível e cirurgia àqueles de difícil redução. Korres e cols. descreveram 14 casos de fratura avulsão da parte ântero-inferior de C2 que foram tratados conservadoramente.

### Espondilolistese traumática do áxis – “fratura do enforcado”

A fratura dos elementos posteriores (lâmina, facetas, pedículos ou *pars*) da segunda vértebra cervical (áxis) tem sido chamada de “fratura do enforcado”.

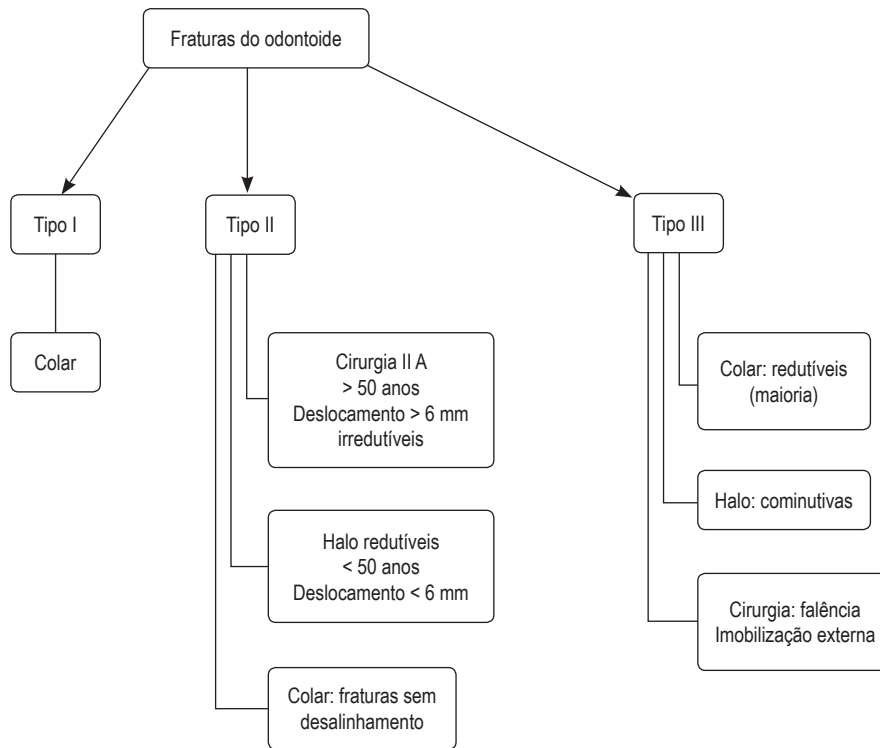


Figura 10 – Conduta nas fraturas do dente do áxis.

Schneider<sup>69</sup> descreveu esse tipo de lesão, que ocorreria nos enforcamentos judiciais. Embora o mecanismo de lesão relacionado aos enforcamentos seja distração e hiperextensão, a forma mais relacionada aos acidentes automobilísticos é tipicamente o resultado de hiperextensão, compressão e flexão de rebote. A incidência concomitante de trauma craniano é alta neste mecanismo<sup>38</sup>. O termo espondilolistese traumática do áxis (ETA) tem sido sugerido como mais apropriado para essas lesões, pois o mecanismo de lesão mais encontrado nas desacelerações (quedas e acidentes automobilísticos) é diverso da fratura clássica do enforcamento, além da listese de C2 sobre C3<sup>30,31</sup>.

De forma geral, corresponde a 7% a 20% das fraturas cervicais e 20% a 23% das fraturas do áxis<sup>33-35</sup>.

As orientações aqui propostas foram baseadas na diretriz americana do trauma raquimedular<sup>38</sup> e em revisão sistemática publicada recentemente.

### Classificação

Várias classificações foram propostas para a ETA. São baseadas na estabilidade ou na morfologia da fratura. Entre elas, as mais comumente citadas são as propostas por Effendi e cols.<sup>28</sup> (Figura 11) e sua modificação proposta por Levine e Edwards<sup>53</sup> (Figuras 11 e 12). Ambas foram utilizadas em uma revisão sistemática para avaliar a porcentagem de tratamento conservador e cirúrgico das ETA bem como sua evolução<sup>53</sup>. A radiografia simples da coluna cervical em incidência lateral e tomografia axial computadorizada com reconstrução sagital e janela óssea são os exames de imagem mais indicados para o diagnóstico. Exames mais específicos como angiotomografia computadorizada ou angiografia digital da artéria vertebral podem ser utilizados quando há suspeita de comprometimento do forame da artéria vertebral.

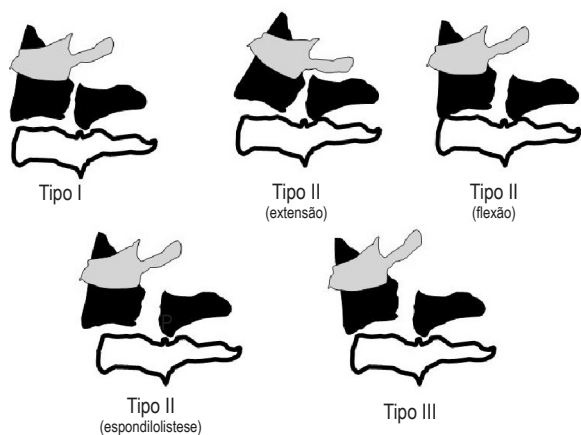


Figura 11 – Classificação da ETA segundo Effendi e cols.<sup>29</sup>

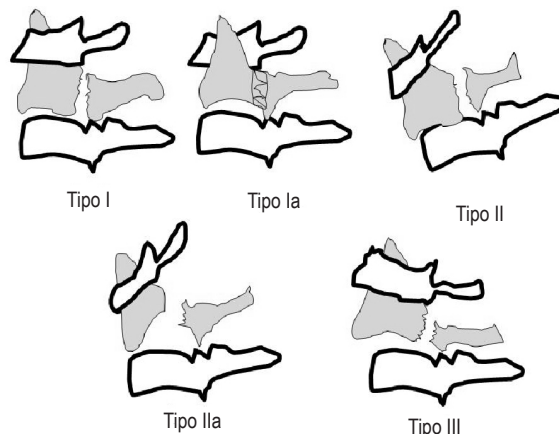


Figura 12 – Classificação de ETA, segundo Levine e Edwards<sup>56</sup>

A classificação de Effendi, baseada no trabalho de Li e cols.<sup>54</sup> (Figura 11), propõe três tipos:

- Tipo I: carga axial e hiperextensão; fratura linear do pedículo do áxis com deslocamento mínimo do corpo de C2.
- Tipo II: hiperextensão e flexão rebote; deslocamento de fragmento anterior com comprometimento do espaço discal abaixo de C2.
- Tipo III: flexão primária e extensão rebote; deslocamento de fragmento anterior com o corpo de C2 em posição fletida em conjunto com deslocamento e bloqueio facetário C2-C3.

### Estabilidade nas espondilolisteses traumáticas do áxis

Existem várias descrições na literatura tentando definir critérios para estabilidade que são importantes para a decisão terapêutica e evolução. A tabela 1 descreve as características das fraturas consideradas estáveis (segundo Li e cols.<sup>54</sup>) e a tabela 2, as características das fraturas instáveis.

Tabela 1  
Critérios sugestivos de estabilidade da ETA, de acordo com vários autores

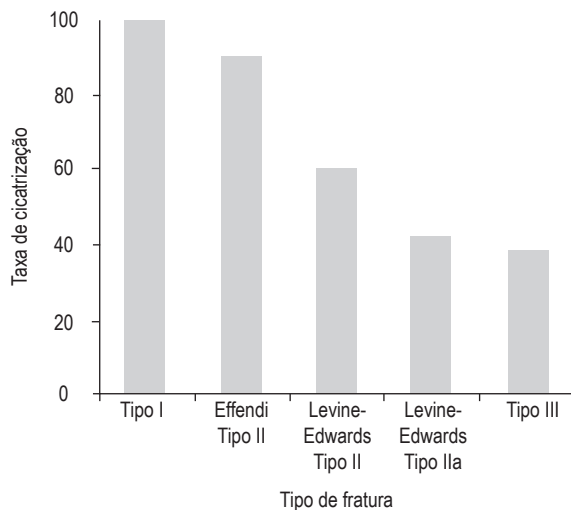
Autor	Característica
Cornish	Dor local ou referida de pequena intensidade ou espasmo muscular discreto Exame radiológico dinâmico mostra discreta movimentação
White e Panjabi	Deslocamento anterior C2-C3 < 3,5 mm ou angulação entre C2-C3 < 11°
Govender e Charies	Deslocamento anterior < 6 mm e movimentação < 2 mm em estudo dinâmico
Verheggen e Jansen	Ausência de tranposição (desalinhamento) na radiografia cervical em perfil

**Tabela 2**  
**Critérios sugestivos de instabilidade da ETA, de acordo com vários autores**

Autor	Características
Norrel	Radiografia dinâmica mostra probabilidade de lesão discal C2-C3
Coric e cols.	Deslocamento anterior > 6 mm e movimentação > 2 mm em estudo dinâmico
Marton	Integridade do complexo disco-ligamentar e angulação do dente entre 20° e 35° sugere ruptura do sistema ligamentar posterior e lesão da parte posterior do disco
Moon	Alargamento ou rotação anormal do corpo e arco de C2 combinado com deslocamento de C2 sobre C3 ou lesão ligamentar completa associada com fratura pedicular

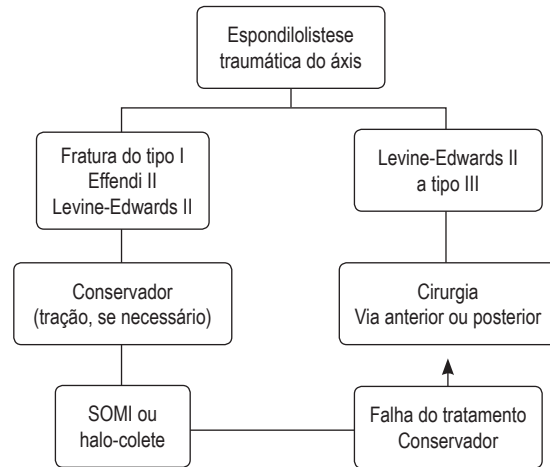
**Tratamento**

Não há, até o momento, estudos de evidência classe I que definam de forma inequívoca que uma forma de tratamento se sobreponha à outra. Na revisão sistemática publicada por Li e cols.<sup>54</sup> em 2006, a coleta de dados e a comparação de resultados permitiram propor um guia para o tratamento. A maioria dos estudos dessa revisão (62,5%) advoga que o tratamento primário deve ser conservador e, de preferência, com imobilização rígida e que a conduta cirúrgica deve ser restrita aos casos em que tenha havido falha na cicatrização após período de três meses. Apenas um trabalho dos revisados determinou que a conduta operatória deveria ser a primeira considerada<sup>76</sup>. A taxa de fusão e estabilização com tratamento conservador decresce de forma sequencial nas fraturas de tipo I ao tipo III. A frequência de tratamento conservador utilizado foi muito menor nos tipos IIa e III de Levine-Edwards, e a taxa de cicatrização nesses tipos foi menor que 50% quando apenas o tratamento conservador foi instituído. A figura 13 descreve a taxa de cicatrização com o tratamento conservador nos vários tipos de fratura.



**Figura 13 – Taxa de consolidação com o tratamento conservador de acordo com o tipo de fratura (ETA).**

Os tratamentos preconizados estão dispostos na forma de organograma na figura 14.



**Figura 14 – Diagrama de conduta sugerido para ETA.**

**Conservador**

Tratamento inicial para todos os pacientes com fraturas Effendi tipos I e II, e Levine-Edwards tipo II, preferencialmente com imobilização rígida (halo-colete ou colar com imobilização entre o esterno, o occipital e o mento – SOMI –, após tração para redução do deslocamento quando este estiver presente). Apenas alguns casos estáveis podem ser tratados com imobilização não-rígida; combinação com imobilização rígida pode ser alternativa quando inspeção cuidadosa for realizada.

**Cirúrgico**

Tratamento instituído quando houver falha na cicatrização após tratamento conservador durante três meses ou nos casos de fratura Levine-Edwards tipos IIa e III. A via posterior é a preferida nos trabalhos publicados, podendo ser com fixação com amarrilho C2-C3 e placa ou com parafusos “pediculares” (pars). A via anterior também pode ser utilizada principalmente quando houver necessidade de discectomia C2-C3 ou grandes deslocamentos no estudo radiológico dinâmico. No entanto, quando se compara a taxa de fusão nas duas vias, não se observa diferença estatística<sup>56</sup>.

**Referências**

1. Abuamara S, Dacher JN, Lechevallier J. Posterior arch bifocal fracture of the atlas vertebra: a variant of Jefferson fracture. J Pediatr Orthop. 2002;10:201-4.
2. Adams VI. Neck Injuries. II. Atlantoaxial dislocations – a pathologic study of 14 traffic fatalities. J Forensic Sci. 2002;37:565-73.

3. Ahlgren P, Mygind T, Wilhejelm B. Eine selten vorkommende fractura basis cranii. *Fortschr Geb Roentgenstr Nuklearmed.* 1962;97:388-91.
4. Anderson LD, D'Alonzo RT. Fractures of the odontoid process of the Axis. *J Bone Joint Surg (Am).* 1974;56:1663-74.
5. Anderson PS, Montesano XP. Morphology and treatment of occipital condyle fractures. *Spine.* 1988;13:731-836.
6. Andersson S, Rodrigues M, Olerud C. Odontoid fractures: high complication rate associated with anterior screw fixation in the elderly. *Eur Spine J.* 2000;9:56-9
7. Apfelbaum RI, Lonser RR, Veres R, Casey A. Direct anterior screw fixation for recent and remote odontoid fractures. *J Neurosurg.* 2000;93:227-36.
8. Apuzzo ML, Heiden JS, Weiss MH, Ackerson TT, Harvey JP, Kurze T. Acute fractures of the odontoid process. An analysis of 45 cases. *J Neurosurg.* 1978;48:85-91.
9. Barros TE, Bohlman HH, Capen DA, Cotler J, Dons K, Biering-Sorensen F, et al. Traumatic spondylolisthesis of the axis: analysis of management. *Spinal Cord.* 1999;37:166-71.
10. Bayar MA, Erdem Y, Ozturk K, Buharali Z. Burst fractures of the atlas. *J Neurosurg Spine.* 2005;2:411-7.
11. Bednar DA, Parikh J, Hummel J. Management of type II odontoid process fractures in geriatric patients, a prospective study of sequential cohorts with attention to survivorship. *J Spinal Disord.* 1995;8:166-9.
12. Bell C. Surgical observations. *Middlesex Hosp J.* 1817; 4:469-70.
13. Benzel EC, Hart BL, Ball PA, Baldwin NG, Orrison WW, Espinosa M. Fractures of the C2 vertebral body. *J Neurosurg.* 1994;81:206-12.
14. Berlemann U, Schwarzenbach O. Dens fractures in the elderly. Results of anterior screw fixation in 19 elderly patients. *Acta Orthop Scand.* 1997;68:319-24.
15. Botelho RV, Palma AMS, Abgussen CMB, Fontoura EAF. Traumatic vertical atlantoaxial instability: the risk associated with skull traction. Case report and literature review. *Eur Spine J.* 2000;9:430-3.
16. Campanelli M, Kattner KA, Stroink A, Gupta K, West S. Posterior C1-C2 transarticular screw fixation in the treatment of displaced type II odontoid fractures in the geriatric population – review of seven cases. *Surg Neurol.* 1999;51:596-600, discussion 600-1.
17. Clark CR, White AA. Fractures of the dens. A multicenter study. *J Bone Joint Surg (Am).* 1985;67:1340-8.
18. Cooper PR. Posterior stabilization of the cervical spine. *Clin Neurosurg.* 1992;40:286-320.
19. Coric D, Wilson JA, Kelly Jr DL. Treatment of traumatic spondylolisthesis of the axis with nonrigid immobilization: a review of 64 cases. *J Neurosurg.* 1996;85:550-4.
20. Cornish BL. Traumatic spondylolisthesis of the axis. *J Bone Joint Surg (Br).* 1968;50:31-43.
21. Dai LY, Yuan W, Ni B, Liu HK, Jia LS, Zhao DL, Xu YK. Surgical treatment of nonunited fractures of the odontoid process, with special reference to occipitocervical fusion for unreducible atlantoaxial subluxation or instability. *Eur Spine J.* 2000;9:118-22.
22. Dantas FL, Prandini MN, Caires AC, Fonseca GA, Raso JL. Management of odontoid fractures using anterior screw fixation: analysis of 15 cases. *Arq Neuro-Psiquiat.* 2002;60:823-9.
23. Davis D, Bohlman H, Walker E, Fisher R, Robinson R. The pathological findings in fatal craniocervical injuries. *J Neurosurg.* 1972;34:603-13.
24. Dickman CA, Greene KA, Sonntag VK. Injuries involving the transverse atlantal ligament: classification and treatment guidelines based upon experience with 39 injuries. *Neurosurgery.* 1996;38:44-50.
25. Dickman CA, Sonntag VK. Injuries involving the transverse atlantal ligament: classification and treatment guidelines based upon experience with 39 injuries. *Neurosurgery.* 1997;40:886-7.
26. Dublin AB, Marks WM, Weinstock D, Newton TH. Traumatic dislocation of the atlantooccipital articulation (AOA) with short-term survival. *J Neurosurg.* 1980;52:541-6.
27. Dvorak MF, Johnson MG, Boyd M, Johnson G, Kwon BK, Fisher CG. Long-term health-related quality of life outcomes following Jefferson-type management of acute traumatic atlas fractures. *J Spinal Disord Tech.* 2005;18:402-5.
28. Effendi B, Roy D, Cornish B, Dussault RG, Laurin CA. Fractures of the ring of the axis: a classification based on the analysis of 131 cases. *J Bone Joint Surg (Br).* 1981; 63B:319-27.
29. Fielding JW, Cochran GB, Lawsing JF 3rd, Hohl M. Tears of the transverse ligament of the atlas: a clinical and biomechanical study. *J Bone Joint Surg (Br).* 1974;56-A:1683-91.
30. Fielding JW, Francis Jr WR, Hawkins RJ, Pepin J, Hensinger R. Traumatic spondylolisthesis of the axis. *Clin Orthop.* 1989;239:47-52.
31. Francis WR, Fielding JW, Hawkins RJ, Pepin J, Hensinger R. Traumatic spondylolisthesis of the axis. *J Bone Joint Surg (Br).* 1981;63B:313-8.
32. Gonzalez LF, Fiorella D, Crawford NR, Wallace RC, Feiz-Erfan I, Drumm D, et al. Vertical atlantoaxial distraction injuries: radiological criteria and clinical implications. *J Neurosurg Spine.* 2004;1(3):273-80.
33. Govender S, Charles RW. Traumatic spondylolisthesis of the axis. *Injury.* 1987;18:333-5.
34. Guidelines for management of acute cervical spinal injuries: isolated fractures of the axis in adults. *Neurosurgery.* 2002;50(Suppl 3):S125-39.
35. Hadley MN, Browner C, Sonntag VK. Axis fractures: a comprehensive review of management and treatment in 107 cases. *Neurosurgery.* 1985;17:281-90.
36. Hadley MN, Dickman CA, Browner CM, Sonntag VK. Acute traumatic atlas fractures: management and long term outcome. *Neurosurgery.* 1988;23:31-5.
37. Hadley MN, Dickman CA, Browner CM. Acute axis fractures a review of 229 cases. *J Neurosurg.* 1989;71:642-7.
38. Hadley MN, Walters BC, Grabb PA, Oyesiku NM, Przybylski GJ, Resnick DK, et al. Guidelines for the management of acute cervical spine and spinal cord injuries. *Clin Neurosurg.* 2002;49:407-98.
39. Hammer AJ. Lower cranial nerve palsies. Potentially lethal in association with upper cervical fracture-dislocations. *Clin Orthop.* 1991;266:64-9.
40. Hanigan WC, Powell FC, Elwood PW, et al. Odontoid fractures in elderly patients. *J Neurosurg.* 1983;78:32-5.
41. Haralson RH, Boyd HB. Posterior dislocation of the atlas on the axis without fracture. Report of a case. *J Bone Joint Surg (Am).* 1969;51:561-6.
42. Harris JH, Carson GC, Wagner LK. Radiologic diagnosis of traumatic occipitovertebral dissociation: 1. Normal occipitovertebral relationships on lateral radiographs of supine subjects. *Am J Radiol.* 1994;162:881-6.
43. Hein C, Richter HP, Rath SA. Atlantoaxial screw fixation for the treatment of isolated and combined unstable Jefferson fractures – experiences with 8 patients. *Acta Neurochir (Wien).* 2002;144:1187-92.
44. Heller JG, Viroslav S, Hudson T. Jefferson fractures: the role of magnification artifact in assessing transverse ligament integrity. *J Spinal Disord.* 1993;6:392-6.

45. Jefferson G. Fractures of the atlas vertebra: report of four cases and a review of those previously reported. *Br J Surg*. 1920;7:407-22.
46. Julien TD, Frankel B, Traynelis VC, Ryken TC. Evidence-based analysis of odontoid fracture management. *Neurosurg Focus*. 2000;8:Article 1.
47. Kapoor V, Watts B, Theruvil B, Boeree NR, Fairhurst J. Delayed displacement of a paediatric atlas fracture through the synchondrosis after minor trauma. *Injury*. 2004;35:1308-10.
48. Kissinger P. Luxationsfraktur im atlantooccipital gelenke. *Zentralbl Chir*. 1900;37:933-4.
49. Kontautas E, Ambrozaitis KV, Kalesinskas RJ, Spakauskas B, Leigh-Smith S, Price R, et al. Atlas: standard diagnostic tests for an unusual fracture. *Emerg Med J*. 2005;22:225-6.
50. Labler L, Eid K, Platz A, Trentz O, Kossmann T. Atlanto-occipital dislocation: four case reports of survival in adults and review of the literature. *Eur Spine J*. 2004;13:172-80.
51. Lee C, Woodring JH, Goldstein SJ, Daniel TL, Young AB, Tibbs PA. Evaluation of traumatic atlantooccipital dislocations. *Am J Neuroradiol*. 1987;8:19-26.
52. Lennarson PJ, Mostafavi H, Traynelis VC, Walters BC. Management of type II dens fractures: a case-control study. *Spine*. 2000;25:1234-7.
53. Levine AM, Edwards CC. The management of traumatic spondylolisthesis of the axis. *J Bone Joint Surg (Am)*. 1985;67A:217-26.
54. Li XF, Dai LY, Lu H, Chen XD. A systematic review of the management of hangman's fractures. *Eur Spine J*. 2006;15:257-69.
55. Marton E, Billeci D, Carteri A. Therapeutic indications in upper cervical spine instability: considerations on 58 cases. *J Neurosurg Sci*. 2000;44:192-202.
56. Moon MS, Moon JL, Moon YW, Sun DH, Choi WT. Traumatic spondylolisthesis of the axis: 42 cases. *Bull Hosp Jt Dis*. 2001-2002;60:61-6.
57. Morandi X, Hanna A, Hamlat A, Brassier G. Anterior screw fixation of odontoid fractures. *Surg Neurol*. 1999;51:236-40.
58. Müller EJ, Wick M, Russe O, Muhr G. Management of odontoid fractures in the elderly. *Eur Spine J*. 1999;8:360-5.
59. Norrell H, Wilson CB. Early anterior fusion for injuries of the cervical portion of the spine. *JAMA*. 1970;214:525-30.
60. Oda T, Panjabi MM, Crisco 3rd, Oxland TR, Katz L, Nolte LP. Experimental study of atlas injuries. II. Relevance to clinical diagnosis and treatment. *Spine*. 1991;16:S466-73.
61. Oda T, Panjabi MM, Crisco 3rd JJ, Oxland TR. Multidirectional instabilities of experimental burst fractures of the atlas. *Spine*. 1992;17:1285-90.
62. Patzakis MJ, Knopf A, Elfering M, Hoffer M, Harvey P. Posterior dislocation of the atlas on the axis. A case report. *J Bone Joint Surg (Am)*. 1974;56:260-62.
63. Pepin JW, Bourne RB, Hawkins RJ. Odontoid fractures, with special reference to the elderly patient. *Clin Orthop*. 1985;178-83.
64. Pitzen T, Caspar W, Steudel WI, Barbier D. Dens fracture in elderly patients and surgical management. *Aktuelle Traumatol*. 1994;24:56-9.
65. Polin RS, Szabo T, Bogaev CA, Replogle RE, Jane JA. Non-operative management of Type II and III odontoid fractures: the Philadelphia collar versus the halo vest. *Neurosurgery*. 1996;38:450-6.
66. Powers B, Miller MD, Kramer RS, Martinez S, Gehweiler JA. Traumatic anterior atlanto-occipital dislocation. *Neurosurgery*. 1979;4:12-7.
67. Prybski GJ, Welch WC. Longitudinal atlantoaxial dislocation with type III odontoid fracture. *J Neurosurg*. 1996;84:666-70.
68. Saternus KS. Forms of fractures of the occipital condyles. *Z Rechtsmed*. 1987;99:95-108.
69. Schneider R. "Hangman's fracture" of the cervical spine. *J Neurosurg*. 22:141-54.
70. Spence Jr KF, Decker S, Sell KW. Bursting atlantal fracture associated with rupture of the transverse ligament. *J Bone Joint Surg (Am)*. 1970;52:543-9.
71. Sud S, Chaturvedi S, Buxi TB, Singh S. Posterior atlantoaxial dislocation without associated fracture. *Skeletal Radiol*. 2002;31:529-31.
72. Thakar C, Harish S, Saifuddin A, Allibone J. Displaced fracture through the anterior atlantal synchondrosis. *Skeletal Radiol*. 2005;34:547-9.
73. Torreggiani WC, Keogh C, Al-Ismael K, Marchinkow LO, Munk PL. Musculoskeletal case. Jefferson fracture (C1 burst fracture). *Can J Surg*. 2002;45: 65-6.
74. Traynelis V. Evidence-based management of type II odontoid fractures. *Clin Neurosurg*. 1997;44:841-929.
75. Traynelis VC, Marano GD, Dunker RO, Kaufman HH. Traumatic atlanto occipital dislocations. Case report. *J Neurosurg*. 1986;65:863-70.
76. Verheggen R, Jansen J. Hangman's fracture: arguments in favor of surgical therapy for type II and III according to Edwards and Levine. *Surg Neurol*. 1998;49:253-62.
77. Yoon do H, Yang KH, Kim KN, Oh SH. Posterior atlantoaxial dislocation without fracture. Case report. *J Neurosurg*. 1993;98(1 Suppl):73-6.
78. Weiner BK, Brower RS. Traumatic vertical atlantoaxial instability in a case of atlanto-occipital coalition. *Spine*. 1997;22:1033-5.
79. White AA, Panjabi M. *Clinical biomechanics of the spine*. 2. ed. Philadelphia: JB Lippincott; 1990.
80. Wholey MH, Bruwer AJ, Baker HL. The lateral roentgenogram of the neck (with comments on the atlanto-odontoid-basion relationship). *Radiology*. 1958;71:350-6.

*Original recebido em agosto de 2007*

*Aceito para publicação em junho de 2008*

### **Endereço para correspondência**

*Ricardo Vieira Botelho*

*Rua Haberbeck Brandão, 68, ap. 92*

*04027-040 – São Paulo, SP*

*E-mail: bitbot@uol.com.br*