

Hemodinâmica e variações pressóricas compartmentadas no nidus residual: modelos hipotéticos aplicados à cirurgia

Marcos Augusto Stávale-Joaquim¹

Instituto de Neurociências. São Paulo, SP, Brasil

RESUMO

O autor classifica e discute as possibilidades de variações hemodinâmicas que ocorrem após a remoção parcial de um angioma, em relação ao nidus residual. O estudo é realizado utilizando-se os conceitos de pressão hidrostática arterial e venosa, pressão hidrostática do nidus, pressão transmural e gradiente pressórico, dentro da hidráulica e dinâmica dos fluidos, mas de maneira simplificada e objetiva.

PALAVRAS-CHAVE

Malformações arteriovenosas intracranianas. Hemodinâmica cerebral.

ABSTRACT

Hemodynamics and pressure variations in a residual nidus. Hypothetical considerations applied to the surgery

The author classifies and discusses the possible haemodynamic patterns that occur after partial removal of a cerebral angioma, related to the residual nidus. The concepts included in this study were arterial and venous hydrostatic pressure, hydrostatic pressure of the nidus, transmural pressure and pressure gradient, notions of hydraulics and fluid dynamics.

KEY WORDS

Intracranial arteriovenous malformations. Cerebral hemodynamics.

Introdução

Várias alterações hemodinâmicas cerebrais ocorrem após a exérese de um angioma em virtude da exclusão de sua capacidade de fístula. Entende-se por fístula, na hemodinâmica, a existência de um circuito hidráulico paralelo a outro, de nutrição comum, mas de menor resistência (atrito) no sistema tubular e, assim, captador da pressão hidrostática nutriente com menor resistência e maior fluxo. As alterações hemodinâmicas encefálicas pós-operatórias obedeciam a nomenclaturas e conceitos controversos, mas foram recentemente sistematizadas^{1,4,5,20,24,28}.

Entretanto, as alterações encefálicas dizem respeito a situações em que há complicações da circulação cerebral após a exérese total do *nidus*, e não à situação de presença de um *nidus* residual compartimentado e

fragmentado dentro do tecido encefálico. É possível que a maior parte das complicações pós-operatórias deva-se a canais fistulosos residuais e não às alterações hemodinâmicas previamente descritas na literatura^{2,3,6,7,12,14,16-19,21,23-27,29-33}.

Assim, se a exérese cirúrgica das malformações arteriovenosas pode causar modificações da hemodinâmica intracraniana com repercussões variáveis, estas são particularmente deletérias na presença de fragmentos de *nidus* residual, que se associam a graves hemorragias intra e pós-operatórias. O estudo da resistência da parede vascular do *nidus* e de sua condição hemodinâmica e pressórica hidrostática pré e pós-operatórias permite elaborar uma hipótese fisiopatológica para a compreensão e sistematização das causas das complicações hemorrágicas, conforme o texto seguinte.

¹ Neurocirurgião, coordenador de pós-graduação do Instituto de Ensino e Pesquisa do Hospital Sírio-Libanês. Doutor em Medicina pela Universidade de São Paulo.

Neste texto classificam-se e discutem-se as ocorrências hemodinâmicas possíveis no *nidus* residual de um angioma parcialmente tratado.

O *nidus* não tratado

É composto de um enovelado tubular heterogêneo e mais calibroso do que a microcirculação do tecido cerebral adjacente e, assim, de menor resistência, pois o diâmetro dos vasos é maior. Há maior fluxo interno porque o fluxo varia de maneira inversamente proporcional à resistência. Nota-se que um turbilhamento fluido interno pode conferir alguma resistência ao fluxo local.

Existem artérias de entrada (nutrientes), com sua pressão hidrostática arterial (PHA), que varia de acordo com a pressão arterial média e a pressão de perfusão cerebral. Existem veias de drenagem, com sua pressão hidrostática venosa (PHV), que varia de acordo com fenômenos circulatórios locais relacionados ao *shunt* arterial, à pressão intracraniana, ao retorno venoso cardíaco e suas variáveis relacionadas, por exemplo, à pressão intratorácica, que pode variar em manobras do tipo Valsalva⁸.

Entre a PHA e a PHV existe um gradiente pressórico (GP) que produz um fluxo na fistula que varia de maneira diretamente proporcional a tal GP. Este é progressivamente menor ao longo da fistula, pois a PHA cai neste trajeto até atingir a PHV. Assim, a pressão hidrostática *intranidal* (PHN) é maior na região de entrada nutricional do que na região de saída para a drenagem.

Esta PHN decrescente poderia sugerir que há maior tendência aos sangramentos no seu lado “arterial”. Por outro lado, paredes venosas mais finas conferem maior possibilidade de sangramento no seu lado “venoso”, o último fato sugerido pelos estudos de anatomia patológica. Para a ruptura, a PHN deve vencer a resistência elástica da parede (REP) do *nidus*. À semelhança dos aneurismas saculares, é possível que a REP dos angiomas se oponha à sua pressão transmural (PTM), dada pela PHN menos a pressão intracraniana (PIC) (Figura 1). A PIC, em geral, é igual à pressão venosa cerebral, mas na presença da fistula a transmissão da pressão arterial diretamente para as veias torna a pressão venosa nas veias de drenagem maior do que a PIC^{9,10}.

As hemorragias *nidais* não dependem diretamente do fluxo interno da fistula, e sim de suas PHN e PTM.

O angioma não possui o mecanismo de autorregulação da circulação cerebral e apresenta baixa resistência ao fluxo, que varia no seu interior de acordo com a pressão de perfusão encefálica (PPE) nas suas artérias nutrientes (aferências). Se a pressão hidrostática na aferência for transmitida para dentro do *nidus* e para as veias de drenagem (eferências), a resistência da parede

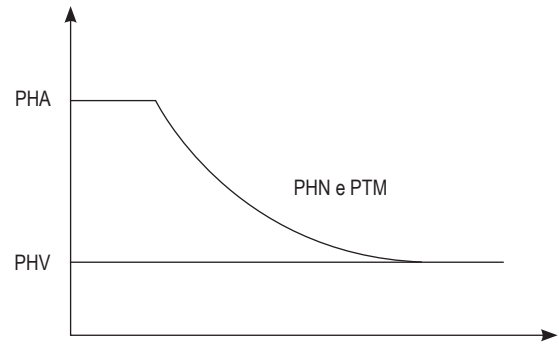


Figura 1 – A pressão hidrostática interna do sistema (PHN) decresce ao longo do trajeto do fluxo, assim como a PTM e a resistência elástica da parede que ela deve vencer provavelmente decresce em direção ao lado venoso.

do *nidus* se opõe à sua pressão hidrostática (PHN e PTM). Se a pressão tornar-se maior do que a resistência da parede, ocorrerá hemorragia.

A PHN é decrescente no percurso tubular e é dada pela diferença entre a pressão na aferência (PHA) e a pressão na eferência final (PHV). Se a PHA aumentar por aumento da PPE ou da pressão arterial média (PAM) e a drenagem não for suficiente para aliviar a PHN, esta aumentará e, se houver insuficiente resistência da parede, haverá hemorragia. Da mesma forma, a oclusão parcial ou completa da drenagem venosa, por trombose, provocará aumento retrógrado da PHN e hemorragias.

Portanto, é provável que hemorragias ocorram de início nas paredes mais finas e menos resistentes do *nidus*, talvez preferencialmente no seu lado venoso. Considera-se, entretanto, que, embora seja possível que deste lado a resistência da parede seja menor, a pressão hidrostática também será menor em virtude da perda *intranidal* e da proximidade com o sistema de drenagem que está aberto.

É possível que as paredes do *nidus* apresentem alguma elasticidade, ampliando sua área de contato com a PHN interna e estabelecendo uma tensão própria, cujo excesso implica esgotamento da resistência e ruptura. A ampliação pela elasticidade da área tubular que recebe a pressão interna diminui a força exercida por unidade de área e assim a elasticidade confere alguma proteção contra a ruptura. Por outro lado, se o *nidus* se distende mais e sua pressão interna aumenta, a resistência da parede pode aproximar-se de seus limites.

Fatores desencadeantes de hemorragias do *nidus* não tratado

Para que haja hemorragia do *nidus*, a PHN deve aumentar e a PTM deve vencer a resistência da parede.

Assim, aumentos da PHA que aumentam o gradiente pressórico podem aumentar a PHN e a PTM e causar hemorragia, associada a aumento do fluxo. Por outro lado, aumentos da PHV que diminuem o gradiente pressórico podem aumentar a PHN e a PTM e causar hemorragia, agora associada à diminuição do fluxo com estase retrógrada (Figura 2). Esta seria a ocorrência durante uma manobra de Valsalva.

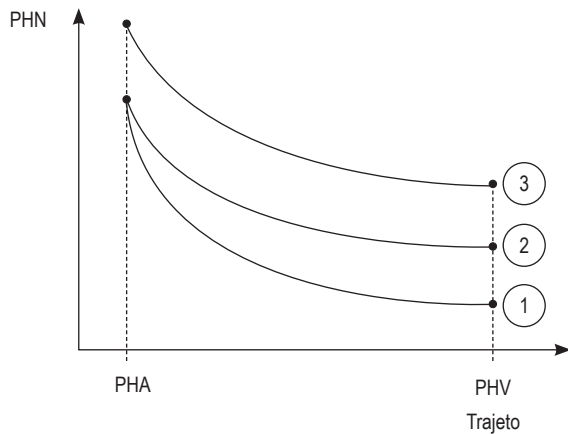


Figura 2 – Pressões ao longo do *nidus*: pressão hidrostática nidal (PHN) normal (1); com aumento da pressão venosa (PHV) (2) e com aumento da pressão arterial (PHA) (3). A PHN decresce progressivamente do lado arterial para o venoso da fistula.

A diminuição da PHV nos angiomas aumenta o fluxo interno por aumentar o GP, mas não a PHN (pressão interna) e não causaria hemorragias. Assim, o aumento do GP só facilitará hemorragia se houver aumento da PHN que vença a REP.

O *nidus* parcialmente removido

O *nidus* parcialmente tratado e compartimentado pela cirurgia, embolização e radiocirurgia revela diferentes alterações hemodinâmicas e hidráulicas internas na lesão (Quadro 1)^{11,13,15,22}.

Basicamente, um *nidus* residual com fluxo presente oferece, por suas menores dimensões, maior atrito e resistência, para uma mesma pressão hidrostática arterial oferecida, o que pode causar sua ruptura. A pressão hidrostática é oferecida a uma menor área de superfície interna tubular e a força sobre a parede (PHN) aumenta.

Pode haver um *nidus* residual sem fluxo, mas se a oclusão estiver na drenagem venosa e não na nutrição arterial, haveria um súbito aumento e homogeneização

Quadro 1

Alterações hemodinâmicas e hidráulicas no *nidus* residual

- 1. Resíduo com PHA = PHV, com nutrição arterial ausente e sem veias de drenagem ou com veias de drenagem preservadas**
Trata-se de um novo vascular compartimentado e sem nutrição que caminha para a trombose a cura
- 2. Resíduo com PHA = PHV, com nutrição arterial presente e veias de drenagem ocluídas**
Se tiver ocorrido oclusão completa da drenagem e parcial da nutrição, a PHA se transmitirá ao lado venoso elevando a PHV. Se a PHN e a PTM vencerem a REP, haverá hemorragia imediata. Se a PHN e a PTM não vencerem a REP em curto período, haverá trombose, em minutos, do *nidus*
- 3. Resíduo com PHA = PHV, com nutrição arterial presente e veias de drenagem presentes**
Se tiverem ocorrido oclusão parcial da drenagem e da nutrição e a PHA, e a PHV e a PHN forem iguais, o GP e o fluxo serão nulos. Se a PTM vencer a REP, haverá hemorragia imediata, na dependência das propriedades elásticas da parede e de variações hidrodinâmicas ou hemodinâmicas. Se não, haverá trombose em minutos
- 4. Resíduo com PHA > PHV com manutenção do GP e do fluxo, mas de maneira parcial**
Se a PHN e a PTM novas não vencerem a REP, poderá ocorrer persistência do angioma por longo tempo, passando a influir no tratamento fatores semelhantes aos que influem no *nidus* original. Entretanto, a capacidade de as veias residuais oferecerem drenagem proporcionalmente competente à nutrição é fator importante na ocorrência de novos sangramentos imediatos e precoces, assim como o aumento súbito da resistência do *nidus* com canais diminuídos

da pressão hidrostática ao longo do *nidus*. Se tal fenômeno vencer a resistência da parede, há hemorragia imediata; se não, há trombose do *nidus* residual.

Assim, havendo lesão residual e considerando-se a PHA nutriente constante e relacionada à PAM, na presença de diminuição das dimensões da lesão, sua resistência ao fluxo aumenta abruptamente, em virtude da diminuição dos canais fistulosos *intranidais* disponíveis. O aumento da resistência ao fluxo se opõe à PHA. A hemorragia ocorre se a REP não for suficiente para assumir a nova resistência ao fluxo em relação à PHA e à PHN.

Rupturas precoces ocorreriam durante a cirurgia ou no período pós-operatório precoce, por aplicação da força da pressão hidrostática interna à parede do *nidus*. Neste ponto cabe lembrar que a pressão exercida é inversamente proporcional à extensão da área que recebe a força aplicada. Assim, após manipulação, pressões hidrostáticas arteriais terão diferentes e menores áreas para ser aplicadas, o que causará uma variação das pressões locais (PHN, PTM e PHV).

Rupturas tardias poderiam depender de tromboses venosas tardias causadas por fluxo residual em veias de drenagem previamente dilatadas e varicosas e com graves alterações endoteliais e espessamento crônico da parede, colaborando para a tríade de Virchow na ocorrência da sua trombose. Tais oclusões venosas, embora diminuam o GP, aumentam retrogradamente a PHV e a PHN, o que pode vencer a REP e causar sangramentos.

Portanto, devemos considerar os *nidus* residuais sem fluxo e com fluxo. O *nidus* residual sem fluxo ocorre com a oclusão total das aferências e eferências, ou pela oclusão total e isolada das aferências ou das eferências. Nas primeiras duas situações, haverá queda abrupta da PHN e trombose. Na última situação, haverá elevação abrupta da PHN, que pode vencer ou não a REP da parede, evoluindo, respectivamente, para hemorragia ou trombose.

Se o *nidus* residual tiver fluxo, podem ocorrer alterações no seu GP e na sua PHN. Esta pode aumentar em uma crise hipertensiva com aumento da PPE no período pós-operatório e provocar hemorragias, particularmente se houver deficiência pós-operatória de drenagem. A PHN pode aumentar também se houver oclusão cirúrgica parcial ou trombose tardia das veias de drenagem, aumentando retrogradamente a PHN. Para haver hemorragia, é sempre necessário que seja vencida a REP.

Discussão

Conhecimentos básicos de dinâmica dos fluidos e hidráulica permitem estimar variações hemodinâmicas no *nidus* residual após o tratamento dos angiomas. Todo o esforço deve ser feito no sentido da excisão cirúrgica completa do *nidus*. A compreensão desses mecanismos após a excisão incompleta, terapêutica endovascular e a radiocirurgia é importante na estratégia terapêutica e no seguimento.

No caso das embolizações, oclusões distais do *nidus* sem oclusão arterial confiam na REP, o que é imprevisível. Embolizações arteriais nutrientes ou amplas, pulverizadas nos canalículos predominantemente arteriais, seriam mais seguras por não aumentar a PHN¹¹.

No caso da radiocirurgia, supõe-se que o fenômeno vasculítico actínico progressivo ocorra de maneira lenta e não aumente o GP e a PHN durante seu tempo de ação até o fechamento. Uma trombose na drenagem ou no lado venoso do *nidus* causaria hemorragia.

Tratamentos combinados devem ser discutidos por uma equipe multidisciplinar e de maneira imparcial, objetivando o menor risco para o doente.

Finalmente, com base nos princípios expostos acima e considerando-se as variações de PTM, seria de se esperar que diminuições na PIC pudessem aumentar a PTM e facilitar sangramentos. Tal hipótese não é definitiva na prática médica, exceto em súbitas e vigorosas drenagens ventriculares externas em lesões que recém-sangraram. Da mesma forma, a hipertensão intracraniana poderia diminuir, sob o ponto de vista hidrostático, a PTM e o risco de sangramento do angioma.

Por outro lado, o reflexo de Cushing surtiria o efeito oposto. Essas especulações hipotéticas dizem respeito ao raciocínio cirúrgico à beira do leito.

Referências

1. Al-Rodham NAF, Sundt Jr TM, Piepgras DG, Nichols DA, Rüfenacht D, Stevens LN. Oclusive hyperemia: a theory for the hemodynamic complications following resection of intracerebral arteriovenous malformation. *J Neurosurg.* 1993;78:167-75.
2. Awad IA, Magdinel M, Shubert A. Intracranial hypertension after resection of cerebral arteriovenous malformations: predisposing factors and management strategy. *Stroke.* 1994;25:611-20.
3. Barnett GH, Little JR, Ebrahim ZY, Jones SC, Friel HT. Cerebral circulation during arteriovenous malformation operation. *Neurosurgery.* 1987;20:836-42.
4. Batjer HH, Devous Jr MD, Meyer YJ, Jonnes SC, Purdy PD, Samson DS. Cerebrovascular hemodynamics in arteriovenous malformation complicated by normal perfusion pressure breakthrough. *Neurosurgery.* 1988;22:503-9.
5. Constantino A, Vinters HV. A pathogenic correlate of the "steal" phenomenon in a patient with cerebral arteriovenous malformation. *Stroke.* 1986;17:103-6.
6. Day AL, Friendman WA, Sybert GW, Mickle JP. Successful treatment of the normal perfusion pressure breakthrough syndrome. *Neurosurgery.* 1982;11:625-30.
7. Garcia JH, Williams JP, Tanaka J. Spontaneous thrombosis of deep cerebral veins: a complication of arteriovenous malformation. *Stroke.* 1975;6:164-71.
8. Halliday D, Resnick R, Krane RS. *Physics.* 4th ed. New Jersey: John Wiley & Sons; 1992.
9. Hassler W. Hemodynamic aspects of cerebral angiomas. *Acta Neurochir (Wein).* 1986;37(Suppl):1-136.
10. Hassler W, Steinmetz H. Cerebral hemodynamics in angioma patients: an intraoperative study. *J Neurosurg.* 1987;67:822-31.
11. Jungries CA, Horton JA, Hecht ST. Blood pressure changes in feeders to cerebral arteriovenous malformations during therapeutic embolization. *AJNR.* 1989;10:575-7.
12. Menon D, Weir B. Evaluation of cerebral blood flow in arteriovenous malformations by the Xenon inhalation method. *Can J Neurol Sci.* 1979;6:411-6.
13. Miyasaka Y, Yada K, Ohwada T, Kitahara T, Endoh M, Saito M, et al. Retrograde thrombosis of feeding arteries after removal of arteriovenous malformations. *J Neurosurg.* 1990;72:540-5.
14. Morgan MK, Johnston I, Besser M, Baines D. Cerebral arteriovenous malformations, steal, and the hypertensive breakthrough threshold: an experimental study in rats. *J Neurosurg.* 1987;66:563-7.
15. Morgan MK, Sundt Jr TM. The case against staged operative resection of cerebral arteriovenous malformations. *Neurosurgery.* 1989;25:429-36.
16. Mullan S, Brown FD, Patronas NJ. Hyperemic and ischemic problems of surgical treatment of arteriovenous malformations. *J Neurosurg.* 1979;51:757-64.
17. Nornes H, Arne G. Hemodynamic aspects of cerebral arteriovenous malformations. *J Neurosurg.* 1980;53:456-64.

18. Okabe T, Meyer JS, Okayasu H, Harpper R, Rose J, Grossman RG, et al. Xenon-enhanced CT CBF measurements in cerebral AVM's before and after excision: contribution to pathogenesis and treatment. *J Neurosurg.* 1983;59:21-31.
19. Pertruiset B, Ancri D, Clergue F. Preoperative evaluation of hemodynamic factors in cerebral arteriovenous malformations for selection of a radical surgery tactic with special reference to vascular autoregulation disorders. *Neurolog Res.* 1982;4:209-33.
20. Pertruiset B, Ancri D, Sichez JP, Chauvin M, Guilly E, Metzger J, et al. Radical surgery in cerebral AVM: tactical procedures based upon hemodynamic factors. In: Krayenbühl H, editor. *Advances and technical standards in neurosurgery.* Viena: Springer-Verlag; 1983. v. 10, p. 81-143.
21. Scott BB, McGillicuddy JE, Seegre JF, Kiwot GW, Giannotta SL. Vascular dynamics of an experimental cerebral arteriovenous shunt in the primate. *Surg Neurol.* 1978;10:34-8.
22. Spetzler RF, Martin NA, Carter LP, Flom RA, Raudzens PA, Wilkinson E. Surgical management of large AVMs by staged embolization and operative excision. *J Neurosurg.* 1987;67:17-28.
23. Spetzler RF, Wilson CB, Weinstein PR, Medhorn M, Townsend J, Telles D. Normal perfusion pressure breakthrough theory. *Clin Neurosurg.* 1978;25:651-72.
24. Stávale-Joaquim MA. Proposta de classificação e nomenclatura dos distúrbios hemodinâmicos no pós-operatório das malformações arteriovenosas cerebrais. *Arq Brasil Neurocir (São Paulo).* 1997;16:7-13.
25. Takeuchi S, Kikuchi H, Karasawa J, Naruo Y, Hashimoto K, Nishimura T, et al. Cerebral hemodynamics of arteriovenous malformations: evaluation by single-photon emission CT. *AJNR.* 1987; 8:193-7.
26. Taneda M, Hayakawa J. The paradoxical blood pressure flow relationship in the brain with arteriovenous malformation. *Surg Neurol.* 1993;40:390-4.
27. Tyler JL, Leblanc R, Dagher A, Meyer E, Yamamoto YL, Diksic M, et al. Hemodynamic and metabolic consequences of arteriovenous malformations studied by positron emission tomography. *J Cereb Blood Flow Metab.* 1987;7(Suppl 1):S54.
28. Wagner EM, Traystman R. Hydrostatic determinants of cerebral perfusion. *Crit Care Med.* 1986;114:484-90.
29. Wilson CB, Hieshima G. Occlusive hyperemia: a new way to think about an old problem. *J Neurosurg.* 1993;78:165-6.
30. Young WL, Prohovnik I, Ornstein E, Ostapkovich N, Sisti MB, Solomon RA, et al. The effect of arteriovenous malformation resection on cerebrovascular reactivity to carbon dioxide. *Neurosurgery.* 1990;27:257-67.
31. Young WL, Prohovnik I, Ornstein E, Sisti MB, Solomon RA, Stein BM, et al. Monitoring of intraoperative cerebral hemodynamics before and after arteriovenous malformation resection. *Anesth Analg.* 1988;67:1011-4.
32. Young WL, Solomon RA, Prohovnik I, Ornstein E, Weinstein J, Stein BM. ¹³³Xe blood flow monitoring during arteriovenous malformations resection: a case of intraoperative hyperfusion with subsequent brain swelling. *Neurosurgery.* 1988;22:765-9.
33. Zabramski JM, Spetzler RF. Comments of Batjer HH, Devous SR, Meyer YJ, Purdy PD, Samson DS. Cerebrovascular hemodynamics in arteriovenous malformation complicated by normal perfusion pressure breakthrough. *Neurosurgery.* 1988;22:509.

Original recebido em janeiro de 2008

Aceito para publicação em setembro de 2008

Endereço para correspondência

Marcos Augusto Stávale-Joaquim

Alameda Campinas, 1.360, 16º andar

01404-002 – São Paulo, SP, Brasil

E-mail: marcos.stavale@terra.com.br