

Hematoma extradural espinhal espontâneo

Relato de caso

Luiz Antonio Araújo Dias¹, Carlos Umberto Pereira², Fernando Eduardo Plastina³, Roberto Alexandre Dezena³, Luiz Antonio Araújo Dias Junior⁴, Clície Araújo Dias⁵

Faculdade de Medicina do Centro Universitário Barão de Mauá, Ribeirão Preto, SP. Serviço de Neurocirurgia da Santa Casa de Misericórdia de Ribeirão Preto, SP. Departamento de Medicina da Universidade Federal de Sergipe, SE, Brasil

RESUMO

O hematoma extradural espinhal espontâneo é considerado raro. Tem sido associado com hipertensão arterial e coagulopatias. O exame de escolha para diagnóstico é a ressonância nuclear magnética. O tratamento de escolha é drenagem cirúrgica do hematoma. O prognóstico está relacionado com a etiologia, intervalo entre ictos e diagnóstico e o grau de déficits neurológicos. Os autores relatam um caso de hematoma extradural espinhal espontâneo, localizado na região torácica, com quadro de choque medular, sendo submetido a tratamento cirúrgico, que evoluiu para óbito.

PALAVRA-CHAVE

Hematoma epidural espinhal.

ABSTRACT

Spontaneous spinal epidural hematoma. Case report

The spontaneous spinal extradural hematoma is rare. It has been associated with arterial hypertension and coagulopathies. Magnetic resonance is the first choice for neuroimaging diagnosis. The surgical drainage of the hematoma is the best treatment. Prognosis is related to etiology, interval between ictus and diagnosis and degree of neurological deficits. The authors report a case of spontaneous spinal extradural hematoma, located in thoracic region, with medullar shock syndrome, that was submitted to surgical treatment but died for non neurological complications.

KEY WORDS

Spinal epidural hematoma.

Introdução

Hematomas extradurais espinhais espontâneos são entidades pouco relatadas na literatura. Embora raros, devem ser sempre lembrados quando pacientes se apresentam com quadro de dor radicular aguda, seguido por síndrome de compressão medular¹⁸. A importância clínica dos hematomas compressivos espinhais agudos e progressivos pode levar a déficits neurológicos irrever-

síveis se não diagnosticados e tratados precocemente⁷. Estão geralmente associados à hipertensão arterial e a coagulopatias^{12,14,20}. Causas menos frequentes têm sido descritas como tumores, má-formações vasculares, gravidez e manipulações quiropráticas^{5,6,10,11,19}.

Os autores apresentam um caso de hematoma extradural espinhal espontâneo em uma paciente com 76 anos de idade, submetida a tratamento cirúrgico, evoluindo para óbito em consequência de co-morbidades.

1 Professor doutor da Disciplina de Neurocirurgia da Faculdade de Medicina do Centro Universitário Barão de Mauá (CUBM), Ribeirão Preto, SP. Chefe do Serviço de Neurocirurgia da Santa Casa de Misericórdia de Ribeirão Preto, SP.

2 Professor doutor do Departamento de Medicina da Universidade Federal de Sergipe (UFS). Neurocirurgião do Hospital João Alves Filho, Aracaju, SE.

3 Médicos-residentes do Serviço de Neurocirurgia da Santa Casa de Misericórdia de Ribeirão Preto, SP.

4 Acadêmico de Medicina da Faculdade de Medicina da Universidade de Ribeirão Preto (Unaerp), Ribeirão Preto, SP.

5 Acadêmica de Medicina da Faculdade de Medicina da Universidade do Oeste Paulista (Unoeste), Presidente Prudente, SP.

Relato do caso

ZAS, 76 anos, sexo feminino, cor negra, aposentada, admitida pela cardiologia, com quadro de dor torácica ântero-lateral bilateral e com irradiação para coluna cervical. Considerando-se o antecedente de coronariopatia, o diagnóstico inicial foi *angina pectoris*. Apresentava à admissão dislipidemia, hematúria, edema de membros inferiores e dispnéia, além de quadro clássico de insuficiência cardíaca, com fração de ejeção de 30% e arritmia atrial; fazia uso de anticoagulante oral (warfarina sódica), e o INR estava em 6,6; pressão arterial em 210/110 mmHg. Exame neurológico na admissão: desperta, monoparesia e hiporreflexia no membro inferior direito. Disestesia em membros inferiores. A ressonância magnética da coluna vertebral demonstrou lesão extradural, póstero-lateral de T10 a L1, hipointensa em T1 (figuras 1 e 4) e hiperintensa em T2 (figuras 2 e 3). Nas primeiras 24 horas, durante o controle da pressão arterial e de coagulação, houve evolução para paraplegia crural, arreflexia profunda em membros inferiores, paralisia de esfínteres vesical e anal. Indicou-se laminectomia descompressiva e drenagem do hematoma, de imediato ao equilíbrio clínico, com estabilização da pressão arterial e INR em 1,3. Realizada laminectomia de T9 a L2. Aspiração de todos os coágulos extradurais (figura 5), hemostasia rigorosa do plexo venoso epidural (figura 6). Feita exploração do espaço intradural, nada foi detectado, exceto medula de coloração pálida e edemaciada. Não houve melhora da motricidade, nem dos esfínteres, porém a sensibilidade evoluiu para hipoestesia. Complicações pós-operatórias – infecção urinária, pneumonia, descompensação cardíaca – resultaram no óbito da paciente no 30º dia de internação.

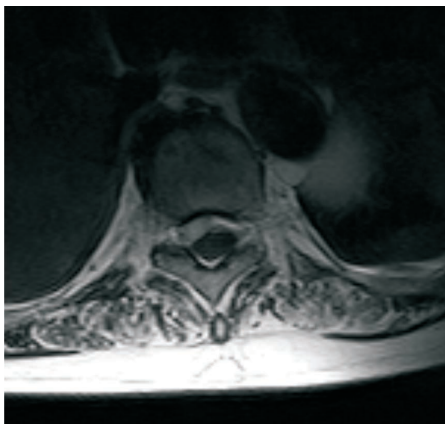


Figura 1 – RM em T1 mostrando coleção com hipossinal póstero-lateral direita, deslocando a medula ântero-lateralmente para a esquerda.

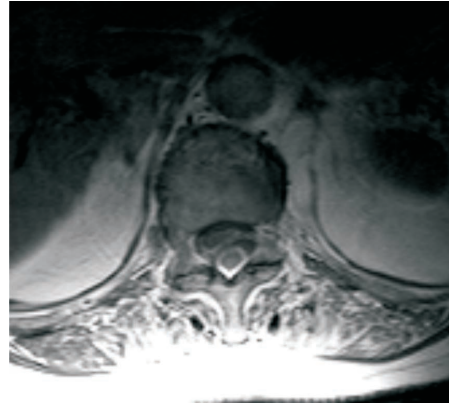


Figura 2 – RM em T2, pós-contraste, demonstra realce periférico da lesão.

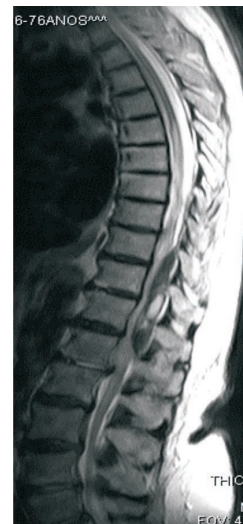

Figura 3 – RM em T2 mostra coleção heterogênea com áreas de hipossinal de T10 a L1.

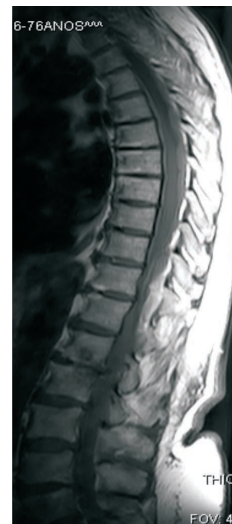

Figura 4 – RM em T1 mostra coleção com sinais heterogêneos e áreas de hipersinal.

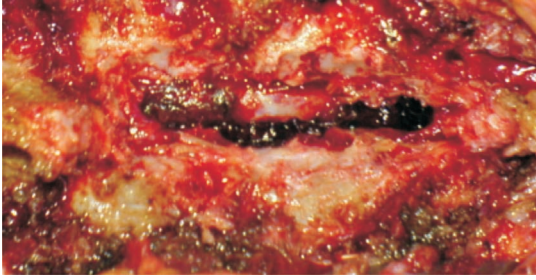

Figura 5 – Presença de hematoma no espaço extradural.

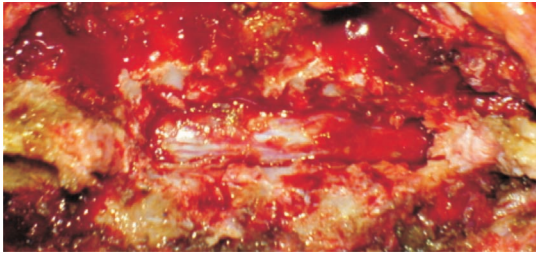


Figura 6 – Ausência de hematoma no espaço extradural pós-drenagem.

O tratamento emergencial de escolha é cirúrgico por ser um método seguro e efetivo^{13,14,18,21}. A essa terapêutica segue-se terapia com corticosteroíde e fisioterapia motora. O tratamento clínico é possível em alguns casos com corticoterapia, desde que os déficits neurológicos sejam discretos e não se agravem no curso clínico. A resolução espontânea dos sintomas neurológicos resulta da descompressão das estruturas neurais pela disseminação do hematoma liquefeito ao longo do espaço epidural espinal nos estágios precoces após a hemorragia⁸.

Em crianças abaixo de 2 anos de idade, esses hematomas são mais raros. O quadro clínico é similar ao de adultos. Também requer descompressão medular de imediato, porém deve ser feita por meio da laminoplastia para se evitar deformidade espinal que se segue à laminectomia nessa faixa etária¹⁶.

O prognóstico é péssimo quando o diagnóstico e as medidas terapêuticas são tardios^{17,22}. Resultados favoráveis estão relacionados com a etiologia, o intervalo entre icto e diagnóstico e a gravidade dos déficits neurológicos^{18,21}.

Discussão

O quadro clínico mais freqüente do hematoma extradural espinal é dor vertebral e ou radicular aguda, seguida por síndrome de compressão medular⁷. Quando localizado na região cervical, o quadro clínico é mais dramático, com quadriparesia ou quadriplegia e choque medular³. Pode manifestar-se também com uma síndrome da cauda equina aguda¹¹, assim como síndrome de Brown-Séquard parcial ou completa²⁰ ou simular síndrome de Guillain-Barré².

Com o uso crescente de terapia fibrinolítica, o hematoma extradural espinal tem sido descrito como complicação associada cada vez mais freqüente. São descritos casos seguindo trombólise coronária com r-TPA e heparina endovenosa^{4,12}. Hipertensão arterial tem sido relatada como a principal causa^{14,18}. Têm sido descritos casos durante a gravidez – a fisiopatologia mais aceita é que a gravidez induz mudanças estruturais na parede arterial e, conseqüentemente, alterações hemodinâmicas, as quais desencadeiam hemorragia^{5,6,10,15}. Há descrições de casos que se seguem a manipulações quiropráticas¹⁹.

O diagnóstico pode ser realizado por meio da mielotomografia computadorizada^{1,9,13}, porém é mais bem definido pela ressonância magnética, que demonstra uma lesão iso ou hipointensa em T1 e hiperintensa em T2^{1,9,13,17,18}.

Referências

1. ANANTHABABU PS, ANBUSLVAM M, RADHAKRISHNAN MK: Spontaneous spinal epidural haematoma: report of two cases and review of the literature. *J Clin Neurosci* 12:90-2, 2005.
2. CAKIR E, KARAARSLAN G, USUL H, BAYKAL S, KUZEYLI K, MUNGAN I, YAZAR U, PEKSOYLU B, AYNACI M, CAKIR F: Clinical course of spontaneous spinal epidural haematoma mimicking Guillain-Barre syndrome in a child: a case report and literature review. *Dev Med Child Neurol* 46:838-42, 2004.
3. CHAN DT, BOET R, POON WS, YAP F, CHAN YL: Spinal shock in spontaneous cervical spinal epidural haematoma. *Acta Neurochir (Wien)* 146:1161-2; discussion 1162-3, 2004.
4. CULTRERA F, PASSANISI M, GILIBERTO O, GIUFFRIDA M, MANCUSO P, VENTURA F: Spinal epidural hematoma following coronary thrombolysis. A case report. *J Neurosurg Sci* 48:43-7, 2004.
5. CYWINSKI JB, PARKER BM, LOZADA LJ: Spontaneous spinal epidural hematoma in a pregnant patient. *J Clin Anesthesiol* 16:371-5, 2004.
6. DOBLAR DD, SCHUMACHER SD: Spontaneous acute thoracic epidural hematoma causing paraplegia in a patient with severe preeclampsia in early labor. *Int J Obstet Anesthesiol* 14:256-60, 2005.
7. GELABERT M, IGLESIAS M, GONZALEZ J, FERNANDEZ J: Spontaneous spinal epidural hematomas: review of 8 cases. *Neurologia* 18:357-63, 2003.
8. GROEN RJ: Non-operative treatment of spontaneous spinal epidural hematomas: a review of the literature and a comparison with operative cases. *Acta Neurochir (Wien)* 146:103-10, 2004.

9. HESS EP, SZTAJNKRYCER MD: Images in emergency medicine. Spontaneous cervico thoracic epidural hematoma. *Ann Emerg Med* 46:382, 2005.
10. JEAA, MOZAK, LEVIAD, VANNI S: Spontaneous spinal epidural hematoma during pregnancy: case report and literature review. *Neurosurgery* 56:E1156; discussion E1156, 2005.
11. KEBASHI KM, AWAD JN: Spinal epidural hematoma causing acute cauda equina syndrome. *Neurosurg Focus* 15:16, 2004.
12. KIRAZLI Y, AKKOC Y, KANYILMAZ S: Spinal epidural hematoma associated with oral anticoagulation therapy. *Am J Phys Med Rehabil* 83:220-3, 2004.
13. LANGMAYR JJ, ORTLER M, DESSL A, TWERDY K, AICHNER F, FELBER S: Management of spontaneous extramedullary spinal haematomas: results in eight patients after MRI diagnosis and surgical decompression. *J Neurol Neurosurg Psychiatry* 59:442-7, 1995.
14. LIAO CC, LEE ST, HSU WC, CHEN LR, LUI TN, LEE SC: Experience in the surgical management of spontaneous spinal epidural hematoma. *J Neurosurg* 100(1 Suppl Spine):38-45, 2004.
15. MASSKI G, HOUSNI B, IBAHIOUIN K, MIGUIL M: Spontaneous cervical epidural haematoma during pregnancy. *Int J Obstet Anesthesiol* 13:103-6, 2004.
16. PAI SB, MAIYAPP: Spontaneous spinal epidural hematoma in a toddler – a case report. *Childs Nerv Syst* 22:526-9, 2006.
17. TORRES A, ACEBES JJ, CABIOL J, GABARROSA, LOPEZ L, PLANS G, TEIXIDOR P: Spinal epidural hematomas. Prognostic factors in a series of 22 cases and a proposal for management. *Neurocirurgia (Astur)* 15:353-9, 2004.
18. RAVI D, DWARAKANATH S, SATISH R, GOPAL S, VENKATARAMANA NK: Spontaneous spinal extradural hematomas. *J Clin Neurosci* 13:269-72, 2006.
19. SAXLER G, BARDEN B: Extensive spinal epidural hematoma – an uncommon entity following cervical chiropractic manipulation. *Z Orthop Ihre Grenzgeb* 142:79-82, 2004.
20. SEET RC, WILDER-SMITH EP, ONG BK, LIM EC: Spontaneous thoracic extradural haematoma presenting as the Brown-Sequard syndrome. *J Neurol* 252:731-3, 2005.
21. SHIN JJ, KUH SU, CHO YE: Surgical management of spontaneous spinal epidural hematoma. *Eur Spine J* 15:998-1004, 2006.
22. SONG KJ, LEE KB: The poor outcome of the delayed diagnosis of acute spontaneous spinal epidural hematoma: two cases report. *J Korean Med Sci* 20:331-4, 2005.

*Original recebido em dezembro de 2006
Aceito para publicação em maio de 2007*

Endereço para correspondência

*Luiz Antonio Araújo Dias
Avenida Nove de Julho, 1.818
14120-170 – Ribeirão Preto, SP
E-mail: drladias@hotmail.com*

Comentários

Hematomas epidurais espinhais são raros, conforme enfatizado pelos autores. São relatados associados a fatores de risco, dentre os quais se destaca o uso de anticoagulantes, cada vez mais freqüente, como é o caso aqui apresentado de uma paciente com 76 anos de idade. Com as melhores perspectivas de longevidade, algumas afecções, como esta, outrora descritas como predominantes em indivíduos pertencentes à faixa etária dos 50 anos², começaram a ser diagnosticadas em octogenários¹. A apresentação clínica do hematoma extradural espinhal varia conforme a sua localização. Apesar de, comumente, manifestar-se de forma aguda, com dor e lesão neurológica grave, como foi o caso aqui relatado, deve ser ressaltado que formas subagudas e crônicas podem ser encontradas, às vezes simulando doenças degenerativas da coluna vertebral¹. A evolução insidiosa do hematoma extradural espinhal é excepcional e costuma ser observada quando o hematoma localiza-se nos níveis espinhais abaixo do cone medular, podendo manifestar-se como síndrome radicular crônica, conforme tivemos a oportunidade de relatar¹.

1. ALMEIDA GM, BIANCO E, SHIBATA MK: Encapsulated spinal epidural hematoma in an octogenarian. *Surg Neurol* 32:394-5, 1989.
2. EPSTEIN BS: *The Spine. A Radiological Text and Atlas*. Ed 4. Philadelphia, Lea & Febiger, 1976.

Milton K. Shibata
Editor