Abscesso cerebral por Actinomyces odontolyticus

Relato de caso

Paulo Valdeci Worm[1], Mário de Barros Faria[1], Marcelo Paglioli Ferreira[2], Nelson Pires Ferreira[3]

Serviço de Neurocirurgia, Hospital São José, Santa Casa de Misericórdia de Porto Alegre, RS, Brasil

RESUMO

Actinomicose é uma infecção supurativa crônica que tende a formar abscessos. O acometimento do sistema nervoso central é evento raro, sendo crucial o diagnóstico diferencial com nocardiose para a seleção apropriada da terapia antimicrobiana. O manejo recomendado consiste na drenagem cirúrgica associada ao tratamento prolongado com antibióticos por, em média, 5 meses, além da erradicação do foco primário, quando identificado. Embora constitua uma forma tratável de abscesso cerebral, está relacionada a morbidade e mortalidade elevadas. É relatado caso de abscesso cerebral causado por Actinomyces odontolyticus *em paciente imunocompetente, cuja evolução desfavorável possa estar relacionada à restrição do espectro antimicrobiano após identificação do agente etiológico.*

PALAVRAS-CHAVE

Abscesso cerebral. Actinomicose. Actinomyces odontolyticus.

ABSTRACT

Actinomycotic brain abscess. Case report

Actinomycosis is a chronic supurative infection caused by a bacterium which tends to form abscesses. The involvement of the central nervous system is rare, and its differentiation from Nocardiosis is crucial for the appropriate selection of antibiotics. Adequate treatment consists of surgical drainage associated to prolonged antimicrobial medication, in addition to eradication of primary focus, when identified. In spite of being a treatable cause of cerebral abscess, it is associated with significant morbidity and mortality. A case of actinomycotic brain abscess in an immunocompetent patient is reported, whose poor outcome could have been related to the antibiotic spectrum restriction that followed identification of the etiologic agent.

KEY WORDS

Brain abscess. Actinomycosis. Actinomyces odontolyticus.

Introdução

A actinomicose é uma infecção causada por microorganismo comensal que habita a cavidade oral e tratos gastrointestinal e pélvico[8,20]. Embora apresente algumas semelhanças com fungos, a presença de ácido murâmico e a ausência de membrana circundando o núcleo classificam-na como bactéria. Afeta indivíduos imunodeprimidos e imunocompetentes[20]. A infecção do sistema nervoso central (SNC) é rara, porém está associada a prognóstico reservado[12].

Relato do caso

Apresentamos um caso de abscesso cerebral por *Actinomyces odontolyticus* em uma paciente do sexo feminino, 66 anos de idade, com história de cefaléia hemicraniana esquerda com quatro semanas de evolução associada a vômitos e confusão mental progressivos. Não havia relato de febre. O exame físico revelou disfasia de expressão, paralisia facial à esquerda e ptose palpebral ipsilateral, associados a hemiparesia e hiperreflexia do hemicorpo direito com predomínio crural. A paciente

1 Médico residente do Serviço de Neurocirurgia do Hospital São José – Santa Casa de Misericórdia de Porto Alegre.
2 Mestre em cirurgia pela Universidade Federal do Rio Grande do Sul, RS. *Research fellow* pela Wayne State University, Estados Unidos.
3 Chefe do Serviço de Neurocirurgia do Hospital São José – Santa Casa de Misericórdia de Porto Alegre. Professor de cirurgia da Faculdade de Medicina da Universidade Federal do Rio Grande do Sul.

estava afebril, sem sinais de irritação meníngea. Referiu ter sido submetida a extração dentária cerca de dois meses antes e negou doenças cardíacas, pulmonares ou outras comorbidades. Tomografia computadorizada (TC) e ressonância magnética (RM) de crânio evidenciaram lesão expansiva frontotemporal esquerda com limites bem definidos, realce anelar após injeção de contraste e edema circunjascente (figuras 1 e 2). Foi diagnosticada, na internação, infecção urinária por *Escherichia coli*. O hemograma identificou apenas microcitose, estando todos os demais parâmetros dentro dos limites da normalidade. Os valores de velocidade de sedimentação glomerular (VSG) e proteína C reativa eram, respectivamente, de 75 mm e 39,6 mg/L. As provas diagnósticas para a síndrome da imunodeficiência adquirida (SIDA) foram negativas.

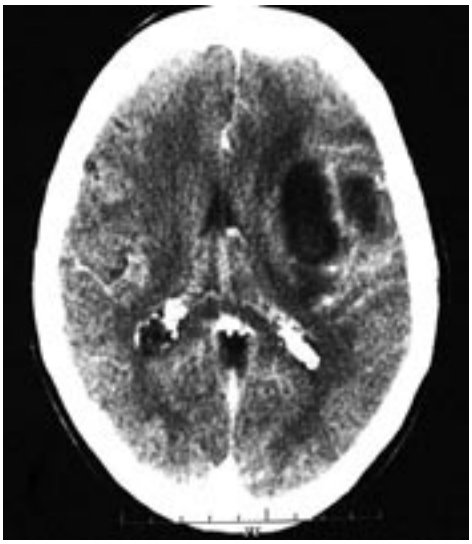

Figura 1 – Tomografia computadorizada de crânio com contraste evidenciando processo expansivo frontotemporal à esquerda, com duas áreas centrais hipodensas e realce linear circunjascente.

A paciente foi internada em unidade de terapia intensiva (UTI) e submetida a tratamento neurocirúrgico da lesão por meio de craniotomia frontotemporal esquerda, seguida de punção aspirativa da lesão com agulha. Foram extraídos aproximadamente 40 mL de secreção purulenta verde-amarelada com odor fétido. Iniciou-se esquema tríplice antimicrobiano para o tratamento de abscesso cerebral, incluindo vancomicina 1 g endovenoso (EV) a cada 12 horas, ceftriaxona 2 g EV a cada 12 horas e metronidazol 600 mg EV a cada 6 horas. A paciente evoluiu de forma favorável, com melhora discreta, porém progressiva, da disfasia e hemiparesia, recebendo alta da UTI para a enfermaria no terceiro dia pós-operatório. Recebeu esse esquema de antibióticos por 8 dias, quando o resultado da cultura anaeróbica apontou *Actinomyces odontolyticus* como agente etiológico. O esquema tríplice antimicrobiano foi, então, substituído por penicilina G cristalina, sendo programada nova TC de controle em 7 dias.

No sexto dia depois de instituída a penicilina como monoterapia, a paciente iniciou quadro de vômitos, sonolência progressiva e anisocoria, com midríase à esquerda. Nova TC de crânio (figura 3) realizada em caráter de urgência mostrou recidiva do abscesso frontotemporal esquerdo, com dimensões superiores àquelas vistas no exame pré-operatório e desvio da linha mediana em cerca de dois centímetros. Foram administrados 150 mL de manitol a 20% e oito unidades de plaquetas para corrigir trombocitopenia (o hemograma mostrou 30.000 plaquetas). A paciente foi imediatamente levada ao bloco cirúrgico para nova punção da lesão, onde se obteve saída de pus francamente espesso com raias de sangue. O material foi enviado ao laboratório para cultura. Oito horas depois, a paciente apresentou midríase paralítica bilateral, refratária à terapia máxima antiedema. Tomografia de crânio iden-

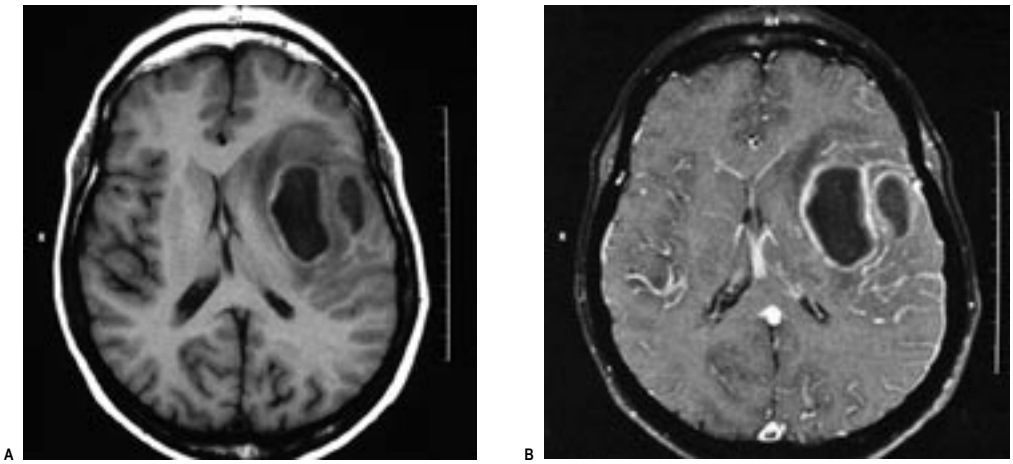

Figura 2 – Ressonância magnética em T1 antes (A) e após (B) a injeção de gadolínio mostra lesão frontotemporal esquerda em hipossinal com septação central e realce anelar periférico pós-contraste bem definidos, com edema circunjascente, característicos do abscesso cerebral.

tificou sangramento na topografia do abscesso drenado, com inundação ventricular. Evoluiu para óbito em três dias. As culturas da segunda punção do abscesso foram todas negativas.

Figura 3 – Tomografia computadorizada com contraste confirma a recidiva do abscesso, com importante efeito de massa e desvio das estruturas da linha média.

Discussão

Das espécies de *Actinomyces* conhecidas, seis podem causar doenças em humanos (*A. israelii, A. naeslundii, A. odontolyticus, A. viscosus, A. meyeri* e *A. Gerencseriae*)[16]. Os germes do tipo *Actinomyces* são geralmente comensais e de baixa patogenicidade, causando infecção endógena em locais de trauma ou necrose tecidual, como em extrações dentárias e/ou feridas cirúrgicas[15]. Quatro formas clínicas de apresentação foram descritas (cervicofacial, torácica, abdominopélvica e cerebral), responsáveis pela maioria das infecções em humanos[19]. No SNC, pode se apresentar sob forma de meningite, meningoencefalite, empiema subdural, actinomicoma e abscesso cerebral ou epidural espinhal[5-7,9,10,21]. O germe atinge o SNC geralmente por via hematogênica, proveniente de infecção primária no pulmão, abdome ou pelve; além disso, as infecções de ouvido, seios da face ou região craniocervical podem facilitar a penetração de bactérias através dos forames da base do crânio, causando infecção focal ou meningite basilar. Numa revisão realizada por Smego[18], os fatores de risco incluíram cárie e abscesso dentários, extração dentária recente, cirurgia do trato gastrointestinal, trauma craniano, otite, mastoidite, sinusite e tetralogia de Fallot. Em aproximadamente 1/3 dos casos, *Actinomyces* são isolados como parte de uma flora bacteriana mista que inclui uma ou mais espécies de bactérias aeróbias e anaeróbias[19].

O abscesso cerebral, quando causado pelo *Actinomyces*, constitui a apresentação mais freqüente da doença no SNC, correspondendo a 76% dos casos, usualmente únicos e multilobulados, com aparente predileção pelos lobos frontal e temporal[18]. O intervalo entre o início dos sintomas e o diagnóstico tende a ser maior quando comparado com os abscessos piogênicos causados por outros agentes etiológicos[3]. Nas apresentações não meníngeas, os sinais e sintomas são tipicamente de lesão expansiva, com déficit neurológico focal e sinais de hipertensão intracraniana dominando o quadro clínico. Sinais e sintomas específicos são variáveis dependendo da localização anatômica do abscesso. A febre está presente em menos de 50% dos casos, o que, com freqüência, dificulta a diferenciação entre processo infeccioso e neoplasia[17,18].

O acometimento do SNC pode ocorrer por via direta, através dos tecidos ou ossos da região cervicofacial, ou por via hematogênica, a partir de focos abdominais, pélvicos ou dentários. O envolvimento de pacientes com SIDA não é freqüente; contudo, há relatos de formas progressivas e intratáveis nesses indivíduos[13]. O diagnóstico definitivo é firmado pela identificação do microorganismo a partir de cultura microbiológica ou histológica, embora esta última seja mais difícil, uma vez que muitas espécies contêm poucos grânulos sulfúricos[4,11,14].

Actinomyces são susceptíveis, *in vitro*, a um grande número de agentes antimicrobianos, incluindo penicilinas, cefalosporinas, cloranfenicol, eritromicina, estreptomicina, clindamicina e tetraciclina[15,18]. A experiência clínica demonstrou que são necessárias altas doses de medicamentos associadas ao tratamento cirúrgico, quando indicado, para a obtenção de resposta favorável, além da erradicação do foco primário quando identificado[3,15]. A terapia antimicrobiana deve ser individualizada, sendo o esquema preconizado composto de 18 a 24 milhões de unidades de penicilina G cristalina endovenosa por 2 a 6 semanas, seguido por penicilina oral ou amoxicilina por 6 a 12 meses[15]. Alguns autores advogam o uso de associação de antibióticos devido à possibilidade de flora mista e de resistência bacteriana[18]. A exata duração da terapia depende do local e da severidade da doença. A observação prolongada dos pacientes após o tratamento é necessária para detectar recorrências[19].

A revisão de Smego[18] sobre abscessos cerebrais causados por *Actinomyces* incluiu 70 pacientes tratados com antibióticos e drenagem cirúrgica. Esse trabalho

identificou mortalidade em torno de 28% e déficit neurológico residual de 54% entre os sobreviventes. Fatores que se mostraram envolvidos num pior prognóstico incluíam a presença de sintomas por mais de 2 meses antes da internação, o não tratamento com antibióticos e a aspiração com agulha em vez de drenagem aberta[18]. Não há medidas específicas para a prevenção da actinomicose; entretanto, boa higiene dental e remoção da placa bacteriana podem reduzir a densidade de germes colonizantes. Entre 121 casos de actinomicose cervicofacial, Porter[14] identificou 27 pacientes com história prévia de extração dentária recente e 33 pacientes com cáries. Soma-se a isso o fato de procedimentos dentários constituírem causa importante de bacteremia, sobretudo naqueles com periodontite. Bhatawadekar[2] relatou a prevalência de 80% de bacteremia após procedimentos dentários, 30% destes envolvendo *Actinomyces*. O subtipo *odontolyticus* foi isolado em 8,33% dos casos, e flora mista foi evidenciada em 26% dos pacientes.

Conclusão

No caso de abscesso cerebral por *Actinomyces odontolyticus* aqui relatado, a história de extração dentária, 2 meses antes da admissão hospitalar, e a presença de dentes sépticos e sangramento gengival sugerem a cavidade oral como foco primário da infecção. A melhora neurológica evidente observada após a drenagem cirúrgica mais antibioticoterapia em esquema tríplice, associada à deterioração clínica subseqüente à substituição deste esquema tríplice pela monoterapia, com desfecho fatal, nos alerta para os riscos relacionados a essa conduta. Talvez, o potencial benefício de se restringir o espectro antimicrobiano no tratamento do abscesso cerebral deva ser cuidadosamente revisto em virtude da possibilidade constante de resistência bacteriana e da presença de flora mista, a despeito da identificação de germe único na cultura.

Este relato de caso coloca em dúvida a segurança do tratamento com penicilina como droga única do abscesso cerebral depois de isolado *Actinomyces odontolyticus* como único agente etiológico.

Referências

1. BENITO LEON J, MUNOZ A, LEON PG, RIVAS JJ, RAMOS A: Actinomycotic brain abscess. Neurologia 13:357-61, 1998.
2. BHATAWADEKAR S, BHARDWAJ R: Actinomycotic bacteremia after dental procedures. Indian J Med Microbiol 20:72-5, 2002.
3. BOLTON CF, ASHENHURST EM: Actinomycosis of the brain: case report and review of the literature. Can Med Assoc J 90:922–8, 1964.
4. BROWN JR: Human actinomycosis: a study of 181 subjects. Hum Pathol 4:319-30, 1973.
5. CHEN-WEI H: Actinomycosis of the brain: case report. J Neurosurg 63:131-3, 1985.
6. CORBIN DOC, SOLARO L, FLINT G, WILLIAMS AC: Actinomycotic brain abscess following abdominal suppuration. J Neurol Neurosurg Psychiatry 50:1705-6, 1987.
7. DAILEY AT, LEROUX PD, GRADY MS: Resolution of an actinomycotic abscess with nonsurgical treatment: case report. Neurosurgery 32:134-7, 1993.
8. DOS SANTOS JR EA, PITTELLA JE: Actinomycosis of the brain: case report. Arq Neuropsiquiatr (São Paulo) 57:689-94, 1999.
9. EDWARDS C, ELLIOT WA, RANDALL KJ: Spinal meningitis due to Actinomyces Bovis treated with penicillin and streptomycin. J Neurol Neurosurg Psychiatry 14:524-35, 1951.
10. HARLEY RD, WEDDING ES: Syndrome of uveitis, meningoencephalitis, alopecia, poliosis, and dysacousia: report of a case due to Actinomyces. Am J Opthalmol 29:524-35, 1846.
11. JAWETZ E, MELNICK JL, ADELBERG EA: Microbiologia Médica. Ed 18. Rio de janeiro, Guanabara-Koogan, 1991.
12. LIOTIER J, VENET C, CHAMBONNIERE ML, FOURNIER C, FOTSO MJ, EWENCSYK I *et al.*: Multiple actinomycosis brain abscesses. Presse Méd 13:33: 318-20, 2004.
13. MANFREDI R, MAZZONI A, MARINACCI G, NANETTI A, CHIODO F: Progressive intractable actinomycosis in patients with aids. Scand J Infect Dis 27:405-7, 1995.
14. PORTER IA: Actinomyces in Scotland. Brit Med J 2:1084-6, 1953.
15. RUSSO TA: Agents of actinomycosis. In MANDELL GL, BENNETT JE, DOLIN R (eds): Principles and practice of infectious diseases. Ed 4. New York, Churchill Livingstone, 1995, pp 2280-8.
16. SCHAAL KP, LEE HJ: Actinomycete infections in humans – a review. Gene 115:201-11, 1992.
17. SIMPSON AJ, DAS SS, MITCHELMORE IJ: Polymicrobial brain abscess involving Haemophilus paraphrophilus and Actinomyces odontolyticus. Postgrad Med J 72:297-8, 1996.
18. SMEGO RA Jr: Actinomycosis of the central nervous system. Rev Infect Dis 9:855-65, 1987.
19. SMEGO RA Jr., FOGLIA GINAMARIE: Actinomycosis. Clin Infect Dis 26:1255-63, 1998.
20. TSAI MS, TARN JJ, LIU KS, CHOU YL, SHEN CL: Multiple Actinomyces brain abscess. Case report. J Clin Neurosci 8:183-6, 2001.
21. VOISIN L, VITTECOQ O, MEJJAD O: Spinal abscess and spondylitis due to actinomycosis. Spine 23:487-90, 1998.

Original recebido em outubro de 2005
Aceito para publicação em março de 2006

Endereço para correspondência:
Mário de Barros Faria
Av. Encantado, 316 – apto 601
90470-420 – Porto Alegre, RS
E-mail: barrosfaria@gmail.com