

# Doença de moyamoya

## Relato de caso e revisão da literatura brasileira

Telmo T.F. Lima<sup>1</sup>, Pasquale Gallo<sup>2</sup>, Sérgio Fernando Raupp<sup>3</sup>, Rodrigo Mendonça<sup>1</sup>, Vinicius B. Soares<sup>1</sup>.

Serviço de Neurocirurgia do Hospital Cristo Redentor. Grupo Hospitalar Conceição. Porto Alegre, RS

### RESUMO

**Objetivo:** Revisão da literatura brasileira sobre a doença de moyamoya (DMM) e apresentação de caso de uma paciente adulta, brasileira, branca, não descendente de japoneses, com hemorragia intraventricular devido a essa doença; investigação das diferenças demográficas e clínicas existentes entre a apresentação da DMM no Brasil e no Japão. **Método:** Relato do caso e revisão da literatura internacional, por meio do Medline e Lilacs, sobre esse assunto. **Conclusão:** Dentre os pacientes adultos com DMM relatados na literatura brasileira eventos isquêmicos predominaram, observação esta que difere dos relatos da DMM descritos na Ásia, onde a principal manifestação da DMM em adultos é a hemorragia cerebral.

### PALAVRAS-CHAVE

Doença de Moyamoya. Hemorragia cerebral.

### ABSTRACT

**Moyamoya disease. Case report and Brazilian literature review**

**Objectives:** To report a case of an adult white Brazilian woman, with intraventricular hemorrhage due to Moyamoya Disease and to review the Brazilian literature reports on this disease. **Method:** Case report and Medline and Lilacs databases literature review. **Conclusion:** It was observed differences between Moyamoya Disease in Brazil and Asia regarding their demographic characteristics and clinical presentations.

### KEY WORDS

Moyamoya disease.

## Introdução

A doença de moyamoya (DMM) é uma afecção cerebrovascular oclusiva crônica, primeiramente descrita por Takeuchi e Shimizu<sup>30</sup>, em 1957, no Japão. Caracteriza-se por oclusão espontânea ou estenose progressiva das artérias da circulação anterior do polígono de Willis, associada ao desenvolvimento anormal de numerosos vasos de fino calibre na região dos gânglios da base<sup>32</sup>. Estas neoformações vasculares apresentam-se na angiografia cerebral como vasos tipo “moyamoya” (que significa, em japonês, fumaça, aspecto nebuloso).

Em 1995, Fukui<sup>9</sup> revisou os critérios diagnósticos da DMM de acordo com os seguintes achados: 1) estenose ou oclusão da porção terminal da artéria carótida interna e da porção proximal das artérias cerebral média e anterior; 2) rede vascular anormal com padrão tipo “moyamoya” (VMM), no local da oclusão durante a fase arterial na angiografia; 3) achados bilaterais; e 4) etiologia desconhecida.

Na terminologia atual, o termo “fenômeno de moyamoya” fica reservado para descrever os casos com achados angiográficos típicos de moyamoya unilaterais ou caso bilaterais, quando em associação com doenças como anemia falciforme, arteriosclerose, meningite,

1 Médico Residente em Neurocirurgia

2 Mestre e Doutor em Neurocirurgia

3 Neurorradiologista. Doutor em Neurocirurgia

neoplasias, síndrome de Down, neurofibromatose, com trauma ou radioterapia.

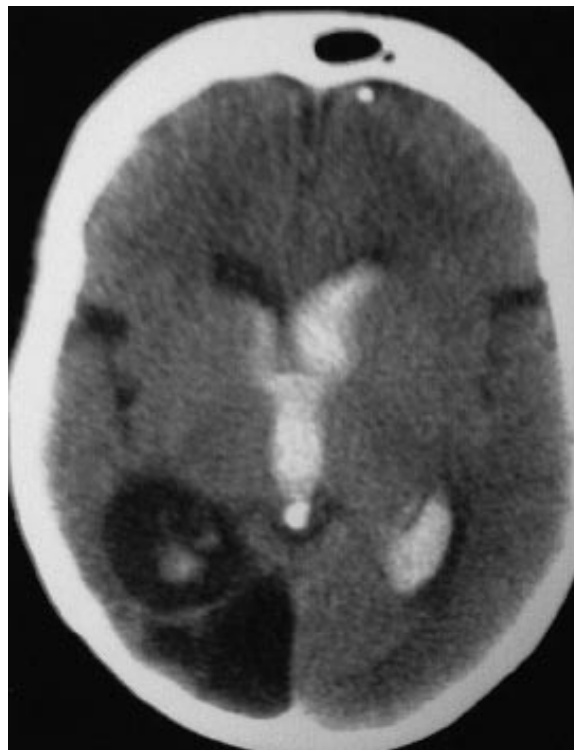
A apresentação clínica é ampla e varia geograficamente. Os sintomas resultam da relação entre a demanda tecidual e o suprimento sanguíneo, sendo este determinado pelo grau das estenoses e pela habilidade da circulação colateral, prover o fluxo sanguíneo cerebral necessário. Enquanto nos pacientes adultos a principal manifestação clínica é a hemorragia intracerebral resultante da ruptura de um vaso neoformado, nos pacientes jovens os sintomas isquêmicos predominam. Outras apresentações incluem cefaléia, déficit intelectual, déficits de sensibilidade, desordens do movimento e epilepsia. No Japão, a principal manifestação clínica em adultos é a da hemorragia, podendo estar localizada no espaço subaracnóideo, intraventricular ou intraparenquimatoso<sup>12</sup>.

Em 1981, Minguetti e Ferreira<sup>18</sup> descreveram o primeiro caso de DMM no Brasil. Revisando-se a literatura internacional, por meio do Medline e Lilacs, sobre esse assunto, encontrou-se 16 casos de DMM na população brasileira<sup>1,3,6-8,11,17</sup>. Ressalta-se que o “fenômeno moyamoya” também tem sido descrito no Brasil por vários autores<sup>2,10,14,24,27,31</sup>.

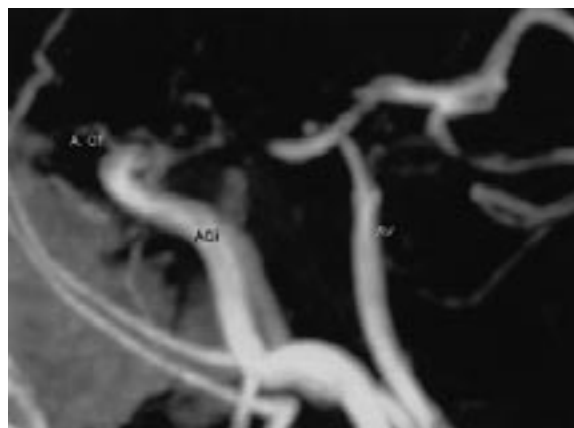
Neste trabalho, relata-se o caso de uma mulher de 33 anos, brasileira, branca, não descendente de japoneses, com apresentação hemorrágica da DMM e revisa-se a literatura com intuito de investigar as diferenças demográficas e clínicas existentes entre a apresentação da DMM no Brasil e no Japão.

## Relato do caso

NL, sexo feminino, 33 anos de idade, brasileira, cor branca, iniciou com cefaléia súbita, acompanhada de náuseas e vômitos além de altos níveis de pressão arterial sistêmica. O quadro da paciente evoluiu com sonolência e diminuição no nível de consciência. A tomografia computadorizada de crânio sem contraste mostrou hemorragia intraventricular com discreta hidrocefalia, além de imagem de infarto antigo no território da artéria cerebral posterior direita (Figura 1). A angiorressonância cerebral detectou oclusão da artéria carótida interna bilateral, contudo neovascularização não foi observada (Figura 2). A angiografia intra-arterial com subtração digital demonstrou estenose grave das duas artérias carótidas internas e uma rede vascular anastomótica, adjacente à área de estenose, durante a fase arterial da angiografia com a aparência de “fumaça” – vasos tipo moyamoya (Figura 3). A paciente não recebeu tratamento cirúrgico ou medicamentoso específico; apenas teve os níveis pressóricos controlados



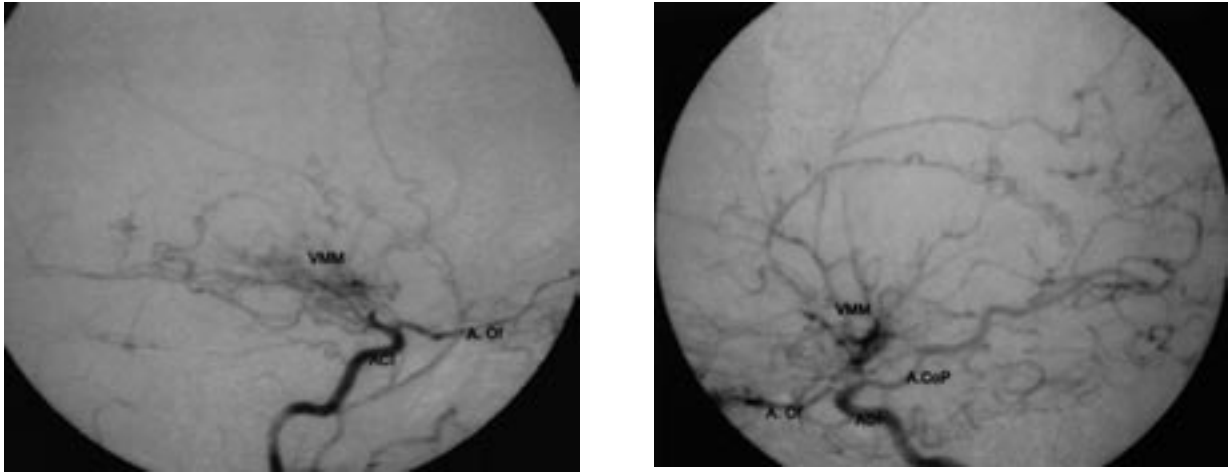
**Figura 1 – Tomografia de crânio sem contraste mostrando hemorragia intraventricular com discreta hidrocefalia, além de infarto antigo no território da artéria cerebral posterior direita.**



**Figura 2 – Angiorressonância cerebral mostrando oclusão bilateral distal das artérias carótidas internas. Os neovasos tipo “moyamoya” não foram visualizados.**

ACi = artéria carótida interna; AV = artéria vertebral; A Of = artéria oftálmica.

farmacologicamente. A evolução clínica foi favorável, a paciente teve alta hospitalar independente para suas atividades rotineiras e não apresentou outro evento em 18 meses de acompanhamento.



**Figura 3 – Angiografia cerebral com subtração digital mostrando estenose grave das duas artérias carótidas internas e uma rede vascular anastomótica, adjacente à área de estenose, durante a fase arterial da angiografia com a aparência de “fumaça” – vasos tipo moyamoya. Esquerda: angiografia carotídea esquerda. Direita: angiografia carotídea direita.**

ACi = artéria carótida interna; AV = artéria vertebral; A. Of = artéria oftálmica; VMM = vasos tipo moyamoya.

## Discussão

A doença de moyamoya resulta da estenose lenta e progressiva das porções distais da artéria carótida interna, o que permite o desenvolvimento de uma rede característica de vasos colaterais. O exame patológico da porção distal da artéria carótida interna revela espessamento da íntima e proliferação das células musculares, além da conversão das células de músculo liso de estado contrátil para estado secretor<sup>16</sup>. Entretanto, esses achados são inespecíficos, pois parecem ser a via final comum em resposta a diversas formas de insulto, tanto ao endotélio quanto à camada muscular da parede arterial<sup>25</sup>. A formação de trombos intra-arteriais nos pacientes com DMM também pode ser a responsável tanto pelo espessamento da íntima como pelos eventos isquêmicos<sup>35</sup>. O espessamento fibroso da íntima e as áreas de descontinuidade da lâmina elástica, nos locais de neoformação vascular de fino calibre, predis põem à ruptura e ao sangramento em um momento de estresse hemodinâmico<sup>22</sup>.

Vários possíveis eventos desencadeantes têm sido propostos como causa para DMM. Estes incluem trauma mecânico, processos infecciosos ou inflamatórios<sup>34</sup>; contudo a etiologia da DMM continua desconhecida. No Japão, embora a maioria dos casos da DMM seja “aleatória”, a apresentação familiar pode ocorrer em até 10%. Recentemente, estudos genéticos da DMM localizaram alguns *locus* suscetíveis nos cromossomos 3p, 6q, 17q, 8q e 12p<sup>36,26</sup>. Esses achados sugerem que um mecanismo genético hereditário possa estar envolvido na patogênese da DMM familiar.

Apesar dos avanços dos novos métodos diagnósticos não-invasivos, como a angiotomografia e a

angiorressonância, a angiografia intra-arterial com subtração digital permanece sendo o padrão-ouro para o diagnóstico da DMM. Baseado neste exame, Suzuki<sup>33</sup>, em 1969, descreveu os seis estágios de progressão desta doença.

A angiorressonância cerebral tende a superestimar a estenose e subestimar os neovasos do “tipo moyamoya”; fato este que pode acarretar na classificação errônea de pacientes em estágios mais avançados da doença. Em um estudo com 98 pacientes, Numaguchi<sup>21</sup> relatou que a angiorressonância cerebral demonstrou a estenose ou a oclusão em todos os pacientes, contudo os neovasos colaterais “tipo moyamoya” foram visualizados em apenas 65% deles. A angiorressonância cerebral da paciente relatada neste artigo mostrou oclusão da artéria carótida interna bilateral, mas não os VMM.

Revisando-se a literatura, identifica-se que na população japonesa há distribuição por faixa etária da DMM com dois picos de incidência: um na primeira década de vida e o outro na quarta; no grupo pediátrico, a principal manifestação clínica traduz quadros isquêmicos, enquanto no grupo adulto isso se deve principalmente à hemorragia intracerebral<sup>4,12,32</sup>.

Por outro lado, nas séries descritas nos Estados Unidos não se observou o pico de incidência na primeira década de vida e houve predomínio de eventos isquêmicos sobre os hemorrágicos nos pacientes adultos<sup>5</sup>.

Os autores revisaram os casos de DMM descritos no Brasil<sup>1,3,6-8,11,17,18</sup>, de acordo com os critérios diagnósticos sugeridos pelo Ministério da Saúde e Bem-estar Japonês<sup>9</sup>. Os casos de “fenômeno de moyamoya”<sup>2,10,14,24,27,31</sup> não foram considerados. Nós encontramos 16 casos de DMM (14 masculinos e dois femininos), com idade variando

**Tabela 1**  
**Casos da doença de Moyamoya relatados no Brasil.**

Autor	Caso	Sexo/Idade	Origem	Apresentação	Sintomas/Neuroimagem	Tratamento	Evolução	
Minguetti e Ferreira, 1981 <sup>18</sup>	1	F/3	Japonesa	Isquemia	Cefaléia, monoparesia membro inferior direito. TC – infarto e atrofia cerebral	Dexametasona	Seqüela motora e cognitiva	
Garcia e Tortelly-Costa, 1988 <sup>11</sup>	2	M/40	Não-japonesa	Hemorragia	Cefaléia súbita e rigidez nuca TC – não realizada Líquor hemorrágico	Ácido epsilon-amino-caproico e dexametasona	Boa evolução	
Minelli e col. 1997 <sup>17</sup>	3	M/13	Afro brasileira	Isquemia	Hemiparesia esquerda; disfasia TC – infarto artéria cerebral média e posterior	Nenhum	Seqüela motora	
	4	M/38	Caucasiana	Isquemia	Hemiparesia direita TC – Múltiplos infartos bilaterais	Nimodipina	Seqüela motora e de linguagem	
	5	M/22	Japonesa	Isquemia	Hemiparesia direita e afasia TC – infarto de artéria cerebral média	Pentoxifilina Nenhum	–	
	6	M/35	Caucasiana	Isquemia	Hemiparesia esquerda TC – infartos lacunares bilaterais	Encefaloduangi- sinangiose	Distúrbio de linguagem	
	7	M/3	Caucasiana	Isquemia	Convulsões e hemiparesia direita TC – infartos lacunares bilaterais	Nenhum	Seqüela motora e cognitiva	
	8	M/45	Caucasiana	Hemorragia	Convulsões e cefaléia TC – hemorragia intraventricular e infartos lacunares bilaterais	Nenhum	Sem novos eventos	
	9	F/8	Japonesa	Isquemia e hemorragia	Convulsões, hemiparesia direita e afasia TC – infarto de cerebral media e hemorragia intraparenquimatosa	Nimodipina, AAS, carbamazepina	Seqüela motora, cognitiva e de linguagem	
	Franco e col. 1999 <sup>7</sup>	10	M/33	Afro brasileira	Isquemia	Hemiparesia esquerda TC- infartos bilaterais mais a direita. RM – confirmou infarto extenso de artéria cerebral media direita, além de mostrar pequenos infartos no território da artéria cerebral anterior	AAS	Hemiparesia esquerda
		11	M/32	Caucasiana	Isquemia	Hemiparesia direita e afasia TC- infarto no território da artéria cerebral media direita	AAS	Convulsões, deficit motor e de linguagem
12		M/14	Caucasiana	Isquemia	Distúrbio de linguagem e hemiparesia esquerda TC – Infartos bilaterais mais extensos à direita	Nenhum	Boa evolução	
Ciasca e col. 1999 <sup>6</sup>	13	M/9	–	Isquemia	Convulsões e distúrbios de linguagem SPECT – hipoperfusão nos lobos temporais e parietais esquerdos	Tranplante de <i>omentum</i>	Distúrbio de aprendizagem	
Adamo e col. 2001 <sup>1</sup>	14	M/6	Japonesa	Isquemia	Hemiparesia esquerda TC – Infarto frontoparietal	Nenhum	Boa evolução	
Fuchs e col. 2001 <sup>8</sup>	15	M/15	Afro brasileira	Isquemia	Cefaléia, deficit cognitivo e hemiparesia direita TC – múltiplos infartos lacunares Hipertensão renovascular	Tratamento cirúrgico da estenose da artéria renal	Déficit motor	
Alves e col. 2003 <sup>3</sup>	16	M/38	Japonesa	Isquemia	Hemiparesia esquerda RM infarto extenso à direita Angiorressonância confirmou o diagnóstico Angiografia não foi realizada	Clopidogrel Pentoxifilina Vitamina C	Déficit motor	
Lima e col. 2006	17	F/32	Caucasiana	Hemorragia	Cefaléia súbita e diminuição da consciência TC – hemorragia intraventricular	Nenhum	Boa evolução	

Idade em anos; M = masculino; F = feminino

de 3 a 45 anos, sendo cinco deles com idade inferior a 10 anos e oito com idade superior a 20 anos. Acrescentamos à tabela 1 o presente relato. Dentre os pacientes adultos, seis apresentaram eventos isquêmicos e apenas dois manifestaram quadros hemorrágicos, observação esta que difere dos relatos da DMM descritos na Ásia<sup>33</sup>, onde a principal manifestação da DMM em adultos é a hemorragia cerebral. Uma vez que esta revisão baseia-se em relatos de caso e pequenas séries, um viés de seleção pode ser o responsável por este achado. No entanto, a hipótese de haver uma forma diferente da DMM na população brasileira, ou de sua expressão ser alterada por co-fatores genéticos ou ambientais, deve ser estudada.

O ressangramento é o fator mais importante na piora do prognóstico nos pacientes com manifestação hemorrágica da DMM<sup>20</sup>. O risco de ressangramento é alto e pode ocorrer até 20 anos após o diagnóstico<sup>19</sup>. Tanto a idade superior a 36 anos no evento inicial<sup>20</sup>, como a presença de dilatação anormal na artéria coroidéia anterior ou na artéria comunicante posterior na angiografia cerebral<sup>19</sup>, estão relacionados com hemorragias cerebrais recorrentes. Até o presente momento, não há relato de ressangramento nos pacientes com DMM descritos na população brasileira.

O tratamento medicamentoso dos pacientes com manifestação isquêmica da DMM inclui: antiagregantes (aspirina)<sup>29</sup>, esteróides<sup>23</sup>, pentoxifilina e bloqueadores de canais de cálcio<sup>13</sup>. Contudo, não há qualquer evidência de que estes tratamentos alterem a velocidade de progressão da DMM.

Embora as técnicas de revascularização cirúrgica sejam consideradas benéficas na prevenção das complicações isquêmicas desta doença, a maioria dos estudos publicados é de casuísticas sem grupo controle adequado. Recentemente, alguns autores divulgaram que a revascularização cirúrgica precoce resulta em melhora intelectual<sup>15</sup> e diminuição no risco de recorrência de novos eventos isquêmicos<sup>28</sup>.

Por outro lado, até o momento não há evidência que suporte a hipótese de que a revascularização cirúrgica diminua o risco de ressangramento nos pacientes com manifestação hemorrágica da DMM<sup>37</sup>, embora faltem estudos com número apropriado de pacientes usando o mesmo método terapêutico.

## Conclusão

Neste trabalho, descreve-se o terceiro caso de hemorragia intracerebral devida à DMM na população adulta brasileira, relatando-se também a possível existência de diferenças, clínicas e demográficas, entre a apresentação da DMM no Brasil e no Japão.

Salienta-se ainda a necessidade de se incluir esta enfermidade no diagnóstico diferencial das patologias cerebrovasculares, a fim de, com maior número de casos conhecidos, se caracterizar melhor clínica e epidemiologicamente a história natural da DMM na população brasileira.

## Referências

1. ADAMO Jr J, PARADELA MVH, HORIZUSHI M: Doença cerebrovascular oclusiva crônica (moyamoya): relato de caso. *Arq Neuropsiquiatr* 59:435-9, 2001.
2. ALARCON-ADORNO JO, FERREIRA A, MUSKAT M: Anemia falciforme: alterações angiográficas cerebrais. *Arq Neuropsiquiatr (São Paulo)* 49:83-7, 1991.
3. ALVES JR MV, ALVES RV: Doença cerebrovascular oclusiva crônica (doença de Moyamoya). Relato de caso. *Arq Bras Neurocir (São Paulo)* 22:45-7, 2003.
4. AOKI N, MIZUTANI H: Does moyamoya disease cause subarachnoid hemorrhage. Review of 54 cases with intracranial hemorrhage confirmed by computerized tomography. *J Neurosurg* 60:348-53, 1984.
5. CHIU D, SHEDDEN P, BRATINA P, GROTTA JC: Clinical features of moyamoya disease in the United States. *Stroke* 29:1347-51, 1998.
6. CIASCA S, ALVES HL, GUIMARÃES IE et al.: Comparação das avaliações neuropsicológicas em menina com doença cerebrovascular bilateral (moyamoya) antes e após a intervenção cirúrgica. *Arq Neuropsiquiatr (São Paulo)* 57:1036-40, 1999.
7. FRANCO CM, FUKUJIMA MM, DE OLIVEIRA RDE M, GABBAI AA: Moyamoya disease. Report of three cases in Brazilian patients. *Arq Neuropsiquiatr (São Paulo)* 57:371-6, 1999.
8. FUCHS FD, FRANCESCONI CR, CARAMORI PR, DA SILVA JR R, FINGER C, COSTA LF: Moyamoya disease associated with renovascular disease in a young African-Brazilian patient. *J Hum Hypertens* 15:499-501, 2001.
9. FUKUI M: Diagnostic guidelines for spontaneous occlusion of the circle of Willis ("moyamoya" disease). In: The Research Committee on Spontaneous Occlusion of the Circle of Willis (Moyamoya Disease) of the Ministry of Health and Welfare Japan: Annual Report 1995. Tokyo, Japan: Ministry of Health and Welfare Japan 162-3, 1995.
10. GARCIA CM, BITTENCOURT PCT, MAZER S, BITTENCOURT PRM: Neurofibromatose e doença oclusiva intracraniana extensa (doença de moyamoya). *Arq Neuropsiquiatr (São Paulo)* 44:395-400, 1986.
11. GARCIA, JM, COSTA ACT: Aneurisma intracraniano associado com doença de moya-moya: relato de caso. *Arq Bras Neurocir (São Paulo)* 7:233-6, 1988.
12. HAMADA JI, HASHIMOTO N, TSUKAHARA T: Moyamoya disease with repeated intraventricular hemorrhage due to aneurysm rupture. Report of two cases. *J Neurosurg* 80:328-31, 1994.
13. HOSAIN SA, HUGHES JT, FOREM SL, WISOFF J FISH I: Use of a calcium channel blocker (nicardipine HCl) in the treatment of childhood moyamoya disease. *J Child Neurol* 9:378-80, 1994.
14. JUNQUEIRA PA, MOURA-RIBEIRO MVL: Síndrome de Down e Moyamoya. Estudo através de metanálise. *Arq Neuropsiquiatr (São Paulo)* 60:274-80, 2002.

15. KURODA S, HOUKIN K, ISHIKAWA T et al.: Determinants of intellectual outcome after surgical revascularization in pediatric moyamoya disease: a multivariate analysis. *Childs Nerv Syst* 20:302-8, 2004.
16. MASUDA J, OGATA J, YUTANI C: Smooth muscle cell proliferation and localization of macrophages and T cells in the occlusive major arteries in moyamoya disease. *Stroke* 24:1960-7, 1993.
17. MINELLI C, TAKAYANAGUI OM, DOS SANTOS AC, FABIO SC, LIMA JE, SATO T, COLLI BO: Moyamoya disease in Brazil. *Acta Neurol Scand* 95:125-8, 1997.
18. MINGUETTI G, FERREIRA MV: Moyamoya disease: CT scan study of a Brazilian-born Japanese girl. *Arq Neuropsiquiatr (São Paulo)* 31:101-5, 1981.
19. MORIOKA M, HAMADA J, KAWANO T, TODAKA T, YANO S, KAI Y, USHIO Y: Angiographic dilatation and branch extension of the anterior choroidal and posterior communicating arteries are predictors of hemorrhage in adult moyamoya patients. *Stroke* 34:90-5, 2003.
20. MORIOKA M, HAMADA J, TODAKA T, YANO S, KAI Y, USHIO Y: High-risk age for rebleeding in patients with hemorrhagic moyamoya disease: long-term follow-up study. *Neurosurgery* 52:1049-54; discussion 1054-55, 2003.
21. NUMAGUCHI Y, GONZALEZ CF, DAVIS PC et al.: Moyamoya disease in the United States. *Clin Neurol Neurosurg* 99(suppl 2):S26-S30, 1997.
22. OKA K, YAMASHITA M, SADOSHIMA S, TANAKA K: Cerebral hemorrhage in moyamoya disease at autopsy. *Virchows Arch (Pathol Anat)* 392:247-61, 1981.
23. PAVLAKIS SG, SCHNEIDER S, BLACK K, GOULD RJ: Steroid responsive chorea in moyamoya disease. *Mov Disord* 6:163-4, 1991.
24. PIOVESAN EJ, SCOLA RH, WERNECK LC et al.: Neurofibromatosis, stroke and basilar impression. Case report. *Arq Neuropsiquiatr (São Paulo)* 57:484-8, 1999.
25. ROSS R. The pathogenesis of atherosclerosis: a perspective for the 1990's. *Nature* 362:801-9, 1993.
26. SAKURAI K, HORIUCHI Y, IKEDA H, IKEZAKI K, YOSHIMOTO T, FUKUI M, ARINAMI T: A novel susceptibility locus for moyamoya disease on chromosome 8q23. *J Hum Genet* 49:278-81, 2004.
27. SCHULZ IS, JAHARA F, POMPEU F, FIGUEIRA F, OLIVEIRA MI: Doença oclusiva progressiva das artérias cerebrais associada a síndrome de Down; considerações sobre a etiopatogenia. *Arq Neuropsiquiatr (São Paulo)* 39:237-43, 1981.
28. SCOTT RM, SMITH JL, ROBERTSON RL, MADSEN JR, SORIANO SG, ROCKOFF MA: Long-term outcome in children with moyamoya syndrome after cranial revascularization by pial synangiosis. *J Neurosurg* 100:142-9, 2004.
29. SCOTT RM: Surgery for moyamoya syndrome? Yes. *Arch Neurol* 58:128-9, 2001.
30. SHIMIZU K, TAKEUCHI K: Hypoplasia of the bilateral internal carotid arteries. *Brain Nerve (Tokyo)* 9:37-43, 1957.
31. SIQUEIRA NETO JI, SILVA GS, DE CASTRO JDV, SANTOS, AC: Neurofibromatose associada a arteriopatia de moyamoya e aneurisma fusiforme. Relato de caso. *Arq Neuropsiquiatr (São Paulo)* 56:819-23, 1998.
32. SUZUKI J, KODAMA N: Moyamoya disease: a review. *Stroke* 14:104-9, 1983.
33. SUZUKI J, TAKAKU A: Cerebrovascular "moyamoya" disease; disease showing abnormal net-like vessels in base of brain. *Arch Neurol* 20:288-99, 1969.
34. TANIGAWARA T, YAMADA H, SAKAI N, ANDOH T, DEGUCHI K, IWAMURA M: Studies on cytomegalovirus and Epstein-Barr virus infection in moyamoya disease. *Clin Neurol Neurosurg* 99(Suppl 2):S225-8, 1997.
35. YAMASHITA M, OKA K, TANAKA K: Cervico-cephalic arterial thrombi and thromboembolic in moyamoya disease: possible correlation with progressive intimal thickening in the intracranial major arteries. *Stroke* 15:264-70, 1984.
36. YAMAUCHI T, TADAM, HOUKIN K et al.: Linkage of familial moyamoya disease (spontaneous occlusion of the circle of Willis) to chromosome 17q25. *Stroke* 31:930-5, 2000.
37. YOSHIDA Y, YOSHIMOTO T, SHIRANE R, SAKURAI Y: Clinical course, surgical management, and long-term outcome of moyamoya patients with rebleeding after an episode of intracerebral hemorrhage: An extensive follow-up study. *Stroke* 30:2272-6, 1999.

*Original recebido em novembro de 2005  
Aceito para publicação em janeiro de 2006*

#### **Endereço para correspondência:**

*Serviço de Neurocirurgia do Hospital Cristo Redentor  
Rua Domingos Rubro 20  
91040-000 – Porto Alegre, RS, Brasil  
E-mail: tfflima@yahoo.com.br*