

Fístula liquórica parietal secundária a lesão por arma branca

Relato de caso

Carlos Umberto Pereira*, Alvino Dutra da Silva**, Egmond Alves Silva Santos***

Serviço de Neurocirurgia do Hospital Governador João Alves Filho. Aracaju, SE

RESUMO

Os autores apresentam um caso de fístula liquórica traumática provocada por arma branca, comunicando o ventrículo lateral à região parietal esquerda. O paciente foi submetido a tratamento cirúrgico para fechamento da laceração dural, evoluindo de maneira satisfatória.

PALAVRAS-CHAVE

Fístula liquórica. Ferimento craniano por arma branca.

ABSTRACT

Cerebrospinal fluid fistula through parietal bone stab wound. Case report

The authors report a case of cerebrospinal fluid fistula due to stab wound which penetrated the left parietal bone and reached the lateral ventricle. The asymptomatic patient was submitted to surgical closure of the dural laceration, with excellent result.

KEYWORDS

Cerebrospinal fluid fistula. Cranial stab wound.

Introdução

As fístulas liquóricas são resultado de uma ruptura da dura-máter e das estruturas que compõem o crânio^{3,6}. Podem ser espontâneas ou traumáticas³. Estas últimas compõem cerca de 90% dos casos. A fístula pós-traumática aparece nas primeiras 48 horas após o trauma em 75% dos casos e em 25% das ocorrências pode surgir em até três meses³.

Têm sido descritos na literatura médica poucos casos de fístula liquórica pós-traumática pelo osso parietal. Os autores descrevem um caso de fístula liquórica, comunicando o ventrículo lateral até o osso parietal devido a ferimento penetrante por arma branca e discutem seu diagnóstico, tratamento e prognóstico.

Relato do caso

PBO, 26 anos de idade, sexo masculino, lavrador. Foi admitido no setor de emergência do Hospital Governador João Alves Filho (Aracaju, SE) com história de ter sofrido agressão física, com faca, na cabeça.

Exame físico: desperto, eupnéico, bom estado geral; apresentava ferimento penetrante na região parietal esquerda, com presença de secreção sero-sanguinolenta. **Exame neurológico:** desperto, pupilas isocóricas e fotorreagentes, sem déficit neurológico focal. Radiografia simples de crânio: afundamento craniano na região parietal. Tomografia computadorizada (TC): tumefação extracraniana na região parietal esquerda, fratura de osso parietal esquerdo e presença

* Professor Adjunto Doutor do Departamento de Medicina da Universidade Federal de Sergipe. Neurocirurgião do Hospital Governador João Alves Filho. Aracaju, SE.

** Neurocirurgião do Hospital Governador João Alves Filho. Aracaju, SE.

*** Doutorando de Medicina da Universidade Federal de Sergipe. Aracaju, SE.

de sangue desenhando o trajeto do ferimento no lobo parietal até o ventrículo lateral esquerdo; hemorragia subaracnóidea subjacente ao local de penetração da arma e hemorragia no interior do ventrículo lateral esquerdo (Figura 1).

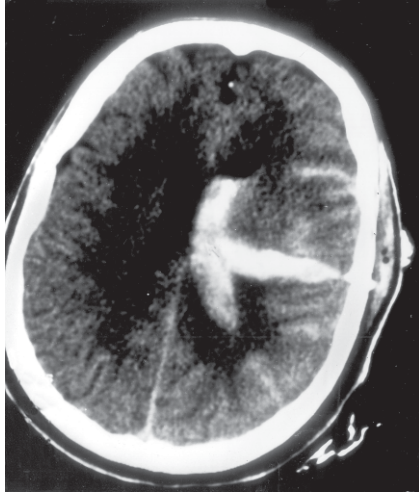


Figura 1 – TC mostrando hemorragia no trajeto do ferimento penetrante e hemorragia no ventrículo lateral e no espaço subaracnóideo.

Submetido a tratamento conservador, apresentou drenagem liquórica pela ferida traumática na região parietal esquerda. Nova TC de crânio demonstrou a absorção do hematoma intracerebral que se transformou em trajeto fistuloso comunicando o ventrículo lateral com o meio extracraniano (Figura 2). Foi submetido a tratamento cirúrgico, sob anestesia geral, sendo realizada ampliação na área da fratura e identificada a

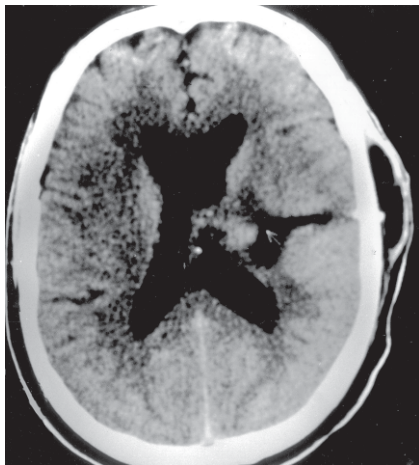


Figura 2 – TC mostrando trajeto fistuloso, do ventrículo lateral esquerdo até parte externa do osso parietal onde há cisto hipodenso compatível com líquido cefalorraquiano.

laceração na dura-máter que foi suturada com fio *mononylon* 5-0. Iniciada antibioticoterapia sistêmica e terapia anticonvulsivante. Quinze dias após o tratamento cirúrgico, a TC mostrou colapamento do trajeto fistuloso (Figura 3). Até a presente data, encontra-se assintomático, sendo acompanhado em nosso ambulatório, sem intercorrências.

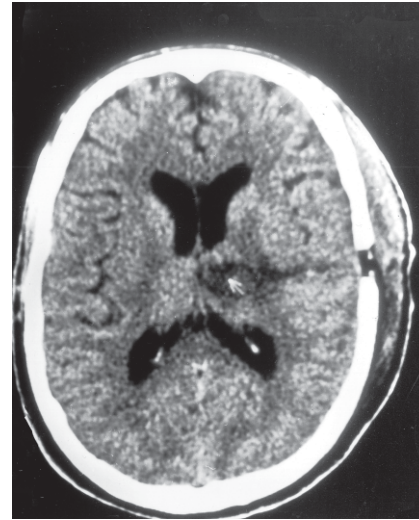


Figura 3 – TC 15 dias após a correção cirúrgica mostrando colapamento do trajeto fistuloso.

Discussão

A fístula liquórica geralmente é percebida pelo exame físico após traumatismo craniocéfálico (TCE). Há duas complicações principais decorrentes dos ferimentos cranianos provocados com faca: as vasculares e as infecciosas¹⁰. Complicações vasculares são relatadas de forma aguda, logo após o trauma, sob a forma de hemorragia intraparenquimatosa ou sob a forma de falsos aneurismas. Dois tipos de traumas resultam num maior número de complicações: os traumas transorbitais e os que envolvem a superfície mucosa. A experiência tem mostrado que os pacientes que se apresentam à emergência ainda com a faca retida na cabeça têm maior número de complicações em relação aos que já tiveram a arma retirada pelo agressor ou outro profissional de saúde¹⁰.

O diagnóstico radiológico da fístula liquórica é feito através da radiografia simples, pela presença de ar intracraniano e de fraturas cranianas³. A cisternografia isotópica e a tomografia computadorizada com cisternografia seguem sendo os exames mais sensíveis para o diagnóstico. Porém, em casos de fístulas não ativas esses exames são eficazes em apenas 60% dos casos^{1,2,7}.

Atualmente, o exame de ressonância magnética tem sido o método de escolha^{2,8}.

A cura espontânea da fístula liquórica traumática se dá por tamponamento pelo coágulo de sangue, aderências da própria contusão cerebral, tecido inflamatório de granulação, hérnia cerebral e formação de mucocele⁶.

A infecção é a complicação mais temida diante de um trauma craniano penetrante, pois aumenta a mortalidade e morbidade^{9,10}. São relatados casos de pacientes em que fístula liquórica foi diagnosticada 16 anos após o traumatismo, quando apresentaram quadro clínico de infecção intracraniana³. Fatores que contribuem para o risco de infecção são a retenção de fragmentos de osso e da arma, o tempo de cirurgia, uso de antibióticos e a presença de fístulas liquóricas. Devido a isso, é mister a remoção completa dos debrís e, se necessário, repetidas cirurgias. Estudos mostram que a infecção incide em cerca 50% a 63% dos pacientes com fístula liquórica^{4,5}. Em pacientes que se apresentem com um escore alto na Escala de Coma de Glasgow e que a TC de crânio não demonstre a necessidade de cirurgia, o tratamento pode ser o simples fechamento da pele na própria sala de emergência⁹. Esse tipo de procedimento não parece ter aumentado a morbidade e a mortalidade, no entanto, precisa de maiores evidências para tornar-se um procedimento de escolha.

O tratamento de escolha é o cirúrgico. A via extracraniana extranasal através dos seios frontal e etmoidal é bastante usada em casos de fístulas liquóricas da base anterior do crânio³. Outras técnicas variantes têm sido descritas com resultados satisfatórios quando se conhece o trajeto fistuloso ou existem contra-indicações para uma abordagem intracraniana³. É importante ressaltar que não há um consenso sobre o tratamento correto das fístulas liquóricas. Em nosso caso em especial, o tratamento foi cirúrgico e com resultado excelente.

A importância da descrição do caso deve-se ao fato de o paciente apresentar-se completamente assintomático e sem sinais que sugerissem um comprometimento mais profundo do sistema nervoso central. Provavelmente, o débito da fístula liquórica se mostrou pequeno para que o paciente apresentasse queixas referentes a um quadro de hipotensão intracraniana. Não obstante, a presença da fístula significava risco de infecção, justificando o

tratamento. Dessa forma, o exame meticoloso de pacientes com TCE que apresentem lacerações de pele que exponham ossos do crânio deve ser imperioso.

Referências

1. ELJAMEL MS, FOY PM: Acute traumatic CSF fistulae: the risk of intracranial infection. *Br J Neurosurg* 4:381-5, 1990.
2. ELJAMEL MS, PIDGEON C: Localization of inactive cerebrospinal fluid fistulas. *J Neurosurg* 83:795-8, 1995.
3. FANDIÑO J: Fístula de líquido cefalorraquídeo y meningitis por estreptococo equisimilis 16 años después de um traumatismo craneoencefálico. *Neurocirugía* 13:316-20, 2002.
4. GONUL E, BAYSEFER A, KAHRAMAN S, CIKATEKERLIOGLU O, GEZEN F, YAYLA O, SEBER N: Causes of infections and management results in penetrating craniocerebral injuries. *Neurosurg Rev* 20:177-81, 1997.
5. MEIROWSKY AM, CAVENESS WF, DILLON JD, RISH BL, MOHR JP, KISTLER JP, WEISS GH: Cerebrospinal fluid fistulas complicating missile wounds of the brain. *J Neurosurg* 54:44-8, 1981.
6. OKADA J, TSUDA T, TAKASUGI S, NISHIDA K, TOTH Z, MATSUMOTO K: Unusually late onset of cerebrospinal fluid rhinorrhea after head trauma. *Surg Neurol* 35: 213-7, 1991.
7. RAY JL, STRELZOW W, FRIEDEMANN WH: Current management of cerebrospinal fluid rhinorrhea. *Laryngoscope* 93:1294-301, 1983.
8. SHETTY PG, SHROFF MM, FATTERPEKAR GM, SAHANI DV, KIRTANE MV: A retrospective analysis of spontaneous sphenoid sinus fistula: MR and CT findings. *AJNR* 21:337-42, 2000.
9. SUDDABY L, WEIR B, FORSYTH C: The management of .22 caliber gunshot wounds of the brain: a review of 49 cases. *Can J Neurol Sci* 14:268-72, 1987.
10. TAYLOR AG, PETER JC: Patients with retained transcranial knife blades: a high-risk group. *J Neurosurg* 87:512-5, 1997.

Original recebido em julho de 2004

Aceito pra publicação em outubro de 2004

Endereço para correspondência:

Carlos Umberto Pereira

Av. Augusto Maynard, 245/404

CEP 49015-380 – Aracaju, SE

E-mail: umberto@infonet.com.br