Arq Bras Neurocir 23(1): 53-57, 2004

Displasia fibromuscular atípica

Relato de caso

André de Macedo Bianco, Lucas Vieira Madeira**, Eduardo Bianco**

Serviço de Neurocirurgia do Hospital Nove de Julho, São Paulo, SP

RESUMO

É relatada uma forma atípica de displasia fibromuscular da artéria carótida interna cuja denominação é causa de grande confusão na literatura devido a sua raridade. Há menos de 20 casos descritos. Sua aparência em forma de septo é bem singular.
A lesão foi causa de isquemia cerebral embólica transitória numa paciente de 49 anos de idade. A paciente foi submetida a arteriotomia e a membrana rígida, que se originava na parede da artéria carótida interna projetando-se para luz arterial, foi removida.
O aspecto histopatológico é apresentado e as controvérsias na nomenclatura dessa lesão é discutida

PALAVRAS-CHAVE

Displasia fibromuscular. Septo arterial. Artéria carótida interna. Episódio isquêmico transitório.

ABSTRACT

Atypical fibromuscular dysplasia. Case report
A case of atypical fibromuscular dysplasia of the internal carotid artery showing septal appearance in the angiography is reported. There are less than twenty similar cases reported in the literature. This singular lesion was the etiology of transient isquemic athack in a 49 year-old female.
An arteriotomy was performed and the hard septum originated in the arterial wall was excised. The histopathological aspects of the lesion are presented.

KEYWORDS

Fibromuscular dysplasia. Arterial septum. Internal carotid artery. Transient ischemic attack.

Introdução

Displasia fibromuscular é uma doença arterial segmentar, não-inflamatória, não-ateromatosa de etiologia desconhecida. Inicialmente, foi descrita nas artérias renais por Leadbetter e Burkland[12], em 1938; e, na artéria carótida interna por Palubinskas e Ripley, em 1964[16]. Um ano depois, o primeiro caso da doença na artéria carótida interna, e documentado histologicamente, foi descrito por Connet e Lansche[3]. Desde então, inúmeros relatos têm sido publicados.

A prevalência de displasia fibromuscular da artéria carótida interna em pacientes submetidos à angiografia digital é de 0,6% e, em séries de necropsias, de 0,02%[4,18]. O acometimento no sexo feminino é nove vezes mais comum e, em 65% dos casos, ocorre bilateralmente. É, freqüentemente, um achado incidental e, geralmente, considerada uma lesão benigna[18,24].

O padrão angiográfico mais comum da displasia fibromuscular cefalocervical é o aspecto em rosário, usualmente considerado patognomônico. A maior parte dessas lesões ocorre de forma adjacente aos segmentos C1-C2, da artéria carótida interna. Caracteristicamente, as porções proximal e distal da artéria carótida interna extracraniana são poupadas[15].

Neste relato, é discutida uma forma de displasia fibromuscular que apresenta localização e padrão angiográfico distinto e, freqüentemente, é sintomática. Apresenta-se sob forma de um septo que se origina da parede e se insinua para a luz arterial. Não há uniformidade para a denominação dessa lesão na literatura.

*Neurocirurgião.
**Residente de Neurocirurgia.

Relato do caso

Paciente de 49 anos de idade, sexo feminino, apresentou quadro de hemiparesia esquerda transitória com recuperação completa em menos de 24 horas. Não havia antecedentes de hipertensão arterial. O exame clínico não evidenciou alterações. Os exames laboratoriais – hemograma, coagulograma, eletrólitos, colesterol e urina – encontravam-se dentro dos limites da normalidade. Provas reumatológicas foram negativas. Eletrocardiograma e ecocardiograma estavam normais.

Ressonância magnética (RM) do encéfalo evidenciou infarto isquêmico recente no núcleo lenticular direito e ramo posterior da cápsula interna direita (Figura 1). A angiografia por RM mostrou obstrução de fluxo sangüíneo ao nível do segmento M1 da artéria cerebral média direita (Figura 2).

Após 16 dias, foi realizada angiografia cerebral digital que evidenciou falha de enchimento linear, em forma de septo, projetando-se da parede posterolateral para o lúmen, próximo ao bulbo da artéria carótida interna direita. A fase tardia demonstrou um turbilhonamento do fluxo sangüíneo e retenção de contraste no local dessa lesão (Figuras 3 e 4). A artéria cerebral média direita não estava mais ocluída (Figura 5), sugerindo um fenômeno embólico.

Foi realizada arteriotomia da artéria carótida interna; encontrou-se uma membrana rígida, logo acima da bifurcação carotídea, proveniente da parede posterolateral da artéria carótida interna, projetando-se para o lúmen arterial (Figura 6). A membrana foi extirpada e o exame histopatológico demonstrou hiperplasia da íntima associada a miofibroblastos, degeneração mixóide e calcificação distrófica (Figuras 7 e 8). A paciente recebeu alta hospitalar, assintomática, sete dias após o tratamento cirúrgico.

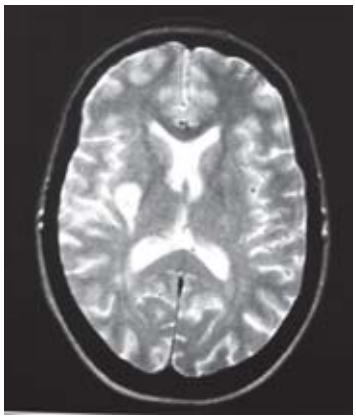

Figura 1 – RM demonstrando hipersinal, em seqüência T2, no núcleo lenticular direito e porção posterior da cápsula interna.

Figura 3 – Angiografia digital da artéria carótida direita demonstrando falha de enchimento, em forma de septo, na parede posterolateral, próximo do bulbo carotídeo.

Figura 2 – Angiografia por RM demonstrando ausência de fluxo na artéria cerebral média direita.

Figura 4 – Angiografia digital da artéria carótida direita evidenciando fluxo turbulento e retenção de contraste na fase tardia.

Figura 5 – Angiografia digital da artéria carótida interna direita não evidenciando obstrução da artéria cerebral média, demonstrado na angiografia por RM prévia.

Figura 8 – Microscopia óptica (H&E, 400X) da lesão demonstrando hiperplasia da íntima, presença de miofibroblastos, degeneração mixóide e calcificação distrófica.

Figura 6 – Fotografia intra-operatória (➔: artéria carótida interna; ➔: artéria carótida externa; ✱: membrana projetando-se da parede posterolateral da artéria para a luz da artéria carótida interna).

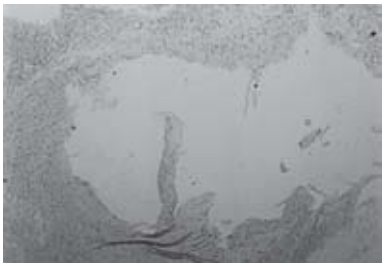

Figura 7 – Microscopia óptica (H&E, 100X). Visão global da luz arterial com o septo projetando-se para o seu interior.

Discussão

A displasia fibromuscular da artéria carótida interna é considerada lesão benigna, de achado incidental. Na maioria das vezes não causa sintomas[18]. Corrin e cols.[4] seguiram 79 pacientes por um período de cinco anos; somente três desses apresentaram episódios isquêmicos recorrentes. Eventos embólicos, distúrbios hemodinâmicos, dissecção arterial, formação de aneurismas e de fistulas em conseqüência da displasia fibromuscular são incomuns[2,20,21,25].

A etiologia da displasia fibromuscular ainda não está completamente esclarecida. Predisposição genética, traumatismo crônico, estiramento do vaso envolvido, fatores hormonais e anormalidades do vasa-vasorum têm sido sugeridos como agentes etiológicos[23,25]. A história natural dessa alteração também permanece pouco elucidada. So e cols.[21,22] descreveram um caso em que um septo localizado na origem da artéria carótida interna aumentou de tamanho em período de um ano e um outro em que houve progressão bilateral do padrão em rosetas. Sell e cols.[19] relataram alterações angiográficas do padrão em rosetas para o padrão de estenose tubular, sugerindo um processo dinâmico e evolutivo.

Histologicamente, é dividida em três formas, baseadas nas anormalidades da parede vascular[8]. A forma mais comum é a displasia fibromuscular medial (90% a 95% dos casos) caracterizada pelo espessamento da camada média e da camada muscular, com destruição da lâmina elástica; na fibroplasia intimal (5% dos casos) há o espessamento da íntima e destruição da lâmina elástica interna. A fibroplasia periadventícea (1% a 2% dos casos) é extremamente rara e consiste exclusivamente de fibrose da camada adventícia. Outras classificações foram publicadas, contudo limitadas à descrição das alterações nas artérias renais[1].

Quadro 1
Relatos publicados de displasia fibromuscular atípica da artéria carótida interna

Autor	Sexo	Idade	Angiografia digital (artéria carótida interna)	Histopatológico
Ehrenfeld e cols. (1967) [5]	F	57	Septo na origem	Displasia fibromuscular
Rainer e cols. (1968)[17]	F	30	Septo na origem	Espessamento da íntima e da média
Houser e cols. (1971)[10]	?	?	Septo na origem	?
Gee e cols. (1974)[6]	M	38	Defeito enchimento na origem	Hipertrofia da íntima
So e cols. (1979)[22]	F	47	Septo na parede posterior do bulbo carotídeo	Fibrose da íntima
Wirth e cols. 1981)[26]	M	57	*Web-like* na parede posterior do bulbo carotídeo	Hiperplasia da íntima
Morgenlander e cols. (1991)[14]	F	34	Defeito de enchimento na parede posterior	Fibrose da íntima + destruição da elástica
Gironell e cols. (1995)[7]	F	29	Imagem pseudovalvar na parede posterior	Fibroblastos com degeneração mixóide
Kubis e cols. (1999)[11]				
Paciente 1	F	37	Megabulbo e presença de septo *web-like*	?
Paciente 2	M	44	Megabulbo e presença de septo *web-like*	?
Paciente 3	M	38	Megabulbo e presença de septo *web-like*	Hiperplasia da íntima + trombos
Presente relato	F	49	Septo na origem	Hiperplasia intimal

(M = masculino; F = feminino; ? = desconhecido)

Houser e cols.[10] introduziram o termo "displasia fibromuscular atípica" em 1971, quando evidenciaram um padrão angiográfico diferente de displasia fibromuscular classicamente conhecida. No caso discutido por eles, só uma parede do segmento acometido era envolvida e relataram a lesão como sendo uma dobra em forma de bolsa lembrando um divertículo liso.

Os termos *diaphragma-like*, e *web-like*, utilizados algumas vezes, causa grande confusão e deveriam ser reservados para descrever uma obstrução fina semelhante a um diafragma localizado no sistema arterial humano e relacionado com aterosclerose[9,13].

Em 1977, Osborn e Anderson[15], descreveram os três espectros angiográficos da displasia fibromuscular: tipo I - considerada patognomônica de displasia fibromuscular cefalocervical, apresenta aparência de rosetas e representa a maior parte dos casos; tipo II - caracteriza-se por estenose tubular unifocal ou multifocal; tipo III - o acometimento da artéria afetada ocorre em setor limitado da parede do vaso. Esse foi o tipo chamado por Houser[10] de "displasia fibromuscular atípica". A presença de um septo na origem da artéria carótida interna foi descrita como sendo de aparência extremamente incomum e não foi classificada. Na época de sua publicação só havia três casos descritos.

Em 1999, Kubis e cols.[11], revisando a literatura, encontraram dez casos de displasia fibromuscular documentados histologicamente com padrão angiográfico septal peculiar. A alteração foi descrita como um septo fibroso localizado na origem da artéria carótida interna e foi considerada como sendo fonte embólica causadora de isquemias cerebrais. Esses autores acrescentaram mais três casos aos dez descritos.

Essa forma singular, descrita poucas vezes na literatura (Quadro 1), apresenta algumas características diferentes daquelas mais freqüentemente observadas na displasia fibromuscular. Nenhum caso apresenta alterações bilaterais. Um déficit neurológico, mesmo que transitório, geralmente precede o diagnóstico, contradizendo a característica incidental e benigna da displasia fibromuscular. Diferentemente do que ocorre nas formas mais comuns, onde a porção proximal e distal é poupada, a lesão é única e acomete a artéria carótida interna junto à sua origem.

Apesar das diferenças clínicas e radiológicas, a proliferação da íntima do vaso visualizada histologicamente nesses casos é a mesma observada na fibroplasia intimal.

Acreditamos que esses casos representem um subtipo diferente de displasia fibromuscular. Esta forma septal é sintomática e pode ser identificada angiograficamente. Apesar de não existir um tratamento específico para esses casos e muitos autores preconizarem o uso de antiagregantes plaquetários[14,21,22,24,25], a endarterectomia com remoção do septo pode ser eficaz quando realizada com intuito de prevenir a repetição de eventos embólicos.

Referências

1. ALIMI Y, MERCIER C, PELLISSIER JF, PIQUET P, TOURNIGAND P: Fibromuscular disease of the renal artery: A new histopathologic classification. Ann Vasc Surg 6:220-4, 1992.
2. CLOFT HJ, KALLMES DF, KALLMES MH, GOLDSTEIN JH, JENSEN ME, DION JE: Prevalence of cerebral aneurysms in patients with fibromuscular dysplasia: a reassessment. J Neurosurg 88:436-40, 1998.

3. CONNET MC, LANSCHE JM: Fibromuscular hyperplasia of the internal carotid artery. Ann Surg 162:59-62, 1965.
4. CORRIN L, SANDOK MW: Cerebral ischaemic events in patients with carotid artery fibromuscular dysplasia. Arch Neurol 38:616-8, 1981.
5. EHRENFELD WK, STONEY RJ, WYLIE ES: Fibromuscular hyperplasia of the internal carotid artery. Arch Surg 95:284-7, 1967.
6. GEE W, BURTON R, STONEY RJ: Atypical fibromuscular hyperplasia involving the carotid artery. Ann Surg 180:136-8, 1974.
7. GIRONELL A, MARTI-FABREGAS J, JUAN-DELAGO M, LLORET D, FERNADEZ-VILLA JM, MARTI-VILALTA JL: Carotid pseudo-valvular fold: a probable cause of ischaemic stroke. J Neurol 242:351-3, 1995.
8. HARRISON EG, MCCORMARK LJ: Pathologic classification of renal arterial disease in renovascular hypertension. Mayo Clin Proc 46:161-7, 1971.
9. HASSLER O: Intra-arterial bridges in the larger cerebral arteries. Acta Radiol Diag 3:305-9, 1965.
10. HOUSER OW, BAKER HL, SANDOK BA, HOLLEY KE: Cephalic arterial fibromuscular dysplaia. Neuroradiology 101:605-11, 1971.
11. KUBIS N, VON LANGSDORFF D, PETITJEAN C, BROULAND JP, GUICHARD JP, CHAPOT R, MIKOL J, WOIMANT F: Thrombotic carotid megabulb: Fibromuscular dysplasia, septae, and ischemic stroke. Neurology 52:883-6, 1999.
12. LEADBETTER W, BURKLAND C: Hypertension in unilateral renal disease. J Urol 39:616-26,1938.
13. LIPCHIK EO, DEWEESE JA, SCHENK EA, LIM GHK: Diaphragma-like obstructions of the human arterial tree. Radiology 113:43-6, 1974.
14. MORGENLANDER JC, GOLDSTEIN LB: Recurrent transient ischemic attacks and stroke in association with an internl carotid artery web. Stroke 22:94-8, 1991.
15. OSBORN AG, ANDERSON RE: Angigraphic spectrum of cervical and intracranial fibromuscular dysplasia. Stroke 8:617-26, 1977.
16. PALUBINSKAS AJ, RIPLEY HR: Fibromuscular hyperplasia in extrarenal arteries. Radiology 82:451-5, 1964.
17. RAINER WG, CRAMER GG, NEWBY JP, CLRKE JP: Fibromuscular hyperplasia of the carotid artery causing positional cerebral ischemia. Ann Surg 167:444-6, 1968.
18. SCHIEVINK WI, BJÖRNSSON J: Fibromuscular dysplasia of the carotid artery: A clinicopathological study. Clin Neuropathol 15:2-6, 1996.
19. SELL JJ, SEIGEL RS, ORRISON WW, ROBERTS WS: Angiographic pattern change in fibromuscular dysplasia. Angiology 46:165-8, 1995.
20. WELS RP, SMITH RR: Fibromuscular dysplasia of the internal carotid artery: a long term follow-up. Neurosurgery 10:39-43, 1982.
21. SO EL, TOOLE JF, DATAL P, MOODY DM: Cephalic fibromuscular dysplasia in 32 patients. Arch Neurol 38:619-22, 1981.
22. SO EL, TOOLE JF, MOODY DM, CHALLA VR: Cerebral embolism from septal fibromuscular dysplasia of the common carotid artery. Ann Neurol 6:75-8, 1979.
23. STANLEY JC, GEWERTZ BL, BOVE EL, SOTTIURAI V, FRY WJ: Arterial fibrodysplasia. Arch Surg 110:561-6, 1975.
24. STEWART M, MORITZ M, SMITH R, FURLENWNDER T, PERDUE G: The natural history of carotid fibromuscular dysplasia. J Vasc Surg 3:305-10, 1986.
25. VAN DAMME H, SAKALIHASAN N, LIMET R: Fibromuscular dysplasia os the internal carotid artery. Personal experience with 13 cases and literature review. Acta Chir Belg 99:163-68, 1999.
26. WIRTH FP, MILLER WA, RUSSEL AP: Atypical fibromuscular hyperplasia. J Neurosurg 54:685-9, 1981.

Original recebido em abril de 2003
Aceito para publicação em setembro de 2003

Endereço para correspondência:
André de Macedo Bianco
Hospital Nove de Julho – Neurocirurgia
Rua Peixoto Gomide, 613, 9º andar
CEP 01409-001 – São Paulo, SP