Arq Bras Neurocir 23(1): 48-52, 2004

Germinoma de haste hipofisária

Relato de caso e revisão de literatura

Serviço de Neurocirurgia do Hospital do Servidor Público Estadual Francisco Morato de Oliveira. São Paulo, SP

*Coelho JSM**, Almeida CS**, Ribeiro CML**, Heringer LC**, Amaral L***, Rotta JM**

RESUMO

Os germinomas intracranianos são histologicamente indistinguíveis do neurinoma testicular e disgerminoma ovariano; eles ocorrem mais freqüentemente na região pineal, supra-selar e gânglios da base. O envolvimento primário do germinoma na haste hipofisária é raro.
Neste artigo, relatamos um germinoma da haste hipofisária e revisamos a literatura sobre o assunto.

PALAVRAS-CHAVE

Germinoma. Haste hipofisária.

ABSTRACT

Pituitary stalk germinoma. Case report and literature review
Intracranial germinomas are histologically indistinguishable from testicular neurinoma and ovarian dysgerminoma; they occur most frequently in the pineal, suprasellar and basal ganglia regions. The primary involvement of the pituitary germinoma is rare.
In this article, we report a case of pituitary stalk germinoma and the pertinent literature was reviewed.

KEYWORDS

Germinoma. Pituitary stalk.

Introdução

A incidência de germinoma intracraniano varia entre 2,1% e 10% de todas as neoplasias primárias do sistema nervoso central (SNC)[1,2,7,9]. A ocorrência primária dessa neoplasia na haste hipofisária é rara[10,15], sendo a topografia da pineal a região mais acometida. Essa neoplasia apresenta caráter infiltrativo, com alta sensibilidade à radioterapia. É diagnosticada pelo achado de imagem – lesão na linha média apresentando impregnação de constraste – e pelo exame histopatológico da lesão[7,14].

Relata-se o caso de paciente com quadro de diabetes insípido e amenorréia secundária, com o diagnóstico de germinoma de haste hipofisária.

Relato do caso

Paciente do sexo feminino, 17 anos de idade, 1,63 m de altura e peso corporal de 84 kg, internada no Hospital do Servidor Público do Estado de São Paulo, em março de 2000, para avaliação de poliúria, polidipsia e amenorréia secundária.

Referiu quadro de poliúria, polidipsia de cerca de 3.000 ml/dia e enurese desde os 11 anos de idade. Teve menarca aos 13 anos, seguida de amenorréia secundária após dois anos. Concomitantemente, apresentava quadro cefaléico holocraniano e fadiga precoce nas atividades cotidianas.

Exame neurológico foi normal. A campimetria visual e os exames laboratoriais rotineiros, hematológicos e bioquímicos não mostraram alterações. O volume urinário de 24 horas variou entre 3.600 ml e 6.200 ml, com densidade urinária entre 1.003 e 1.010.

Outros resultados laboratoriais (valores normais entre parênteses):

- Hormônio de crescimento (GH): 1,7 ng/ml (< 5,0)
- Prolactina: 27,8 ng/ml (< 25 ng/ml)
- Cortisol sérico das 8 horas: 18,1 µg/dl (7,0 a 25,0)
- Cortisol sérico das 16 horas: 11,3 µg/dl (3,5 a 13,0)
- Cortisol urinário: 15,0 µg/dl (12,0 a 17,0)
- Tiroxina: 8,5 µg/dl (4,5 a 12,0)
- Triiodotironina: 128 ng/dl (80 a 220)

* Chefe do Serviço de Neurocirurgia do Hospital do Servidor Público Estadual Francisco Morato de Oliveira.
** Neurocirurgiões do Hospital do Servidor Público Estadual Francisco Morato de Oliveira.
*** Neurorradiologista do Hospital do Servidor Público Estadual Francisco Morato de Oliveira.

- Hormônio tireoestimulante (TSH): 3,0 μIU/ml (0,3 a 4,0)
- Hormônio foliculoestimulante (FSH): 6,4 mil/ml (15 a 50 FO e 2 a 15 FF/FL)
- Hormônio luteinizante (LH): 3,9 mil/ml (10 a 22 FO e 2 a 12 FF/FL)
- Testosterona: 15,5 ng/dl (10 a 80)
- Estradiol: 33,2 pg/ml (100 a 380 FO e 20 a 180 FF/FL)
- SDHEA: 635,7 ng/ml (500 a 3.300)
- Dosagem de β-hCG sérica e liquórica: < 1,0 mIU/ml (< 1,0)
- Dosagem de α-feto proteína sérica: 1,9 ng/ml (0 a 20)
- Dosagem de α-feto proteína liquórica: 0,4 ng/ml (0 a 10)

A radiografia do crânio mostrou sela túrcica normal e sem calcificações patológicas (Figura 1). A tomografia computadorizada (TC) de crânio evidenciou lesão expansiva em topografia selar, que captou contraste, além de espessamento da haste hipofisária.

A ressonância nuclear magnética (RNM) evidenciou processo expansivo acometendo a hipófise, medindo cerca de 2,0 cm x 1,5 cm, com extensão para o infundíbulo, determinando obliteração do recesso retro-quiasmático. A lesão apresentava intensidade de sinal semelhante a substância cinzenta nos cortes ponderados em T1 e T2 e impregnação de contraste paramagnético de forma homogênea (Figura 2).

A paciente foi tratada com acetado de desmopressina e submetida à biópsia de lesão por via transnasal transesfenoidal.

A microscopia óptica revelou a presença de células poligonais pleomórficas com raras figuras atípicas de mitose e desproporção núcleo-citoplamática acompanhado de infiltrado de pequenas células hipercromáticas (Figura 3).

A imunoistoquímica revelou perfil compatível com neoplasia de células germinativas:

Rx prolactina 1:500 sem tripsina: negativo
Rx HGH 1:500 sem tripsina: negativo
Rx ACTH 1:400 sem tripsina: negativo
Mx LCA 1:300 sem tripsina: negativo
Mx Vimentina 1:200 sem tripsina: positivo em vasos
Rx HCG 1:500 sem tripsina: negativo
Rx para α-feto proteína 1:1700 sem tripsina: negativo
Rx EMA 1:100 sem tripsina: negativo
Rx gonodotrofina coriônica 1:500 sem tripsina: negativo
Rx AE1 - AE3 1:200 com tripsina: negativo
Proteína S100 1:400 sem tripsina: negativo

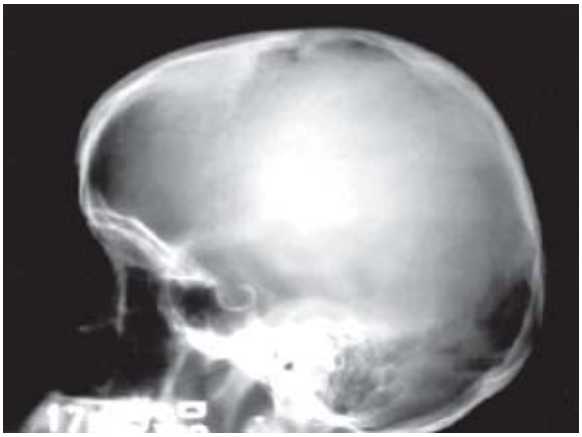

Figura 1 – Rx de crânio sem alteração da sela túrcica e ausência de calcificações patológicas.

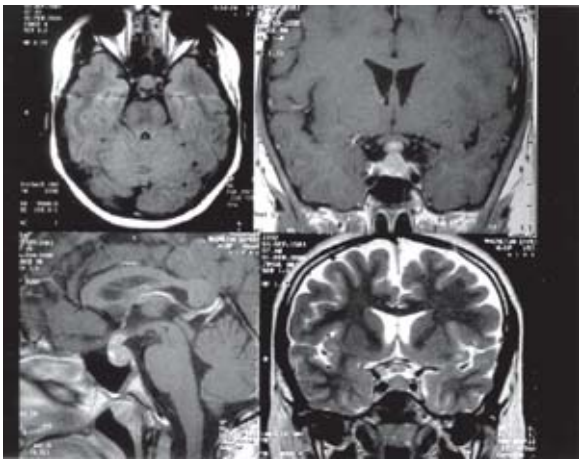

Figura 2 – RNM de pré-operatória evidenciando processo expansivo acometendo hipófise com cerca de 2,0 cm X 1,5 cm e espessamento de haste hipofisária.



Figura 3 – Histopatologia: presença de células poligonais pleomórficas com raras figuras atípicas de mitose e desproporção nucleocitoplasmática acompanhado de infiltrado de pequenas células hipercromáticas (H.E. x 250).

Evoluiu bem no pós-operatório e foi realizada radioterapia, após 20 dias, com dose total de 5440 cGy. Posteriormente, foi realizada quimioterapia com etoposídeo (VP-16) e cisplatina (CIS), de acordo com trabalho publicado por Kobayashi e cols.[12]. Devido ao quadro de hipoacusia e zumbido bilateral, atribuído a ototoxicidade da CIS, foi substituído o esquema quimioterápico, sendo introduzida a carboplastina (CAR). Realizou mais três ciclos com VP-16 e CAR.

Controles laboratoriais bioquímicos e de marcadores tumorais séricos e liquóricos pós-operatórios não mostraram alterações. A RNM revelou resposta favorável ao esquema terapêutico empregado (Figura 4).

A paciente, após cinco meses, apresentou regularidade dos ciclos menstruais. Mantendo, atualmente, quadro de diabetes insípido controlado com acetado de desmopressina.

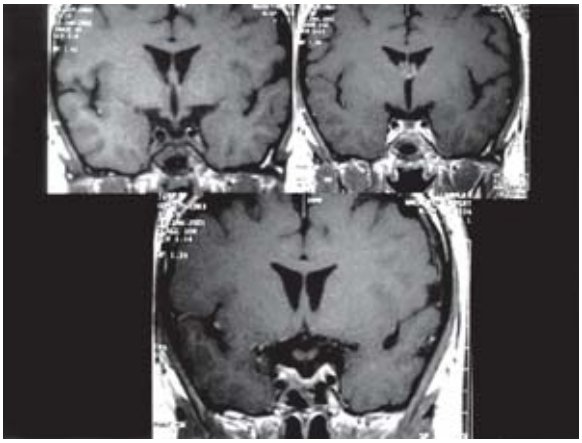

Figura 4 – RNM pós-operatória relevando resposta favorável ao esquema terapêutico empregado.

Discussão

Embora a região da pineal seja a topografia mais usual de germinoma, estes podem ser encontrados na região hipotalâmica medial com ou sem acometimento suprasselar[19,25]. Arita e cols. relataram uma prevalência de 20% dos casos de germinoma na região selar. Trabalhos na literatura descrevem casos de germinoma primário da região selar[5,6,19,21,26] (Quadro 1).

Os germinomas de pineal e ventrículo lateral são mais encontrados no sexo masculino, diferindo dos casos da região hipotalâmica, onde predomina o sexo feminino numa relação de 5:2[1,2,14,18,22].

Nos casos relatados (Quadro 1), os sintomas mais encontrados foram: polidipsia e poliúria (seis casos dos sete) seguido de quadro cefaléico. Observa-se um único caso sem diabetes insípido que apresentava pan-hipopituitarismo[21]. A hemianopsia bitemporal foi relatada em quatro casos[5,6,19,26].

Quadro 1
Sumário dos casos de germinoma hipofisário

Autor	Idade (anos)	Sexo	Disfunção de nervo craniano	Distúrbio endocrinológico	Outros sintomas	TC e RNM
Banna e cols.[5], 1976	15	M	Hemianopsia bitemporal	DI, hipopituitarismo	Cefaléia	Tumor selar com expansão suprasselar
Taren[22], 1982	8	F	Normal	Pan-hipopituitarismo	Cefaléia	Normal - não houve seguimento
Baskin e Wilson[6], 1983	30	M	Hemianopsia	DI, hipopituitarismo bitemporal	Fadiga fácil + cefaléia	Tumor selar com expansão suprasselar
Shen e cols.[19], 1984	32	F	Hemianopsia	DI, elevação prolactina bitemporal	Amenorréia + cefaléia	Tumor selar com expansão suprasselar
Yamashida e cols.[24], 1985	9	F	Hemianopsia bitemporal após 1 ano	DI, elevação da prolactina após 1 ano	Nenhum	Tumor selar com alargamento de haste hipofisária e acometimento III e V nervos à esquerda
Oishi e cols.[15], 1989	24	F	Normal	DI, deficiência de GH	Amenorréia + cefaléia	Tumor selar com alargamento de haste hipofisária
Coelho e cols., 2004	17	F	Normal	DI	Amenorréia + cefaléia	Tumor selar com alargamento de haste hipofisária

M: masculino; F: feminino; DI: diabetes insípido; GH: hormônio de crescimento.

De acordo com o levantamento epidemiológico japonês, realizado no período entre 1965 e 1974, dentre 713 casos de diabetes insípido, 13% eram ocasionados por germinoma[1].

Confirmando os dados da literatura, não foi evidenciado alterações dos marcadores tumorais séricos e liquóricos (α-feto proteína e β-hCG) no presente caso[7,8,9].

O achado radiológico mais evidente é o alargamento da sela túrcica, não encontrado no caso relatado (Figura 1).

Em pacientes que apresentem espessamento da haste hipofisária em exames de imagem, o diagnóstico diferencial inclui: germinoma, histiocitose de Langerhans e hipofisite infundibular linfocítica[4,10,14,18,23]. Os dois primeiros têm maior prevalência em crianças[15,22]; a hipofisite é mais freqüente em adultos jovens[14].

Horowitz e cols.[8] relataram, nesses casos, a ocorrência de uma nítida diferença de sinal na RNM entre os lobos hipofisários. Na seqüência ponderada em T1 sem contraste, o lobo posterior apresenta hipersinal em relação ao anterior.

Sugiyama[20] relatou que o hipossinal no lobo anterior, na seqüência ponderada em T1 sem contraste, deve-se a perda da integridade funcional do sistema hipotálamo-neuro-hipofisário e que com o uso do contraste paramagnético – gadolíneo – as lesões ficam mais evidentes.

O diagnóstico é sugerido pela imagem e confirmado após realização de biópsia ou ressecção da lesão[7,14].

Os germinomas são lesões neoplásicas bastante radiossensíveis[11,13]. Oishi e cols.[15] e Rich e cols.[16] sugeriram radioterapia sem o diagnóstico anatomopatológico. Kobayashi e cols.[12] e Sano e cols.[17] constestaram. Atualmente, recomenda-se a realização do diagnóstico anatomopatológico previamente à radioterapia.

Waga e cols.[24] relataram menor taxa de sobrevida para os pacientes que realizaram biópsia em relação aos pacientes tratados somente com radioterapia; correlacionou tal achado à disseminação metastática para o canal medular devido à manipulação tumoral. Fato questionado por outros autores[8,10].

Mootha e cols.[14] sugeriram a realização de seguimento por imagem em pacientes com diabetes insípido e RNM normal; O seguimento seria trimestralmente nos primeiros dois anos e semestralmente até os cinco anos, devido à possibilidade de o diabetes insípido ser secundário a germinoma.

Referências

1. ANNUAL REPORT OF THE MINISTRY OF HEALTH AND WELFARE PITUITARY DYSFUNCTION RESEARCH COMMITTEE. 1975, pp 34-42.
2. ARAKI C, MATSUMOTO S: Statistical reevaluation of pinealoma and related tumors em Japan. J Neurosurg 30:146-49, 1967.
3. ARITA N, USHIO Y, HAYAKAMA T, WATANALE M, MAEDA YM KANAI N, MOGANI H: Primary intracranial germ cell tumor. Surg Neurol (Tokyo) 7:465-75, 1979.
4. ATKINS D, SANFORD R, THOMAS B, JOYNER R: Infundibulohypophysitis in children: a report of two cases. Pediatr Neurosurg 30:267-71, 1999.
5. BANNA M, SCHATS SW, MOLOT MJ, GROVES J: Primary intrasellar germinoma. Br J Radiol 49:971-73, 1976.
6. BASKIN DS, WILSON CB: Transsphenoidal surgery of intrasellar germinoma: report two cases. J Neurosurg 59:1063-66, 1983.
7. HOFFMAN HJ, OTUBO H, HENDRICH EB, HUMPHREYS RP, DRAKE JM, BECKER LE, GREENBERG M, JENKIN D: Intracranial germ cell tumors in children. J Neurosurg 74:545-51, 1991.
8. HOROWITZ MB, HALL WA: Central nervous system germinomas: a review. Arch Neurol 48:652-57, 1991.
9. JELLINGER MT, GELMAN R, HOCHBERG F: Intracranial germ cell tumors: natural history and pathogenesis. J Neurosurg 63:155-67, 1985.
10. KIDOOKA M, OKADA T, NAKAJIMA M *et al.*: Intra and suprasellar germinoma mimicking a pituitary adenoma - case report. Neurol Med Chir 35:96-9, 1995.
11. KOBAYASHI T, YOSHIDA J, ISHIYAMA J, NODA S, KITO A, KIDA Y: Combination chemoterapy with cisplatin and etoposide for malignant germ cell tumors. J Neurosurg 70:676-81, 1989.
12. KOBAYASHI T: Radiation therapy of pineal tumor. Neurosurgery 4:113-24, 1984.
13. MIYAMACHI K, AIDA T, ABE H: Radiotherapy for germinomas: irradiated dose, fields, and prophylatic spinal irradiation. Shouninonoushinkei 14:91-4, 1989.
14. MOOTHA SL, BARKOVICH,AJ, GRUMBACH NN, EDWARDS MS, GITELMAN SE, KAPLAN SL: Idiopathic hypothalamic diabetes insipidus, pituitary stalk thickening and occult intracranial germinoma in children and adolescents. J Clin Endocrino Metab 85:382-97, 1997.
15. OISHI M, LIDA T, KOIDE M, AKAZAWA Y, AZUMA Y, FUJIZAWA I, TAKEUCHI: Primary intrasellar microgerminoma detected by magnetic resonance imaging: case report. Neurosurgery 25:458-62, 1989.
16. RICH TA, CASSADY JR, STRAND RD, WINSTON KW: Radiation therapy for pineal and suprasellar germ cell tumors. Cancer 55:932-40, 1985.
17. SALAR CA, GRUMBACK MMM, KAPLAN SL, CONTE FA: Hormonal and metabolic abnormalities associates with central nervous system germinoma in children and adolescents and the effect of therapy: report 10 patients. J Clin Endocrinol Metab 52:9-19, 1981.
18. SANO K, MATUTANI M, SETO T: So-called intracranial germ cell tumors: personal experiences and a theory of the pathogenesis. Neurol Res 11:118-26, 1989.
19. SHEN DY, GUAY AT, SILVERMAN ML, HYBELS RL, FREIDBERG SR: Primary intrasellar germinoma in a woman presenting with secondary amenorrhea and hyperprolactinemia . Neurosurgery 15:417-20, 1984.
20. SUGIYAMA K, UOZUME T, KIYA K *et al.*: Intracranial germ-cell tumor with synchronous lesions in the pineal and suprasellar regions: Report of six cases and review of the literature. Surg Neurol 38:114-20, 1992.
21. TAKEUCHI J, HANDA H, NAGATA I: Suprasellar germinoma. J Neurosurg 49:41-8, 1978.

22. TAREN JA: Management of pituitary lesions. In Schneider RC, Kahn EA, Crosby EC (eds): Correlative Neurosurgery. Springfield, Saunders, 1982, pp 865-67.
23. TIEN RD, NEWTON TH, MCDERMOTT MW, DILLON WP, KUCHARCZK J: Thickened pituitary stalk on MR images in patients with diabetes insipidus and Langerhans cell histiocytosis. Am J Neuroradiol 11:703-8, 1990.
24. WAGA S, HANDA H, YAMASHITA J: Intracranial germinomas: Treatment and results. Surg Neurol 11:167-72, 1979.
25. WANG LC, COHEN ME, DUFFNER PK: Etiologies of central diabetis insipidus in children. Am J Dis Chil. 140:551-54, 1986.
26. YAMASHIDA M, TAKAGI T, HIROKAWA T, FUKUSHIMA T, TOMONAGA M, ISHII K: Intrasellar germinoma. Case report [in japanese]. Shoni No Noshinkei [Nerv Syst Child (Tokyo)] 10:275-81, 1985.

Original recebido em outubro de 2002
Aceito para publicação em junho de 2003

Endereço para correspondência:
Dr. José Marcus Rotta
Praça Amadeu Amaral, 27, 5º andar
CEP 01327-010 – São Paulo, SP