Arq Bras Neurocir 20(3-4): 110-114, 2001

Neurossífilis gomatosa

Relato de caso

Ricardo Oliveira Teixeira*, Cleiton Piekala**, Felipe Castro**, Marcelo Yoshihara Dias**, Jane Margarete Costa***, Enedir Borges Teixeira****

Serviço de Neurocirurgia do Hospital Universitário de Santa Maria. Universidade Federal de Santa Maria, RS

RESUMO

*Os autores relatam um caso de goma neurossifilítica. Esta entidade patológica é muito rara em nosso meio, mas novos casos vêm surgindo desde o surgimento da síndrome da imunodeficiência adquirida humana, contrapondo-se à tendência observada com o advento da penicilinoterapia. A neurossífilis gomatosa é uma das seis manifestações da sífilis terciária envolvendo o sistema nervoso central, incluindo, além da goma, a neurossífilis assintomática, a meningite sifilítica sintomática aguda, a meningovasculite, a neurossífilis parenquimatosa (*tabes dorsalis*) e a neurossífilis congênita. Os sinais e os sintomas são similares às lesões expansivas intracranianas e, neste caso em particular, o diagnóstico diferencial com tuberculoma se faz necessário, em razão da grande prevalência de tuberculose em nosso meio.*

O objetivo do relato deste caso peculiar é reforçar a admissão dessa enfermidade no diagnóstico diferencial das lesões expansivas intracranianas, já que o diagnóstico por imagem é inconclusivo. Somente o exame anatomopatológico, que demonstra grandes áreas de necrose e infiltrado inflamatório granulomatoso, acrescido de exames sorológicos para sífilis, testes não-treponêmicos e testes treponêmicos, poderá estabelecer o diagnóstico definitivo.

PALAVRAS-CHAVE

Sífilis. Neurossífilis. Goma. Granuloma.

ABSTRACT

Intracranial syphilitic gummata. Case report

The authors presented a case of intracranial syphilitic gummata. This pathologic entity is very rare in our environment; however new cases have been reported since the advent of human immunodeficiency virus syndrome, opposing the trend observed with the advent of penicillin. Gummatous neurosyphilis is one of the six manifestations of terciary syphilis, involving the central nervous system, which include, apart from gumma: asymptomatic neurosyphilis, acute symptomatic syphilitic meningitis, meningovasculitis, parenchymatous neurosyphilis (tabes dorsalis) and congenital neurosyphilis. The signs and symptoms are similar to any intracranial expansive lesions and in this case in particular a differential diagnosis with tuberculoma is necessary in the view of the high prevalence of tuberculosis in our environment.

The objetive of reporting this specific case is to reinforce the admission of this illness in the differential diagnosis of expansive intracranial lesions since the diagnosis by neuroimaging is not conclusive. Only the pathologic examination that demonstrates large areas of necrosis with inflamatory granulomatosis, in conjunction with serologic examinations for syphilis, treponemic or non-treponemic tests, can establish a definitive diagnosis.

KEYWORDS

Syphilis. Neurosyphilis. Gumma. Granuloma.

Introdução

A sífilis é uma doença infecciosa, sexualmente transmissível, causada pela espiroqueta *Treponema pallidum*. Os índices de prevalência da sífilis mostram ascensão evidente, que se reflete na crescente incidência da sífilis congênita, estimada em mais de 130 mil casos anuais. Dados parciais do Ministério da Saúde

* Professor Adjunto do Serviço de Neurocirurgia do Hospital Universitário de Santa Maria, RS.
** Acadêmicos do Curso de Medicina da Universidade Federal de Santa Maria, RS.
*** Professora Adjunta do Serviço de Infectologia do Hospital Universitário de Santa Maria, RS.
**** Professor Aposentado da Disciplina de Neurocirurgia e Neurologia da Universidade Federal de Santa Maria, RS.

revelam soro-positividade em 11,5% de amostragens de gestantes, em Recife, PE, em 1987; 3,5% em Porto Alegre, RS, em 1991; e 2,7% a 7,4% em São Paulo, SP, em 1989, 1990 e 1992[18].

Após o contágio sexual, a lesão primária no local de inoculação, o protossifiloma, surge cerca de 10 dias a 3 meses depois, em geral entre 3 e 4 semanas, como ulceração indolor, de bordas endurecidas e reação ganglionar satélite. Se a lesão não for tratada, o cancro desaparece dentro de 3 a 6 semanas, quando a maioria dos pacientes progride para o estágio secundário da doença, em que a espiroquetemia sistêmica se manifesta por *rash* cutâneo e sintomas como letargia, febre, cefaléia e dor de garganta. O *rash* cutâneo é, tipicamente, não-pruriginoso, generalizado, mas é principalmente marcante nas palmas e solas dos pés. Pode haver linfadenopatia generalizada. Se não for tratada, a sífilis secundária também involui após um período de semanas a meses. Ocorre, então, um período de latência no qual não há sintomas clínicos, mas evidência sorológica e história de sífilis passada. Na fase de sífilis recente latente, nos primeiros anos pós-infecção, pode ocorrer recorrência de lesões cutâneas e mucosas, oculares e, ocasionalmente, a neurossífilis recente. Esta se apresenta como meningite aguda, não raro com alterações dos nervos cranianos ou acidentes vasculares cerebrais. Raramente encontrada em casos insuficientemente tratados, atualmente é observada em infectados pelo HIV, mesmo quando tratados da infecção sifilítica recente, segundo esquemas terapêuticos considerados eficientes[3]. Cerca de um terço dos pacientes com sífilis latente desenvolve manifestações terciárias da doença depois de um período variável de meses a anos. A sífilis terciária pode manifestar-se por sífilis cardiovascular, sífilis gomatosa ou neurosífilis[7,22].

A invasão do sistema nervoso central (SNC) pelo *T. pallidum* ocorre precocemente no curso da infecção. Neurossífilis clínica pode apresentar-se em qualquer ponto da história natural da infecção depois da fase primária[7]. Durante os estágios iniciais da infecção do SNC, as alterações patológicas são limitadas a uma infiltração plasmolinfocitária perivascular das meninges. A inflamação focal da meninge pode levar à formação de meninges hipertróficas ou goma. Células inflamatórias invadem a parede dos vasos sangüíneos causando arterite e, eventualmente, oclusões vasculares com trombose, isquemia e infarto[7,17]. Envolvimento parenquimatoso ocorre na neurossífilis tardia e é caracterizado por degeneração, perda neuronal e gliose. O cérebro torna-se atrófico e as meninges tornam-se finas e turvas. Na *tabes dorsalis*, a porção pré-ganglionar das raízes dorsais são infiltradas por plasmócitos e linfócitos e a coluna posterior da medula espinhal torna-se atrófica[17].

Relato do caso

LMM, sexo masculino, 51 anos, cor branca, solteiro, comerciante, procurou nosso serviço com queixa de vaga cefaléia frontal esquerda com 20 anos de evolução, em aperto, intercalada com períodos de alívio e piora. Relatou que, no último mês, a dor passou a ser contínua e acompanhada de disestesia facial à esquerda. Negou alterações nos demais sistemas.

Ao exame neurológico, nenhuma alteração foi demonstrada, inclusive de pares cranianos e fundo de olho. Foi realizada tomografia computadorizada (TC) de crânio, em janeiro de 1998, que demonstrou uma lesão hipodensa na região frontal esquerda que sugeriu infecção ou glioma (Figura 1). Em fevereiro, a ressonância magnética (RM) igualmente mostrou lesão expansiva extra-axial, comprometendo a meninge dos lobos frontal e temporal à esquerda, com edema perilesional; a hipótese diagnóstica provável neste exame foi a de meningeoma (Figura 2). A pesquisa de anticorpos anti-HIV 1 e 2, em fevereiro de 1998, foi negativa. Foi realizada, também, angiografia digital carotídea, que foi inconclusiva (Figura 3).

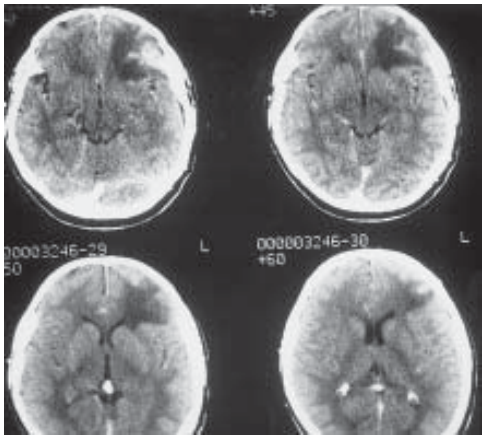

Figura 1 – TC evidenciando presença de lesão hipodensa na substância branca do lobo frontal esquerdo, que capta contraste, principalmente na sua base.

Optou-se, então, por cirurgia: realizou-se exérese parcial da lesão e o material foi encaminhado para exame anatomopatológico. Os cortes histológicos revelaram tecido fibroso, exibindo infiltrado inflamatório granulomatoso representado por acúmulos de células epitelióides que circundavam extensas áreas de necrose caseosa; viam-se também células gigantes do tipo Langhans. Tais estruturas eram delimitadas por intenso infiltrado linfoplasmocitário. A hipótese diagnóstica foi processo inflamatório granulomatoso do tipo tuberculóide.

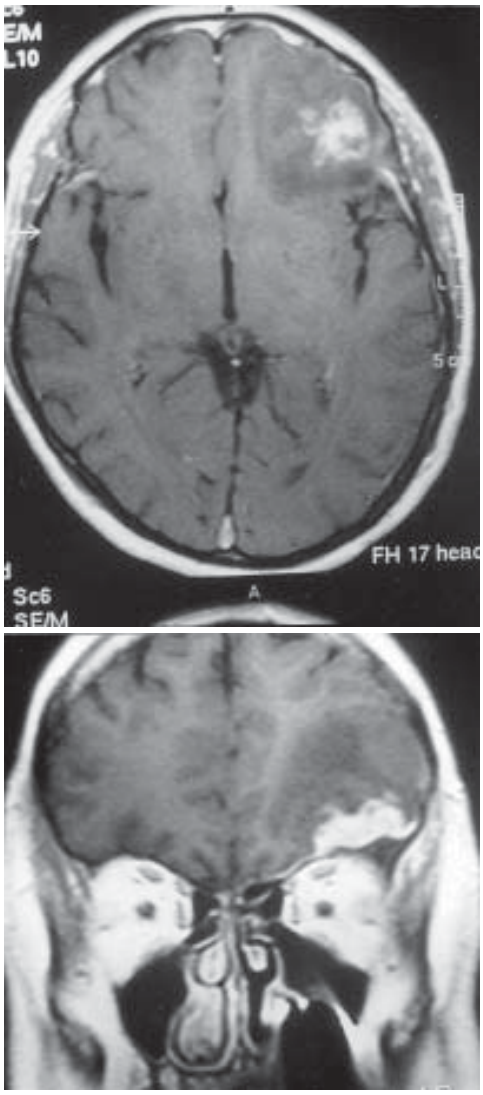

Figura 2 – RM mostrando lesão expansiva extra-axial localizada na superfície dos pólos frontal e temporal esquerdos, importante edema perilesional, com intensa impregnação pelo contraste paramagnético, inclusive com impregnação meníngea.

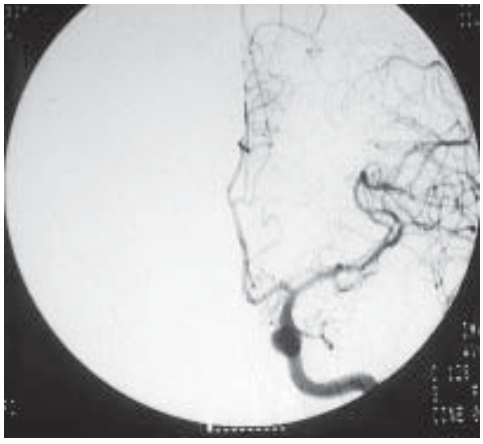

Figura 3 – Angiografia carotídea esquerda que não mostrou dados relevantes à natureza da lesão.

O paciente recebeu quimioterapia convencional para tuberculose, levando à melhora clínica. Após aproximadamente dez meses o paciente retornou, e tanto a tomografia computadorizada como a ressonância nuclear magnética de controle não mostraram involução da lesão cerebral no pólo temporal esquerdo (Figura 4). Além disso, ao exame físico, o paciente apresentava uma lesão em placa no membro superior direito, eritematoviolácea, pruriginosa, cuja biopsia revelou um granuloma sem necrose, além de colorações para fungos e bacilos álcool-ácido resistentes negativas. Foi submetido a nova bateria de exames em fevereiro de 1999 para esclarecer a etiologia do granuloma: PCR para *M. tuberculosis* e *M. avium*, fixação de complemento, imunodifusão e contra-imunoeletroforese para *Histoplasma capsulatum*, imunodifusão para *Paracoccidioides brasiliensis*, prova do látex para *Cryptococcus neoformans*, reação de imunofluorescência indireta para *Leishmania* sp e teste treponêmico (FTA-ABS). Além de pesquisa de anticorpos

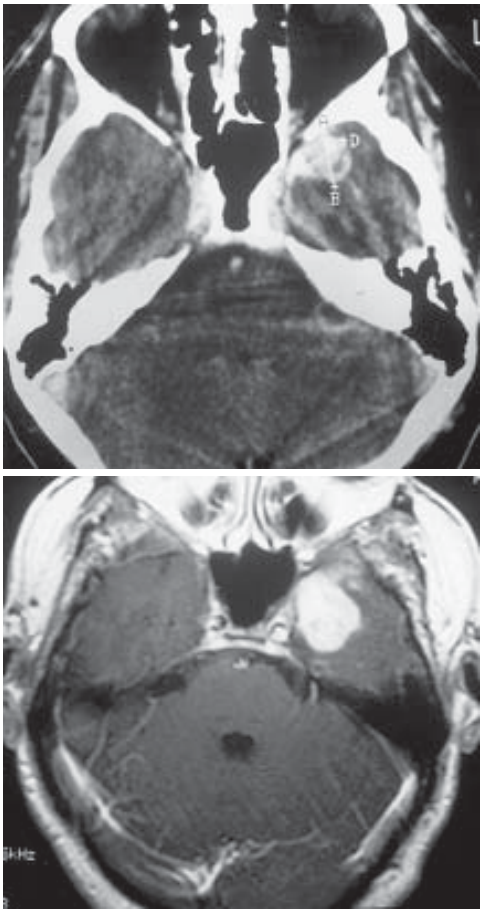

Figura 4 – TC e RM, após contraste, mostrando a persistência da lesão junto ao pólo anterior do lobo temporal esquerdo.

anti-HIV 1 e 2. Todos foram negativos. Em junho de 1999, novos testes para sífilis foram repetidos: VDRL e FTA-ABS séricos. Nessa ocasião, os testes foram reagentes, bem como VDRL e FTA-ABS liquóricos. Diante disso, orientou-se o tratamento com penicilina G cristalina que, em um mês, ocasionou involução parcial da massa (Figura 5) e regressão da titulação de VDRL sérico.

Figura 5 – TC mostrando a regressão da lesão.

Discussão

A sífilis terciária se manifesta em aproximadamente 30% dos pacientes cuja sífilis primária não foi tratada. A incidência de complicações tardias da sífilis não tratada é atualmente desconhecida[2,6].

A infecção pelo *Treponema pallidum* apresentou incidência decrescente com a descoberta da penicilina até o final da década de 1970 e, mais tarde, o advento da infecção por HIV fez os índices de prevalência ascenderem novamente[11,12,16].

Sabe-se que o envolvimento do SNC pela sífilis é mais comum no paciente HIV-positivo[1,5,14,19,20]; contudo, no presente caso, esta evidência não pôde ser observada.

Os achados inconclusivos da TC, da RM e da angiografia carotídea estão de acordo com a literatura mundial[4,10,15,21,24] e sempre são incluídos no diagnóstico diferencial com processos expansivos meníngeos, como neste caso, em que uma das hipóteses diagnósticas era meningeoma.

Histologicamente, a neurossífilis gomatosa é um granuloma inespecífico, podendo ser erroneamente diagnosticado como tuberculose, sarcoidose ou mesmo como outras doenças granulomatosas[6], evidenciando a dificuldade no diagnóstico anatomopatológico definitivo.

Testes sorológicos para sífilis, como o teste treponêmico FTA-ABS (*Fluorescent Treponemal Antibody-Absortion*), estão indicados nas circunstâncias em que a sensibilidade do teste com cardiolipina é baixa, como para a confirmação de sífilis terciária. Além disso, esse teste tem especificidade total, estimada hoje em 87% na sífilis tardia[8,13]. Quando combinamos os testes não-treponêmicos com os treponêmicos, a especificidade para sífilis tardia sobe relativamente pouco, sendo atualmente considerada de 88,7%, com sensibilidade de 87%, o que demonstra a possibilidade de falso-negativo[13] como no presente caso. Por fim, o teste não-treponêmico, VDRL (*Veneral Disease Research Laboratory*), é um excelente método para avaliar o tratamento da doença, visto que sua titulação regride com a antibioticoterapia.

A neurossífilis gomatosa, apesar de ser um achado incomum, deve ser admitida como diagnóstico diferencial de lesões expansivas intracranianas. Constitui, presentemente, uma entidade em prevalência ascendente, e o estado imunitário competente não deve ser fator de exclusão para as manifestações tardias dessa patologia.

Finalmente, este relato demonstra claramente que a sífilis constitui uma enfermidade clinicamente difícil de ser diagnosticada, por sua ampla variedade de manifestações e por mimetizar muitas outras doenças.

Referências

1. BERGER JR, WASKIN H, PALL L, HENSLEY G, IHMEDIAN I, POST MJ: Syphilitic cerebral gumma with HIV infection. Neurology 42:1282-7, 1992.
2. FISCHER A, KRISTENSEN JK, HUSFLET V: Terciary syphilis in Denmark 1961-970. A description of 105 cases not previously diagnosed or specifically treated. Acta Dermatovener 56:485, 1975.
3. GORDON SM, EATON ME, GEORGE R, LARSEN S, LUKEHART SA, KUIPERS J: The response of symptomatic neurosyphilis to high-dose intravenous penicillin G in patients with human immunodeficiency virus infection. N Engl J Med 331:1469-73, 1994.
4. GOULON M, RAPHAEL JC, CHESNEAU AM, BRUNEL D, LAMER C: Surgically treated syphilitic gumma of the brain. CT findings. Rev Neurol (Paris) 142:228-32, 1986.
5. HOOK EW III: Syphilis and HIV infection. J Infect Dis 160:530-4, 1989.
6. HOOK EW III, MARRA CM: Adquired syphilis in adults. N Engl J Med 326:1060, 1992.

7. HOOK EW III: Syphilis. In Scheld WM, Whitley RJ, Durack DT (ed): Infections of the Central Nervous System. Ed 2. Philadelphia, Lippincott-Raven, 1997, pp 669-84.
8. HUNTER EF. Fluorescent treponemal antibody-absortion douple staining (FTA-ABS-DS) test. In Larsen AS, Hunter EF, Kraus SJ (ed): A Manual of Tests for Syphilis. Washington DC, Am Publ Hlth Ass, 1990, pp 141-52.
9. HWANG WZ, HASEGAWA T, ITO H, SHIMOJI T, YAMAMOTO S: Cerebral gumma: case report. J Neurosurg 63:301-3, 1985.
10. INOUC R, KATAYAMA S, KUSAKABE T, MORI T, HORI S: Cerebral gumma showing linear dural enhancement on magnetic resonance imaging – case report. Neurol Med Chir (Tokyo) 35:813-7, 1995.
11. JOHNS DR, TIERNEY M, FELSENSTEIN D: Alteration in the natural history of neurosyphilis by concurrent infection with the human immunodeficiency virus. N Engl J Med 316:1569-72, 1987.
12. KATZ DA, BERGER JR: Neurosyphilis in acquired immunodeficiency syndrome. Arch Neurol 46:895-8, 1989.
13. LARSEN AS, HAMBIE EA, WOBIG GH, KENNEDY EJ. Cerebrospinal fluid serologic tests for syphilis: treponemal and nontreponemal tests. In Morisset R, Kurstak E (ed). Advances in Sexually Transmitted Diseases. Utrecht, VNU Science Press, 1985, pp 157-62.
14. LUKEHART AS, HOOK EW III, BAKER-ZANDER AS: Invasion of the central nervous system by Treponema pallidum: implications for diagnosis and treatment. Ann Intern Med 109:855-61, 1988.
15. MADSEN FF, PEDERSEN KK, STUBBE TP: Cerebral gumma. Br J Neurosurg 1:509-13, 1987.
16. MARRA CM: Syphilis and human immunodeficiency virus infection. Semin Neurol 12:43-50, 1992.
17. MARRA CM: Neurosyphilis. In Roos KL (ed): Central Nervous System Infections Diseases and Therapy. New York, Marcel Dekker, 1997, pp 237-52.
18. MINISTÉRIO DA SAÚDE. Bases Técnicas para Eliminação da Sífilis Congênita. Secretaria de Assistência à Saúde/Programa Nacional de Controle de DST/AIDS, Brasília, DF, 1993.
19. MUSHER DM, HAMILL RJ, BAUGHN RE: Effect of human immunodeficiency virus (HIV) infection on the course of syphilis and on the response to treatment. Ann Intern Med 113:872-81, 1990.
20. QUINN TC, CANNON RO, GLASSER D *et al*. The association of syphilis with risk of human immunodeficiency virus infection in patiens attending sexually transmitted diseases clinics. Arch Intern Med 150:1297-302, 1990.
21. RODA JM, DIEZ TE, ALVAREZ F, GUTIERREZ M, BLAZQUEZ MG: Ann actual rare brain granuloma: cerebral gumma. J Neurosurg Sci 29:123-7, 1985.
22. ROOS KL: Neurosyphilis. Semin Neurol 12:209-12, 1992.
23. ROOS KL: Syphilitic meningitis. In Roos KL (ed): Meningitis: 100 Maxims in Neurology. London, Arnold, 1997, pp 171-81.
24. TAKESHIMA H, KAKU T, USHIO Y: Cerebral gumma showing spontaneous regression on magnetic resonance imaging study – case report. Neurol Med Chir (Tokyo) 39:242-5, 1999.

Original recebido em janeiro de 2001
Aceito para publicação em março de 2001

Endereço para correspondência:
Cleiton Piekala
Rua Venâncio Aires, 2008
CEP 97010-001 – Santa Maria, RS
E-mail: piekala@hotmail.com / cpiekala@zaz.com.br