Arq Bras Neurocir 20(3-4): 94-100, 2001

Tumores benignos e lesões pseudotumorais do crânio

Aspectos clínicos e radiológicos

Carlos Umberto Pereira*, Paulo Roberto Moura de Sousa**, Atilano Salvador Godinho***, João Domingos Barbosa Carneiro Leão****

Serviço de Neurocirurgia do Hospital João Alves Filho. Aracaju, SE

RESUMO

Os tumores benignos e as lesões pseudotumorais do crânio são raros. Acometem mais os adultos jovens e do sexo masculino. Manifestam-se clinicamente por dor local e tumefação, ocasionalmente invadem as estruturas intracranianas. O diagnóstico é feito pela história clínica, pelos exames radiológicos e confirmado pelo exame anatomopatológico.

Apresentam-se 19 pacientes portadores de tumores benignos e lesões pseudotumorais do crânio. Houve predominância do sexo masculino, com 14 casos (73,7%). As idades variaram de 4 a 79 anos, com média de 38,8 anos. A queixa mais comum foi dor local (73,7%). A radiografia simples do crânio e a tomografia computadorizada do crânio foram realizadas em todos os casos. Os diagnósticos encontrados foram: oito osteomas, quatro granulomas eosinofílicos, três hemangiomas, três displasias fibrosas e um cisto ósseo aneurismático. A localização das lesões foram: sete no osso frontal, seis no parietal, cinco no occipital e um na região frontoetmoidal. O tratamento instituído foi remoção cirúrgica da lesão em 16 casos, acompanhada de cranioplastia em 11 destes.

PALAVRAS-CHAVE

Tumores cranianos. Tumores ósseos.

ABSTRACT

Benign tumors and pseudotumoral lesions of the skull

Benign tumors and pseudotumoral lesions of the skull are rare, more frequently found in young male patients and manifested as local pain and swelling. However, they occasionally invade intracranial structures. Diagnosis is made through clinical manifestations, radiographic studies and confirmed through pathological examination.

Nineteen patients with benign tumors and pseudotumoral lesions of the skull are presented. Most of them were male (73,7%). Their age ranged from 4 to 79 years, with mean of 38,8 years. The most common complaint was local pain (73,7%). Plain radiography and computed tomography of the skull were performed in all cases. The final diagnosis were: eight osteomas, four eosinophilic granulomas, three hemangiomas, three fibrous dysplasia and one aneurismal bone cyst. The localization of the lesions was: seven frontal, six parietal, five occiptal and one fronto-ethmoidal. Surgical removal of the lesion was done in sixteen cases, followed by cranioplasty in eleven of them.

KEYWORDS

Cranial tumors. Bone tumors.

Introdução

Os tumores do crânio podem ser primários ou secundários, benignos ou malignos[5,29,46]. Os tumores primários do crânio correspondem a 0,8% de todos os tumores ósseos, mas quando incluímos as lesões metastáticas há um aumento considerável desse índice. Outros processos patológicos não-neoplásicos, como

* Professor Adjunto Doutor do Departamento de Medicina da UFS.
** Médico.
*** Professor Assistente de Radiologia do Departamento de Medicina da UFS.
**** Neurocirurgião do Hospital João Alves Filho.

traumáticos, metabólicos, infecciosos e vasculares podem simular clínica e radiologicamente tumores ósseos do crânio[3,4,24,28,44,65].

Dor local espontânea ou à palpação, abaulamentos ou deformidades são os sinais e os sintomas mais freqüentes[2,3,6,10,13,16,24,48]. Podemos também ter sinais indiretos, como comprometimento visual ou auditivo provocados por tumores que comprometem estruturas da órbita ou do ouvido médio, ou dor referida por compressão de nervos em seu trajeto[3,4,24,28,65,76].

A radiografia simples do crânio pode dar informações importantes sobre a localização, a extensão do comprometimento ósseo, o aspecto osteolítico ou osteoblástico, as características da margem da lesão – como a presença ou não de esclerose óssea indicam a etiologia[16,32,44,67]. A tomografia computadorizada (TC) mostra com clareza o envolvimento ósseo, a extensão dural, intradural e para os tecidos moles adjacentes, sendo o exame de eleição[4,24,32,34,76]. A ressonância magnética (RM) mostra com melhor clareza o comprometimento de estruturas vizinhas à lesão[4,16,24,32,34,44,65,76].

No grupo dos tumores benignos e das lesões pseudotumorais do crânio temos: cisto ósseo aneurismático, condroblastoma, displasia fibrosa, fibroma ossificante, granuloma eosinofílico, hemangioma, osteoblastoma, osteocondroma, osteoma e tumor de células gigantes. Contudo, a sintomatologia e os achados radiológicos são inconclusivos na maioria dos casos, sendo o diagnóstico diferencial dessas lesões dado pelo exame anatomopatológico, que revela a verdadeira natureza da patologia[3,4,24,28,53,74,76].

O tratamento dessas lesões é, basicamente, a exérese cirúrgica. Em alguns casos, faz-se necessária a complementação do tratamento com radioterapia ou quimioterapia, bem como o uso pré-operatório de meios que auxiliem no tratamento cirúrgico, como a embolização da artéria nutridora nos casos de tumores altamente vascularizados[3,6,7,10,24,28,30,31,45,48,53,65,67,68,78].

O presente trabalho tem a finalidade de descrever os achados encontrados de 19 casos de tumores benignos e lesões pseudotumorais do crânio e o tratamento realizado.

Apresentação da casuística

No período compreendido entre março de 1992 e agosto de 2000, 19 pacientes portadores de tumores benignos e lesões pseudotumorais do crânio foram atendidos no Serviço de Neurocirurgia do Hospital João Alves Filho (Aracaju, SE).

Quatorze eram do sexo masculino (73,7%) e 5 eram do sexo feminino (26,3%). As idades variaram de 4 a 79 anos, com média de 38,8 anos. Os tipos histopatológicos foram: oito osteomas, quatro granulomas eosinofílicos, três displasias fibrosas, três hemangiomas e um cisto ósseo aneurismático (Quadro 1).

Quadro 1
Apresentação geral dos casos de tumores benignos e lesões pseudotumorais do crânio

Histologia	Sexo	Idade (anos)	Local	Tratamento cirúrgico
Osteoma	M	69	Frontal	SIM
Osteoma	M	79	Occiptal	SIM
Osteoma	M	19	Frontal	SIM
Osteoma	M	52	Parietal	NÃO
Osteoma	M	66	Occipital	SIM
Osteoma	M	43	Parietal	SIM
Osteoma	F	70	Occipital	SIM
Osteoma	F	54	Frontal	SIM
Granuloma eosinofílico	M	4	Parietal	SIM
Granuloma eosinofílico	M	4	Occipital	SIM
Granuloma eosinofílico	M	44	Parietal	NÃO
Granuloma eosinofílico	F	28	Frontal	SIM
Displasia fibrosa	M	24	Frontal	SIM
Displasia fibrosa	M	52	Frontal	SIM
Displasia fibrosa	M	40	Frontoetmoidal	NÃO
Hemangioma	M	13	Parietal	SIM
Hemangioma	F	26	Parietal	SIM
Hemangioma	F	32	Frontal	SIM
Cisto ósseo aneurismático	M	19	Occipital	SIM

O quadro clínico predominante foi: dor em 14 pacientes (73,7%) e exostose craniana em 12 (63,2%) (Tabela 1). Os exames complementares realizados na avaliação foram a radiografia simples do crânio e a TC em todos pacientes e RM em três pacientes (Tabela 2).

Tabela 1
Sinais e sintomas

Sinais e sintomas	n	%
Dor	14	73,7%
Exostose	12	63,2%

Tabela 2
Exames complementares realizados

Exame complementar	n	%
Radiografia simples do crânio	19	100%
Tomografia computadorizada	19	100%
Ressonância magnética	3	15,78%

A localização das lesões variou distintamente com a patologia. Nos casos de osteoma, foram 3 no osso frontal, 3 no occipital e 2 no parietal. Nos casos de

granuloma eosinofílico, as localizações foram 1 no osso frontal, 2 no parietal e 1 no occipital. Os casos de displasia fibrosa eram 2 no osso frontal e 1 na região frontoetmoidal. Entre os casos de hemangioma, 2 eram no parietal e 1 no frontal.O caso de cisto ósseo aneurismático foi no occipital. Destes, 16 foram submetidos à ressecção da lesão, seguida de cranioplastia em 11 (Quadro 1). Não houve recidiva, transformação maligna ou mortalidade em nossos casos.

Discussão

Os tumores benignos e as lesões pseudotumorais do crânio são lesões raras[8]. Geralmente, apresentam crescimento lento e não invadem as estruturas contíguas, excetuando-se o condroblastoma, que apresenta expansão com comprometimento dos tecidos moles[63,66]. Incidem mais entre a segunda e a quinta décadas de vida, com maior predomínio em torno da segunda década para granuloma eosinofílico, displasia fibrosa, hemangioma, cisto ósseo aneurismático, fibroma ossificante, osteoblastoma e osteocondroma[3,4,8,9,10,12,13,16,32,45,48,52,60,62,69,76,79,82,85]; o condroblastoma incide geralmente em torno da quarta década[1,7,59]. Quanto ao sexo, o masculino é o mais acometido em casos de osteoma, granuloma eosinofílico, hemangioma, condroblastoma, fibroma ossificante, osteoblastoma e tumor de células gigantes[1,5,7,8,12,14,27,46,62,63,65,68], condizente com os nossos achados quanto ao osteoma e ao granuloma eosinofílico. O sexo feminino é mais acometido pela displasia fibrosa e pelo cisto ósseo aneurismático, o que não foi evidenciado em nossos casos (Quadro 1). A distribuição é igual no osteocondroma[10,12,17,45,60,76,79,82].

A localização do tumor é bastante variável. As lesões que mais acometem a base do crânio são, segundo a literatura, granuloma eosinofílico, displasia fibrosa, osteoblastoma, osteocondroma e tumor de células gigantes[11,12,14,16,18,19,20,21,22,25,34,37,48,56,60,77,79,82], diferindo dos nossos achados, nos quais o calvário foi mais comprometido. Os seios paranasais são mais acometidos em osteoma e fibroma ossificante[8,13,25,28,53,54,60]. O calvário é mais acometido pelo hemangioma[4,5,46], fato observado em nossos casos.

Os sintomas mais comuns são tumefação e dor, acompanhados de sinais ou sintomas relacionados ao crescimento tumoral e ao comprometimento de estruturas adjacentes[3,4,5,15,20,21,24,25,28,32,34,47,48]. Foram observados, em nossa casuística, dor em 73,7% dos casos e tumefação em 63,2%. O osteoma, quando localizado nos seios paranasais, pode comprometer o parênquima cerebral e apresentar complicações como mucocele, abscesso cerebral, pneumatocele e convulsão[25,51,53,55]. No osteocondroma ocorrem mais a cefaléia e a convulsão[60].

No estudo radiológico simples, é importante delinear uma linha de pensamento que facilite o diagnóstico. Basicamente, temos dois padrões radiológicos extremos: imagens radiopacas ou radiotransparentes. O aspecto radiopaco e esclerótico é observado em osteoma, fibroma ossificante e osteocondroma[8,13,28,49,53,55,58,60,73,74]. O aspecto radiotransparente é observado em granuloma eosinofílico, hemangioma, cisto ósseo aneurismático, condroblastoma, osteoblastoma e tumor de células gigantes[3,4,12,16,17,21,23,31,35,58,59,63,64,65,66,68,78,81,84]. No granuloma eosinofílico, podemos ter a presença de calcificação central dando o aspecto de "olho de boi" (*bull eye*)[16,23,48,57,59,78]. No hemangioma, as lesões osteolíticas associam-se a trabéculas ósseas finas dando o aspecto de "favo de mel" e, particularmente no calvário, o aspecto de "raios de sol"[4,34,65] (Figura 1). O cisto ósseo aneurismático tem aspecto vacuolizado[16,29,45,64]. Nos casos de condroblastoma e osteoblastoma, temos a imagem de uma lesão osteolítica, com reação esclerótica adjacente e calcificações internas, aspectos radiológicos estes que requerem outros dados para a determinação da etiologia da lesão[12,21,63,66]. O tumor de células gigantes apresenta erosão óssea adjacente sem reação esclerótica[68,81,84]. Mas, contrariando essa idéia de uma imagem característica, temos a displasia fibrosa que pode apresentar aspecto radiopaco, radiotransparente ou misto, levando à expansão da díploe e não respeitando as suturas cranianas[79,82].

A TC auxilia no delineamento do tamanho, da forma, da localização, do estudo de comprometimento de estruturas adjacentes e do planejamento terapêutico. Temos imagens hiperatenuantes e hipoatenuantes. As lesões que causam hiperatenuação são displasia fibrosa, fibroma ossificante, osteoma e osteocondroma[8,24,28,31,53,55,73,74,79,86]. Na displasia fibrosa, temos à TC o aspecto de vidro arra-

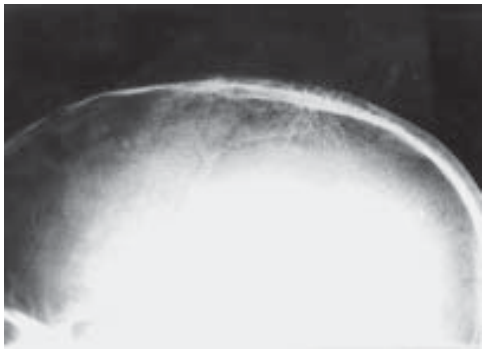

Figura 1 – Radiografia simples do crânio apresentando área radiotransparente com trabéculas ósseas finas (raios de sol) em razão de hemangioma no osso parietal.

nhado (*ground glass*) ou uma imagem transparente central correspondente à fibrose[24,31,79] (Figura 2). A TC, no caso de osteoma, mostra ausência de invasão da cortical do osso acometido ou continuidade cortical e medular[28,53,58,73], aspecto este visto em nossos casos (Figura 3). Nos casos de fibroma ossificante, inicialmente temos uma imagem bem delimitada e heterogênea que gradualmente se torna radiopaca[8]. No osteocondroma, a TC colabora na determinação do comprometimento de estruturas adjacentes[74,86]. As lesões hipoatenuantes são granuloma eosinofílico, hemangioma, cisto ósseo aneurismático, condroblastoma, osteoblastoma e tumor de células gigantes[4,9,16,17,21,22,27,31,38,42,44,48,65,68,71,78,81]. No granuloma eosinofílico podemos ter uma imagem hipoatenuante central (*bull eye*)[16,23,48,57,59,78] (Figura 4). Nos casos de hemangioma, observamos melhor pela TC a expansão na díploe, as trabéculas ósseas, a erosão das tábuas corticais, conforme evidenciado em nosso estudo (Figura 5), e o uso de meio

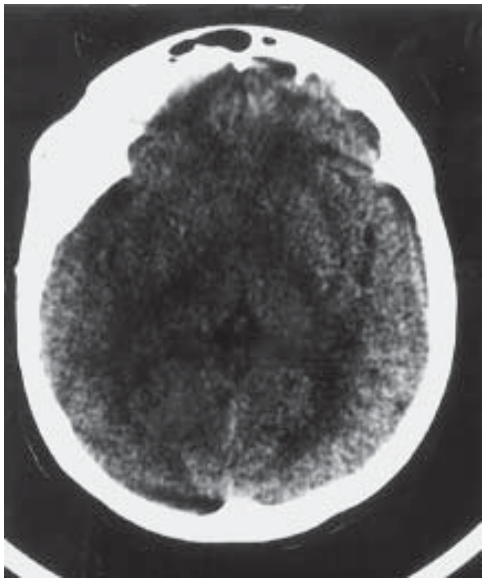

Figura 2 – Tomografia computadorizada do crânio mostrando área hiperatenuante e centro menos atenuante causados por displasia fibrosa na região frontal direita.

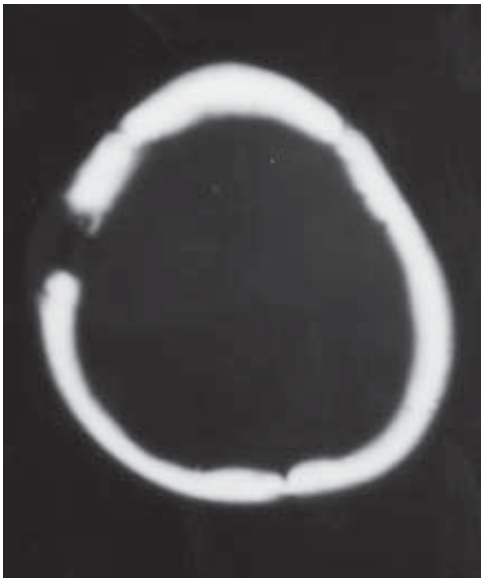

Figura 4 – Tomografia computadorizada do crânio mostrando a lesão osteolítica no osso parietal provocada por granuloma eosinofílico.

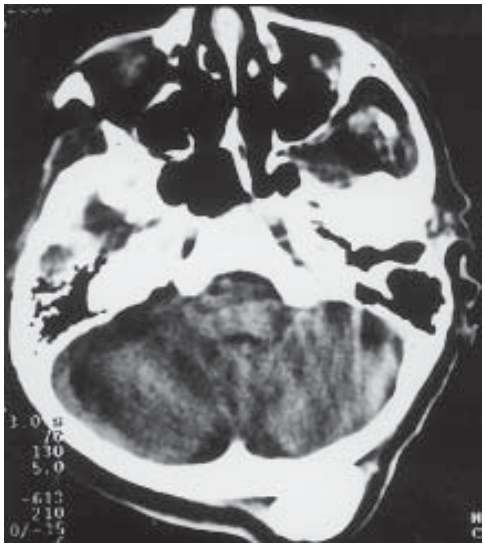

Figura 3 – Tomografia computadorizada do crânio mostrando osteoma occipital.

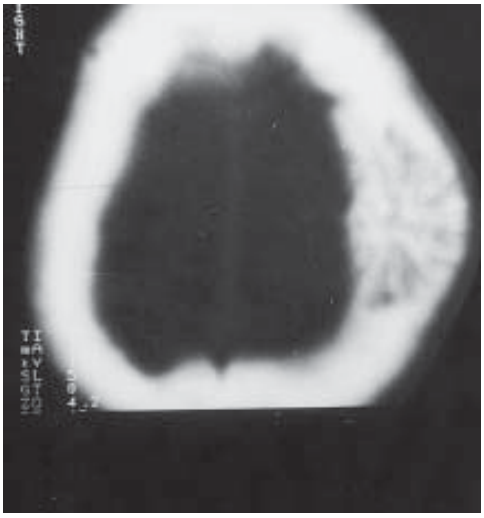

Figura 5 – Tomografia computadorizada do crânio de hemangioma do osso parietal, com o aspecto de "favo de mel", expansão da díploe e erosão das corticais.

de contraste intravenoso permite melhor determinação das margens do tumor, pois há captação homogênea do contraste pela lesão, que é um aspecto também observado no condroblastoma e no tumor de células gigantes[4,9,22,27,37,44,68,69,81]. No cisto ósseo aneurismático, a TC permite a identificação da lâmina óssea e o aspecto fluido interno[17,31].

A RM é importante na definição do comprometimento dos tecidos moles adjacentes à lesão. Observamos imagens com hipossinal em T1 em osteoma, displasia fibrosa, fibroma ossificante, osteocondroma e tumor de células gigantes; e também hipossinal em T2 em displasia fibrosa, fibroma ossificante e tumor de células gigantes[27,28,29,39,40,43,53,55,58,60,61,62,68,73,80,81,83,86]. O granuloma eosinofílico pode apresentar hipo ou hipersinal em T1[35], e no osteocondroma essa mesma variação pode ocorrer em T2[29,60,86]. No hemangioma, podemos ter isossinal a hipersinal em T1 e hipersinal em T2[4,65]. Observamos hipersinal em T2 no cisto ósseo aneurismático[31,76].

A arteriografia é utilizada em alguns casos. Apresenta uma massa vascularizada no hemangioma, cisto ósseo aneurismático e osteoblastoma[4,12,45,71]. Nos casos de hemangioma, esse exame é importante para o planejamento cirúrgico e para a embolização pré-operatória[4,70]. Nos casos de osteocondroma e tumor de células gigantes, observa-se uma massa que desloca vasos adjacentes à lesão[68]. Contudo, o diagnóstico de certeza é dado pelo exame anatomopatológico[3,5,6,10,13,14,23,24,28,44,45,62,65,82].

O tratamento ideal é a exérese cirúrgica de toda a lesão nos tumores benignos e nas lesões pseudotumorais do crânio. Nos casos de fibroma ossificante, osteocondroma e osteoma não é necessário terapêutica coadjuvante[13,28,30,33,53,60,62,72], mas pode ocorrer recidiva se a exérese não for completa, quando se tratar de fibroma ossificante e osteocondroma[13,33,60,62,72]; já o osteoma não apresenta recidiva[27,29,51]. Realiza-se a embolização pré-operatória de hemangiomas e osteoblastomas[3,12,20,65]. A radioterapia complementar é feita em casos de granuloma eosinofílico[48,67,78] e tumor de células gigantes, mas, neste último, discute-se a eficácia desse tratamento na prevenção de recidivas[27,38,57,81]. Nos casos de hemangioma e cisto ósseo aneurismático, quando a lesão é inacessível à cirurgia, utiliza-se a radioterapia[5,6,10,45,66,76]. Nos casos de condroblastoma, se a exérese for incompleta, indica-se também radioterapia ou quimioterapia[5,8]. A radioterapia está associada à malignização na displasia fibrosa[14,24,31]. Os tumores benignos e as lesões pseudotumorais do crânio não apresentam recidiva se a exérese é completa[5,10,13,21,28,31,48,56,60,65]. Em nossos casos o tratamento cirúrgico foi realizado em 16, com exérese completa da lesão; cranioplastia foi necessária em 11. Não houve recidiva das lesões ou transformação maligna.

Devemos estar atentos às evidências clínicas que podem nos levar à suspeita de lesão tumoral craniana e aliá-las ao estudo radiográfico, com a finalidade de detecção precoce de uma lesão benigna ou pseudotumoral, visto que apresentam cura completa com o tratamento cirúrgico, quando em tempo hábil, não apresentando comprometimento de estruturas intracranianas, recidiva ou transformação maligna, atingindo-se resultados estéticos satisfatórios.

Referências

1. Al DEWACHI HS, AL NAIB N, SANGAL BC: Benign chondroblastoma of the maxila: a case report and review of the chondroblastoma in cranial bones. Br J Oral Surg 18:150-58, 1980.
2. ANGELI SI, HOFFMAN HT, ALCALDE J, SMITH RJH: Langerhans' cell histiocytosis of the head and neck in children. Ann Otol Rhinol Laryngol 104:173-80, 1995.
3. BARBOSA CSP, ARAUJO ABS, SALLES JMP: Hemangioma múltiplos da mandíbula, maxila, e osso frontal. Rev Col Bras Cirurg 20:340-2, 1993.
4. BASTUG D, ORTIZ O, SCHOCHET SS: Hemangiomas in the calvaria: Imaging findings. AJR 164:683-7, 1995.
5. BERTONI F, UNNI KK, BESBOUT JW, HARNER SG, DAHLIN DC: Condroblastoma of the skull and facial bones. AJCP 88:1-9, 1987.
6. BIESECKER JL, MARCOVE RC, HUVOS AG: Aneurysmal bone cyst. A clinicopathologic study of 66 cases. Cancer 26:615-25, 1970.
7. BLAAUW G, PIRCK JJW, VERSTEEGE C: Chondroblastma of temporal bone. Neurosurgery 22: 1102-7, 1988.
8. BOGAR P, FERNANDES MD, AZAR NJ, SOUZA GM, DELGATTO PF, LIMA JB: Fibroma ossificante do osso temporal: Relato de um caso. Rev Bras Otorrinolaringol 63:595-8, 1997.
9. CARMODY R, RICKLES D, JOHNSON S: Giant cell tumor of the sphenoid bone. J Comput Assist Tomogr 7:370-3, 1983.
10. CHATEIL JF, DOUSSET V, MEYER P, PEDESPAN JM, SANGALLI F, RIVEL J *et al*.: Cranial aneurysmal bone cysts presenting with raised intracranial pressure: report of two cases. Neuroradiology 39:490-4, 1997.
11. CHEN KTK, WEINBERG RA, SIMPSON PR: Osteoblastoma of the nasal cavity. J Laryingol Otol 107:737-9, 1993.
12. CIAPPETTA P, SALVAT M, RACO A, ARTICO M, GAGLIARDI FM: Benigne osteblastoma of the sphenoid bone. Neurochirurgia 34:97-100, 1991.
13. COMMINS DJ, TOLLEY NS, MILFORD CA: Fibrous dyisplasia and ossifying fibroma of the paranasal sinuses. J Laryngol Otol 112:964-8, 1998.
14. DELAP TG, KABEROS A, DOWLING P, REES J, GOLDING-WOOD D: Cranio-facial fibroosseous dysplasia. A case report and overview of the condition. Int J Pediatr Otorhinolaringol 37:179-91, 1996.
15. DELL'ARINGA AR, STOCCO CC, NARDL JC, KOBARL K, CASTRO SAP: Histiocitose X: relato de 2 casos com comprometimento otológico. Rev Bras Otorrinol 59:295-7, 1993.

16. DEVANEY KO, FERLITO A, PUTZI MJ, RINALDO A: Head and neck langerhans cell histiocitosis. Otol Rhinol Laryngol 106:526-32, 1997.
17. DIAS RB, CÂMARA AJ: Cisto ósseo aneurismático. Rev Imag 17:41-2, 1995.
18. ECHLS DH, CUPPS RE, JOHNSON EW Jr: Giant cell tumor of the sphenoid bone: report of a case. J Neurosurg 2:16-20, 1945.
19. EISSENGER JD, SIQVEIRA EB, ROSS ER: Giant cell tumors of the sphenoid bone. J Neurosurg 32:665-70, 1970.
20. EPSTEIN N, WHELAN M, REED D: Giant cell tumor of the skull: a report of two cases. Neurosurgery 11:263-7, 1982.
21. FIGUEIREDO EG, VELLUTINI E, VELASCO O, SIQUEIRA M, BOUGAR P: Giant osteoblastoma of temporal bone. Arq Neuropsiquiatr (São Paulo) 56:292-5, 1998.
22. FINDLAY JM, CHIASSON D, HUDSON AR, CHUI M: Giant cell tumor of the middle cranial fossa. J Neurosurg 66:924-8, 1987.
23. FRADES M, PODOSHIN L, BEM-DAVID J, CRISSHKAN A: Eosiniphilic granuloma of the temporal bone. J Laringol Otol 99:475-9, 1985.
24. FREITAS ABR, AGUIAR PH, SOGLIA J, SOGLIA F, EL IBRAHIM R, NAKAGAWA G *et al*.: Displasia fibrosa óssea isolada em osso parietal. Relato de caso e revisão da literatura. Arq Bras Neurocir 19:36-9, 2000.
25. GEORGE J, MERRY GS, JELLETT LB, BAKER JG: Frontal sinus osteoma with complicating intracranial aerocele. Aust N Z J Surg 60:66-8, 1990.
26. GIFFIN ME, LOVE JG: Giant cell tumor of the occipital bone with increased intracranial pressure: Report of case. Proc Staff Meet Mayo Clin 20:284-7, 1945.
27. GRAVANT MT, MASSIES JD, GERALD B: Radionucliede blood pool imaging of calvarial hemangioma. Clin Nucl Med 8:495-6, 1983.
28. GREENSPAN A: Benign bone-forming lesions: osteoma, osteoide osteoma, and osteoblastoma. Skeletal Radiol 22:485-500, 1993.
29. GUPTA IM, GUPTA OP, SAMAT H: Giant cell tumor of the sphenoid bone. Ann Otology 84:359-63, 1975.
30. HADDAD FS, HADDAD GF, ZAATARI C: Cranial osteoma: their classification and management, report on giant osteoma and review of the literature. Surg Neurol 48:143-7, 1997.
31. HADDAD GF, HAMBALI F, MUFARRIJ A, NASSAR A, HADDAD FS: Concomitant fibrous dysplasia and aneurysmal bone cyst of the skull base. Case report and review of the literature. Pediatr Neurosurg 28:147-53, 1998.
32. HADJIGEORGI C, PARPOUNAS C, ZARMACOUPIS P, LAFONIANNI S: Eosinophilic granuloma of the temporal bone: radiological approach in the pediatric patient. Pediatr Radiol 20:546-9, 1991.
33. HAN MH, CHANG KH, LEE CH: Sinonasal psammomatoid ossifing fibromas: CT and MR manifestations. AJNR 12:25-30, 1991.
34. HERMANS R, DE FOER B, SMET MH, LEYSEN J, FEENSTRA L, FOSSION E *et al*.: Eosiniphilic granuloma of the head and neck: CT and MRI features in three cases. Pediatr Radiol 24:33-6, 1994.
35. HOFFMANN DF, ISRAEL J: Intraosseous frontal hemangioma. Head Neck 12:160-3, 1990.
36. IMAI K, TSUJIGUCHI K, TODA C, SUNG K, TAJIMA S, SAKAMOTO H *et al*.: Osteoblastoma of the nasal cavity invading the anterior skull base in a young child. J Neurosurg 87:625-8, 1997.
37. JAMIESON KG: Osteoclastoma of the petrous temporal bone. Br J Surg 56:239-41, 1969.
38. KATTER KA, STROINK A, GUPTA K, FUKUSHIMA T, CHINBANG LI: Giant cell tumor of the sphenoid bone. Skull Base Surg 8:93-7, 1998.
39. KATZ BJ, NERAD JA: Oftalmic manifestations of fibrous dysplasia. Ophthalmology 105:2207-15, 1998.
40. KEMINY AA, AFSHAR F: Giant cell tumor of the sphenoid bone with coincidental galactorrheia: A case report. Br J Neurosurg 4:343-6, 1990.
41. KEUSKAMP PA, HOROUPIAN DS, FEIN JM: Aneurysmal bone cyst of temporal bone presenting as a spontaneous intracerebral hemorrhage: case report. Neurosurgery 7:166-70, 1980.
42. KHASHABA A, DONATO G, VASSALO G, LANDOLFI M, RUSSO A, TAIBAH A, SANNA M: Benign osteoblastoma of the mastoid part of the temporal bone: case report. J Laryingol Otol 109:565-8,1995.
43. KIOUMEHR F, ROOHLAMINI AS, YAGHAMAI I, HOOVER L, ARNOLD A, HANNAH J *et al*.: Giant cell tumor of the sphenoid bone: Case report and review of the literature. J Can Assoc Radiol 41:155-7, 1990.
44. KUMAR NAM, RANGANADHAM P, BHASKAR G, CHOWDHURY AR: Multiple calvarial cavernous haemangiomas: case report and review of the literature. Neuroradiology 38:83-5, 1996.
45. KUMAR R, MUKHERJEE KK: Aneurysmal bone cysts of the skull: reporte of three cases. Br J Neurosurg 13:82-4, 1999.
46. KURT AM, UNNI KK, SIM FH, McLEOD RA: Condroblastoma of bone. Hum Pathol 20:965-76, 1989.
47. LAGE JFM, GARCIA S, TORROBA A, SOLA J, POZA M: Unusual osteolytic lesion of the skull: benign osteoblastoma of the parietal bone. J Neurosurg 12:243-6, 1996.
48. LAGE JFM, POZA M, CARTAGENA J, VICENTE JP, BIEE F, HERAS M: Solitary eosinophilic granuloma of the pediatric skull and spine. Childs Nerv Syst 7:443-51, 1991.
49. LIST CF: Osteochondroma arising from the skull. Surg Gynecol Obstet 76:480-92, 1943.
50. LUCAS DR, UNNI KK, McLEOD AR, O'CONNOR MI, SIM FH: Osteoblastoma: clinicopathologic study of 306 cases. Hum Pathol 25:117-34, 1994.
51. LUNARD P, MISSORI P, DI LORENZO N, FORTUNA A: Giant intracranial mucocele to osteoma of the frontal sinus: report of two cases and review of the literature. Surg Neurol 39:46-8, 1993.
52. MacCFFREY TV, McDONALD TJ: Histiocytosis X of the ear and temporal bone, review of 22 cases. Laringoscope 89:1735-43, 1979.
53. MAIURI F, IACONETTA G, GIAMUNDO A, STELLA L, LAMAIDA E: Fronto-ethmoidal and orbital osteomas with intracranial extension, report of two cases. J Neurosurg 40:65-70, 1996.
54. MARGO CE, RAGSDALE BD, PERMAN KI: Psammomatoid (juvenile) ossifing fibroma of the orbit. Ophthalmology 92:150-9, 1985.
55. MARTINS R, VELLUTINI E, VELASCO O, SIQUEIRA M: Hemiparesia recorrente como apresentação clínica de osteoma do seio frontal. Arq Bras Neuocir 15:48-52, 1996.
56. McCLUGGAGE WG, McBRIDE GB, PRIMROSE WJ, CULLAN J, McNABOE EJ, BHARUCHA H *et al*.: Giant cell tumor of the temporal bone presenting as vertigo. J Laryngol 109:538-41, 1995.
57. MEDEIROS FILHO RN, PADILHA JL, MARIZ FEN, FONTES LBA, MEDEIROS CC M, NANNI L: Displasia

fibrosa e gigantismo juvenil: uma associação rara. Radiol Bras 29:195-7, 1996.
58. MERTA JS, SHARR MM, PENNEY CC: Unusual radiological appearance of a skull osteoma. Br J Neurosurg 13:332-4, 1999.
59. MILLER C, LLOYD TV, JOHNSON JC, HUNT WE: Eosinophilic granuloma of the base of the skull. J Neurosurg 49:464-6, 1978.
60. MIURA FK, AGUIAR PHP, MICHAILOWSKY C, STÁVALE MA, NAVARRO HT, MARTINES JAG, ROTTA M: Osteocondroma da foice, relato de caso e revisão da literatura. Arq Neuropsiquiatr (São Paulo) 55:618-24, 1997.
61. MOTOMOCHI M, HANDA Y, MAKITA Y, HASHI K: Giant cell tumor of the skull. Surg Neurol 23:25-30, 1985.
62. NAKAGAWA K, TAKASATO Y, ITO Y, YAMADA K: Ossifying fibroma involving the paranasal sinuses, orbit, and anterior cranial fossa. Case report. Neurosurgery 36:1192-5, 1995.
63. OHNISHI T, OKU Y, YAMAMOTO K, MERIMURA Y, USHIO Y: Benign chondroblastoma of the occipital bone. Surg Neurol 24:52-6, 1985.
64. PARIKH MA, DAVE RI, PATEL DD, TRIVEDI KA: Aneurysmal bone cyst of temporal bone. A case report. Neurol India 44:131-3, 1996.
65. PEREIRA CU, LEÃO JDBC, SILVA AD, AYALA MAR, FONTES FF: Hemangioma cavernoso craniano. Relato de dois casos. Arq Bras Neurocir 15:151-4, 1996.
66. POLITI M, CONSOLO U, PANZIERA G, CAPELLI P, BONETTI F: Chondroblastoma of the temporal bone. Case report. J Cranio-Max-Fac Surg 19:319-22, 1991.
67. RAWLINGS CE, WILKINS RH: Solitary eosinophilic granuloma of the skull. Neurosurgery 15:155-61, 1984.
68. RIMMELIN A, ROTH T, GEORGE B, DIAS P, CLOUT PL, DIETEMANN JL: Giant cell tumor of the sphenoid bone: case report. Neuroradiology 38:650-3, 1996.
69. ROCK J, MAHMOOD A, CRAMER H: Giant cell tumor of the skull base. Am J Otol 15:268-72, 1994.
70. ROSENBAUM AE, ROSS P, SCHECHTER MM, SHEEHAN J: Angiography of hemangioma of the calvarium. Br J Radiol 42:682-7, 1969.
71. RUITER DJ, VAN RIJSSEL TG, VAN DER VELDE EA: Aneurysmal bone cyst: a clinicopathological study of 105 cases. Cancer 39:2331-9, 1977.
72. SAITO K, FUKUZA K, TAKAHASHI M, SEKI Y, YOSHIDA J: Benign fibroosseous lesions involving the skull base, paranasal sinuses, and nasal cavity. J Neurosurg 88:1116-9, 1998.
73. SARAÇ K, BILICILER B, VATANSEVER M, ALADAG MA, ÇOLAK A: Unusual frontal osteoma, mimicking a haemangioma. Neuroradiology 38:458-9, 1996.
74. SATO K, KODERA T, KITAI R, KUBOTA T: Osteochondroma of the skull base. MRI and histological correlation. Neuroradiology 38:41-3, 1996.
75. SOM PM, LIDOV M: The benign fibroosseous lesion: its association with paranasal sinus mucoceles and its MR appearance. J Comput Assist Tomogr 16:871-6, 1992.
76. SOUSA HL, PEREIRA HSG, BATISTA AL, MADUREIRA JFG, LANA JM, SILVA HX: Cisto ósseo aneurismático da fossa média: relato de um caso e revisão da literatura. J Bras Neurocirurg 11:33-6, 2000.
77. SUGAWARA Y, HARII K, SAKURAI A: Life-lise, computer-generated skull replica to assist surgery of craniofacial fibrous dysplasia. J Cranio-Max-Fac Surg 25:294-300, 1997.
78. SWEET RM, KORNBLUT AD: Eosinophilic granuloma in the temporal bone. Laryng 10:1545-52, 1979.
79. TEHRANZADEH J, FUNG Y, DONEHUE M, ANAVIM A, PRIBRAM HW: Computed tomography of Paget disease of the skull versus fibrous dysplasia. Skeletal Radiol 27:664-72, 1998.
80. UTTLEY D, ARCHER DJ: Giant cell tumor of the sphenoid sinus: An unusual skull case tumour. J Laryngol Otol 105:855-7, 1991.
81. VERNET O, DUCREY N, DÉRUAZ JP, TRIBOLET N: Giant cell tumor of the orbit. Neurosurgery 32:848-51, 1993.
82. VILLEMURE JG, MEAGHER-VILLEMURE K: Giant ossifying fibroma of the skull. Case report. J Neurosurg 58:602-6, 1983.
83. WALKINS L, UTTLEY D, ARCHER D, WILKINS P, PLOWMAN N: Giant cell tumors of the sphenoid bone. Neurosurgery 30:576-80, 1992.
84. WOLFE J, SCHEITHAUER B, DAHLIN D: Giant cell tumor of the sphenoid bone. J Neurosurg 59:322-7, 1983.
85. WYKE BD: Primary hemangioma of the skull: a rare cranial tumor. AJR 61: 302-6, 1949.
86. ZIMMER WD, BERQUIST TH, McLEOD RA, SIM FH, PRICHARD DJ, SHIVES TC *et al*.: Bone tumors: magnetic resonance imaging versus computed tomography. Radiology 155:709-18, 1985.

Original recebido em dezembro de 2000
Aceito para publicação em junho de 2001

Endereço para correspondência:
Carlos Umberto Pereira
Av. Augusto Maynard, 245/404
CEP 40015-380 – Aracaju, SE