

Hemangioma vertebral sintomático durante a gravidez

Relato de caso e revisão da literatura

Rogério Gomes Damasceno*, Marcelo Luís Mudo**, Mirto Nerso Prandini***

Disciplina de Neurocirurgia da Universidade Federal de São Paulo

RESUMO

Os hemangiomas vertebrais são lesões bastante freqüentes, mas raramente tornam-se sintomáticas. Há poucos casos relatados na literatura de hemangiomas vertebrais causando sintomas de compressão medular durante a gravidez. Relatamos um caso nessa situação, discutindo os aspectos diagnósticos, as manifestações clínicas, a fisiopatologia e o tratamento.

PALAVRAS-CHAVE

Hemangioma vertebral. Gravidez. Tumor vertebral.

ABSTRACT

Spinal hemangioma and pregnancy. Case report
Despite the high incidence of vertebral hemangiomas, they rarely become symptomatic. Only a few cases of vertebral hemangiomas causing spinal cord compression during pregnancy as occurred in this case presentation were reported. The diagnostic aspects, clinical manifestations, physiopathology and treatment are discussed.

KEYWORDS

Spinal haemangioma. Pregnancy. Spinal tumor.

Introdução

Os hemangiomas vertebrais foram descritos pela primeira vez por Virchow³⁰, em 1863, na Universidade de Berlim. O primeiro relato de compressão medular por hemangioma foi apresentado por Gerhardt¹², em 1895. A primeira descrição das características radiológicas dessa lesão foi feita por Perman²⁴, em 1926, que observou a presença de estrias verticais produzidas pela alternância de zonas ósseas com densidade reduzida e trabéculas de osso mais denso, na radiografia simples. Em 1948, Guthkelch¹⁴ relatou, pela primeira vez, um caso de hemangioma vertebral levando à compressão medular durante a gravidez.

Estudos de autópsia têm demonstrado que essas lesões ocorrem em cerca de 10% a 12% da popu-

lação^{11,15}, e sintomas devidos a elas são raros, ocorrendo em aproximadamente 0,9% a 1,2% dos indivíduos com hemangioma²⁷. A incidência de hemangiomas sintomáticos predomina em adultos jovens²⁷.

Hemangiomas vertebrais são comuns nas regiões torácica baixa e lombar¹³, porém os hemangiomas sintomáticos da gravidez incidem mais na coluna torácica alta (Quadro 1). Tanto os elementos anteriores (corpo da vértebra) quanto os posteriores (pedículos, lâminas e processo espinhoso) são atingidos, aproximadamente, com igual freqüência¹³.

O advento da ressonância magnética possibilitou o diagnóstico mais acurado e com riscos menores durante a gravidez, tanto do ponto de vista materno quanto fetal.

Existem diversas formas de tratamento para o hemangioma vertebral sintomático durante o período

* Neurocirurgião do Ambulatório de Neurocirurgia do Hospital São Paulo – UNIFESP.

** Pós-graduando do Disciplina de Neurocirurgia – UNIFESP.

*** Docente da Universidade Federal de São Paulo e Chefe da Disciplina de Neurocirurgia da UNIFESP.

Quadro 1
Hemangiomas vertebrais relacionados à gravidez relatados na literatura

	<i>Autor</i>	<i>Idade</i>	<i>IG</i>	<i>Local</i>	<i>Tratamento</i>	<i>Evolução</i>
1.	Guthkelch	34	3	T5	C	óbito
2.	Lam	36	3	T3	C	RC
3.	David	30	3	T12	C	RC
4.	Fields	30	2	T6	C	RC
5.	Askenasi	20	3	T11	C + RT	RC
6.	Acquaviva	40	3	T3	C	RC
7.	Newman	24	3	T2	C	RC
8.	Newquist	19	2	C7/T4	C	RP
9.	Nelson	16	3	T3	C + RT	RP
10.	Esparza	22	3	T5/T6	C + EMB 2 ^o C + RT	RP
11.	Bouchez	24	2	T2	EMB	RP
12.	Lavi	25	3	T4	C	RC
13.	Lavi	21	3	T2	C	RC
14.	Faria	40	3	T3	C + RT	RC
15.	Liu	25	2	T4	C	RC
16.	Schwartz	30	3	T5	C	RP
17.	Tekköp	25	3	T4/T7	C	RC
18.	Redekop	20	3	T12	C	RP
19.	Pougvarin	20	2	T2	C	SR
20.	Abi-Fadel	28	3	T9	C	RC
21.	Presente caso	20	3	T6	C	RC

IG: idade gestacional; C: cirurgia; EMB: embolização; RT: radioterapia; RC: recuperação completa; RP: recuperação parcial; SR: sem recuperação.

gestacional que incluem: interrupção da gestação, cirurgia, radioterapia e embolização, além dos vários tipos de combinação entre esses métodos^{1,2,3,5,6,8,9,10,14,17,18,19,21,22,23,25,26,28,29}.

Neste relato, apresentamos mais um caso de hemangioma vertebral relacionado à gravidez e com comprometimento neurológico, além de revisarmos aspectos clínicos, radiológicos, fisiopatológicos, anatomopatológicos e os concernentes ao tratamento.

Relato do caso

Identificação: mulher, 20 anos, cor branca, do lar, natural e procedente de São Paulo, capital.

Antecedentes: secundigesta, primípara, 35^a semana de gestação; sem moléstias crônicas progressivas. Realizou pré-natal regularmente e sem intercorrências.

História da moléstia atual: a um mês da internação, a paciente começou a apresentar sensação de formigamento em ambos os membros inferiores, a princípio de pouca intensidade, atingindo predominantemente as regiões mais distais (pés e pernas). Concomitante a esse quadro, a mesma apresentava episódios frequentes de queda da própria altura. A uma semana da internação, a sensação de formigamento associou-se à dor

nos membros inferiores. Já nessa época a paciente não conseguia deambular, permanecendo restrita ao leito. Como as dores tornavam-se cada vez mais intensas, ela procurou assistência médica em nosso hospital. No dia da admissão queixava-se de dor na região dorsal média e não mais conseguia controlar a diurese, necessitando de sondagem vesical.

Exame físico geral: a paciente apresentava-se corada, com pulso de 90 bpm e pressão arterial de 100 mmHg x 60 mmHg. Havia dor à palpação de região dorsal média.

Exame obstétrico: abdome globoso com útero a 10 cm acima da cicatriz umbilical. Feto único, tópico, apresentação cefálica, foco presente e rítmico a 144 bpm.

Exame neurológico: força muscular grau II para todos os grupos musculares dos membros inferiores bilateralmente. Havia diminuição acentuada de todas as formas de sensibilidade abaixo do nível do processo xifóide. Os reflexos patelares e aquileus eram exaltados, com clônus, e havia sinal de Babinski bilateralmente.

A ressonância magnética de coluna torácica (Figura 1) revelou a presença de lesão hipointensa em T6, comprometendo tanto o corpo vertebral quanto os elementos posteriores, que se realçava intensa e uniformemente após injeção de contraste paramagnético; em T2, a lesão era francamente hiperintensa e uniforme. Além disso, havia uma lesão fusiforme epidural comprimindo o saco dural, desde T5 até T7, com as mesmas características da lesão do corpo vertebral.

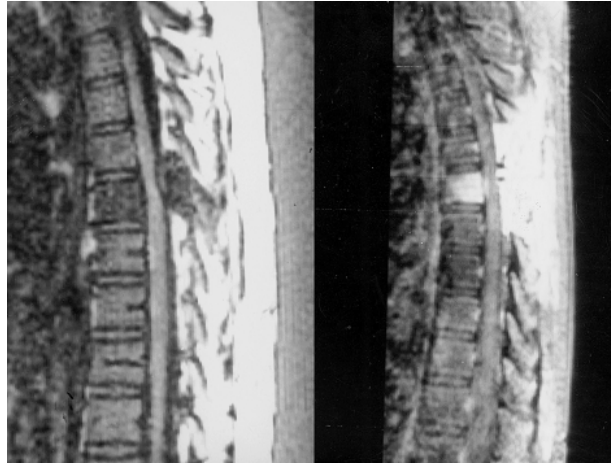


Figura 1 – Ressonância magnética pré-operatória. Figura à esquerda, imagem sem contraste. Na figura à direita, nota-se realce do corpo vertebral de T6 bem como dos elementos posteriores após a injeção de contraste. Observa-se, também, uma extensa área de realce de tecido no espaço epidural que comprime a medula no nível da vértebra comprometida.

No dia seguinte à admissão, a paciente foi submetida à cesariana, sem intercorrências, com extração de feto masculino com boa vitalidade. No segundo dia após a admissão, como a paciente apresentava piora da força nos membros inferiores (grau I), foi submetida à cirurgia descompressiva posterior (em que predominava a compressão). A paciente foi colocada em decúbito ventral, feita incisão reta mediana sobre os processos espinhosos de T5 a T7. Feita a exposição destes, notou-se que o processo espinhoso de T6 encontrava-se aumentado, além de apresentar uma coloração violácea, observando-se vários pontos de sangramento abundante por onde penetravam numerosos vasos sanguíneos. À medida que era realizada a laminectomia, houve perda profusa de sangue pela vértebra comprometida, de difícil controle, fazendo com que a pressão arterial caísse rapidamente, chegando a causar instabilidade hemodinâmica. A paciente, porém, respondeu adequadamente às manobras de reversão do quadro, retornando a níveis pressóricos satisfatórios após breve espaço de tempo. Foi realizada a laminectomia de T5 a T7, com a retirada de tecido epidural bastante vascularizado até a visualização de dura-máter pulsátil. Feita a hemostasia e fechada ferida por planos.

Foram feitas tomografia computadorizada e ressonância magnética de controle após a cirurgia (Figuras 2 e 3). A paciente recebeu alta após uma semana, com quadro neurológico inalterado e utilizando colete bivalvado do tipo Boston.

Um mês e meio após a cirurgia, foi readmitida para colocação de haste de Hartshill, em virtude do grande comprometimento do corpo vertebral pelo processo. Nessa época, a força muscular dos membros inferiores havia melhorado até grau IV, a hipostesia havia desaparecido e notava-se controle adequado da diurese.

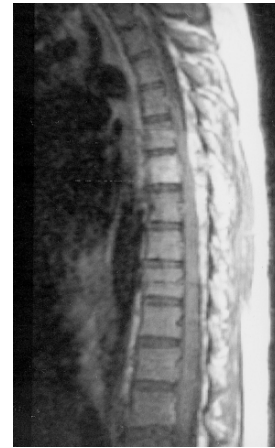

Figura 2 – Ressonância magnética pós-operatória, com contraste. Há realce do corpo vertebral de T6 após a injeção de contraste. Não há sinais de compressão medular. O leito operatório apresenta realce intenso.

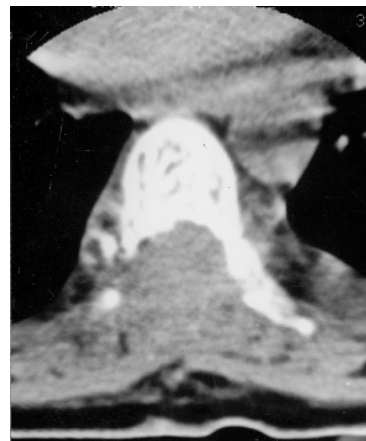

Figura 3 – Tomografia computadorizada pós-operatória, sem contraste, em janela para partes moles, mostrando a ampla descompressão. O corpo vertebral apresenta o aspecto típico em polka-dot.

A fixação foi realizada sem intercorrências. Esse procedimento não foi realizado no mesmo tempo cirúrgico da descompressão por causa do intenso sangramento.

No controle ambulatorial, nos dois anos seguintes, constatou-se recuperação total do quadro neurológico.

Discussão

Há apenas 21 casos descritos de hemangioma vertebral levando à compressão medular durante a gravidez^{1,2,3,5,6,8,9,10,14,17,18,19,21,22,23,25,26,28,29}, incluindo o descrito neste relato (Quadro 1). No trabalho de Lavi⁸ há relato de dois casos. A idade das pacientes variou entre 16²¹ e 40 anos², correspondendo ao período reprodutivo feminino. Não houve predominância em nenhuma década específica.

A idade gestacional mais comumente associada ao aparecimento dos sintomas neurológicos foi o terceiro trimestre, com 16 casos relatados, e, em seguida, o segundo trimestre, com 5 casos. Não houve caso relatado no primeiro trimestre (Quadro 1).

As vértebras mais acometidas são as da região torácica alta. Comprometimentos desde C7 a T12 são relatados (Quadro 1).

As manifestações clínicas mais freqüentemente associadas à presença de hemangiomas são:

1 – Dor, principalmente localizada sobre a projeção da vértebra comprometida²⁰. Pode existir também a dor em projeção de dermatomo (radicular) decorrente da compressão de raízes espinhais³;

2 – Alterações das curvaturas da coluna, levando tanto à cifose quanto à escoliose²⁷;

3 – Compressão medular^{4,20}. Há diversos mecanismos descritos para explicar o aparecimento de quadro neurológico devido aos hemangiomas vertebrais. Citam-se¹³:

- crescimento do tumor para dentro do espaço epidural e conseqüente compressão da medula pelo tumor;
- expansão do osso levando a uma estenose do canal vertebral e conseqüente compressão medular;
- compressão medular por vasos que alimentam ou drenam a lesão;
- compressão medular por fratura da vértebra comprometida;
- hemorragia espontânea produzindo hematoma epidural espinhal;
- isquemia medular devida a roubo de fluxo.

Na gravidez, além dos mecanismos anteriormente citados, há ainda detalhes etiopatogênicos específicos, entre os quais podemos citar:

1 – Teoria mecânico-hemodinâmica: compressão do sistema venoso cava inferior pelo útero gravídico, levando à congestão venosa que se transmite ao sistema venoso vertebral interno e externo. Há aumento do volume sangüíneo total na grávida, o que pode levar à congestão venosa. O volume sangüíneo é 50% maior por volta da 32ª semana de gestação²⁶.

2 – Teoria químico-hormonal: crescimento do tumor, induzido por fatores hormonais (estrogênio e progesterona), apesar de não terem sido demonstrados receptores para esses hormônios em hemangiomas sintomáticos da gravidez. A relaxina, hormônio abundante durante o terceiro trimestre da gravidez, pode ter efeito sobre as paredes vasculares¹. As teorias mecânicas explicam o fato de que os sintomas costumam aparecer no terceiro trimestre da gravidez e melhoram imediatamente após o parto²⁶. A teoria hormonal explica alguns casos de piora clínica nessa enfermidade durante o período menstrual⁷, além da melhora após o parto¹⁸.

A primeira descrição radiológica dos hemangiomas vertebrais foi feita por Perman²⁴, em 1926, que descreveu a imagem típica de estriações verticais produzidas por zonas de densidade óssea reduzida entre trabéculas ósseas mais densas. Esse aspecto é comumente referido como “favo de mel” e ocorre principalmente no corpo vertebral⁴. Um terço das colunas afetadas tem mais de uma vértebra comprometida¹⁶.

O aspecto encontrado na tomografia computadorizada é chamado de “*polka dot*”, correspondendo à visão em cortes axiais de trabéculas ósseas densas ao lado de pontos de baixa densidade¹³ (Figura 3). Nesse método, há melhor visualização tanto das estruturas vertebrais comprometidas quanto das expansões do tumor para o espaço epidural.

Atualmente, a ressonância magnética, em virtude de sua inocuidade e possibilidade de estudo em diversos planos, tornou-se o exame de escolha para as afecções compressivas da medula espinhal, em especial em pacientes grávidas, pois previne-se a exposição do feto à radiação. A lesão aparece hiperintensa em T2, hipointensa em T1 e há realce intenso após a injeção de contraste (Figura 1). As lesões que apresentam hipersinal, tanto em T1 como em T2, possuem um grande conteúdo de gordura, portanto com menor propensão a tornar-se sintomáticas¹³.

De acordo com as teorias que tentam explicar a manifestação dessas lesões durante a gravidez, o próprio término da gestação seria suficiente para melhorar os sintomas. Esse fato, porém, não aconteceu em nosso caso. O parto, preferencialmente, deveria ser por via cesariana, pois evita-se o aumento da pressão venosa no plexo de Batson. Além disso, as pacientes podem estar com dificuldade para fazer com que a

prensa abdominal seja um mecanismo fisiológico efetivo no período expulsivo.

As formas de tratamento descritas na literatura para essa doença nosológica são, basicamente, cirurgia, radioterapia e embolização associadas entre si, ou não (Quadro 1). No estudo desses 21 casos descritos na literatura até o momento, constatamos que todas essas formas de tratamento foram empregadas durante a gravidez em diversas combinações. Na maioria das vezes, o tratamento escolhido foi o cirúrgico (20 casos). Há apenas um relato de caso descrito por Bouchez⁵ em que foi empregada apenas a embolização, com recuperação completa do quadro neurológico. Em 5 desses 20 casos cirúrgicos foi empregado tratamento complementar, seja com radioterapia isolada (4 casos), seja com radioterapia e embolização (1 caso).

Dos 21 casos descritos, 14 evoluíram com recuperação neurológica completa (incluindo o presente caso), 5 com recuperação apenas parcial, 1 sem recuperação e 1 óbito. O óbito ocorreu apenas no primeiro caso descrito, em 1948, por Guthkelch¹⁴.

Conclusão

O hemangioma vertebral pode ser causa de compressão medular durante a gravidez. Há apenas 21 casos descritos até agora na literatura (incluindo o presente caso). A manifestação clínica ocorreu, em todos os casos, nos dois últimos trimestres da gestação, sendo muito mais freqüente no terceiro. Há duas teorias que tentam explicar esse fato: a teoria mecânico-hemodinâmica e a teoria químico-hormonal. O diagnóstico deve ser realizado, preferencialmente, por estudo de ressonância magnética. O tratamento adotado nos casos relatados na literatura é, na maioria das vezes, cirúrgico (19 casos), podendo-se usar radioterapia e embolização como tratamentos adjuvantes (4 casos). Em 19 casos houve melhora ou estabilização do quadro neurológico com o tratamento. Há relato de apenas um óbito¹⁴.

Acreditamos que a resolução da gravidez deva ser por via cesariana para evitar o aumento da pressão venosa intra-abdominal e, por conseguinte, do espaço epidural no período expulsivo. Além disso, a paresia da musculatura pode prejudicar a efetividade da prensa abdominal durante o trabalho de parto.

O diagnóstico precoce e acurado dessa doença é de fundamental importância, tanto para a conduta perante a gestação como para a programação da terapêutica neurocirúrgica, haja vista que essa doença pode ser uma causa de paraparesia durante a gravidez.

Referências

1. ABI-FADEL W, AFIF N, FARAH S, HADDADA, RIZK K, RAAD J: Hémangiome vertébral symptomatique au cours de la grossesse. A propos d'un cas et revue de la littérature. *J Gynecol Obstet Biol Reprod* 26:90-4, 1997.
2. ACQUAVIVA R, LHEVENOT C: Compression medullaire recidivante par hemangiome vertebra: Role determinant des grossesses. *Maroc Med* 389:9424, 1957.
3. ASKENASY H, BEHMOARAM A: Neurological manifestations in hemangioma of the vertebra. *J Neurol Neurosurg Psychiatry* 20:276-84, 1957.
4. BAILEY P, BUCY PC: Cavernous hemangioma of the vertebrae. *JAMA* 92:1749-51, 1929.
5. BOUCHEZ B, GOZET G, LECOUTOUR X, KASSIOTIS P, PUECH F, LEROY JL, ARNOTT G, DELECOUR M: Compression medullaire par angiome vertebra au cours de la grossesse. Un cas triate par embolisation. *J Gynecol Obstet Biol Reprod* 13:885-8, 1984.
6. DAVID M, CONSTANS-LAMARCH JP: Compression medullaire recidivante par hemangiome extra-dural: Role determinant des grossesses sur les rechutes. *Rev Neurol* 87:638-44, 1952.
7. EPSTEIN JA, BELLERAJ, COHEN I: Arterial anomalies of the spinal cord. *J Neurosurg* 6:45-56, 1949.
8. ESPARZA J, CASTRO S, PORTILLO JM, ROGER R: Vertebral hemangiomas. Spinal angiography and preoperative embolization. *Surg Neurol* 10:171-3, 1978.
9. FARIA ASL, SCHLUPP WR, CHIMINAZZE H Jr: Radiotherapy in the treatment of vertebral hemangiomas. *Int J Radiat Oncol Biol Phys* 11:387-90, 1985.
10. FIELDS SW, JONES JR: Spinal epidural hemangiomas in pregnancy. *Neurology* 7:825-8, 1957.
11. FOX MW, ONOFRIO BM: The natural history and management of symptomatic and asymptomatic vertebral hemangiomas. *J Neurosurg* 78:36-45, 1993.
12. GERHARDT D: Über das Verhalten der Reflexe bei Querdurchtrennung des Rückenmarkers. *Deutsch Z Nervenheilk* 6:127, 1895.
13. GREENBERG MS: *Handbook of Neurosurgery*. Lakeland Florida, Greenberg, 1997, pp 346-8.
14. GUTHKELCH AN: Hemangiomas involving the spinal epidural space. *J Neurol Neurosurg Psychiatry* 11:199-210, 1948.
15. HEALY M, HERZ DA, PEARLL: Spinal hemangiomas. *Neurosurgery* 13:689-91, 1983.
16. JUNGHANN S H: Über die Häufigkeit gutartiger Geschwulste in den Wirbelkörpern (Angiome, Lipome, Osteome). *Arch Klin Chir* 169:204-12, 1932.
17. LAM RL, ROULHAC GE, ERWIN HJ: Hemangioma of the spinal canal and pregnancy. *J Neurosurg* 8:668-71, 1951.
18. LAVI E, JAMIELSON D, GRANT M: Epidural hemangiomas during pregnancy. *J Neurol Neurosurg Psychiatry* 49:709-12, 1986.
19. LIU CL, YANG DJ: Paraplegia due to vertebral hemangioma during pregnancy. A case report. *Spine* 13:107-8, 1988.
20. MCALLISTER VA, KENDALL BE, BULL JWD: Symptomatic vertebral hemangiomas. *Brain* 98:71-80, 1975.
21. NELSON DA: Spinal cord compression due to vertebral angiomas during pregnancy. *Arch Neurol* 11:408-13, 1964.
22. NEWMAN MJD: Spinal angiomas with symptoms in pregnancy. *J Neurol Neurosurg Psychiatry* 21:38-41, 1958.

23. NEWQUIST RE, MAYFIELD FH: Spinal angioma presenting during pregnancy. J Neurosurg 17:541-5, 1960.
24. PERMAN E: On haemangiomas in the spinal column. Acta Chir Scand 61:91-105, 1926.
25. POUQVARIN N, BHOOPAT W: Symptomatic vertebral hemangiomas: Report of two cases. J Med Assoc Thai 74:363-8, 1991.
26. REDEKOP GJ, DEL MAESTRO RF: Vertebral hemangioma causing spinal cord compression during pregnancy. Surg Neurol 38:210-15, 1992.
27. SCHMIEDEK HH, SUNDARESAN N: Tumors of the Spine, Diagnosis and Clinical Management. Philadelphia, WB Saunders, 1990, pp 181-5.
28. SCHWARTZ DA, NAIR S, HERSHEY B, WINKELMAN AC, FINKELSTEIN SD: Vertebral arch hemangioma producing spinal cord compression in pregnancy-diagnosis by magnetic resonance imaging. Spine 14:888-90, 1989.
29. TEKKÖP IH, AÇIGÖZ B, SAGLAM S, ÖNOL B: Vertebral hemangioma symptomatic during pregnancy: Report of a case and review of the literature. Neurosurgery 32:302-6, 1993.
30. VIRCHOW R: Die Krankhaften Geschwulste. Berlin: A Hirschwald 3:306-496, 1863.

Original recebido em março de 2000

Aceito para publicação em agosto de 2000

Endereço para correspondência:

Rogério G. Damasceno

Rua Borges Lagoa, 836 – ap. 64

CEP 04038-001 – São Paulo, SP

E-mail: rogeriog@uol.com.br