Arq Bras Neurocir 19(1): 44-48, 2000

Hemangioma do seio cavernoso

Relato de caso

Jair Leopoldo Raso, Audrey Beatriz Santos Araujo

Biocor Instituto, Belo Horizonte, MG

RESUMO

Os autores relatam um caso de hemangioma do seio cavernoso, confundido inicialmente com meningeoma e considerado inoperável. São discutidos os aspectos que permitem o diagnóstico diferencial entre esses dois tumores por meio da tomografia computadorizada e da ressonância magnética, bem como os relacionados à abordagem cirúrgica das lesões no seio cavernoso.

PALAVRAS-CHAVE

Hemangioma. Meningeoma. Seio cavernoso.

ABSTRACT

Hemangioma of the cavernous sinus. Report of a case

The authors report a case of hemangioma of the cavernous sinus misdiagnosed as a meningioma and considered inoperable. The neuroimaging aspects of both tumors are discussed, as well as the surgical approach for cavernous sinus lesions.

KEYWORDS

Hemangioma. Meningioma. Cavernous sinus.

Introdução

As anomalias congênitas dos vasos sangüíneos são malformações vasculares que se assemelham a tumores, mas que, na realidade, representam erros não-neoplásicos no desenvolvimento e organização arquitetural dos tecidos[13]. Os hemangiomas cavernosos são malformações vasculares relativamente incomuns, que podem envolver qualquer parte do sistema nervoso central (SNC)[1]. As lesões intracranianas extracerebrais são ainda menos freqüentes[18]. Diversas localizações foram descritas, tais como na fossa craniana média, quiasma e nervos ópticos, osso temporal, órbita e seio cavernoso[3,6,7,11-16,18,20]. A maioria dos casos é diagnosticada da segunda à sexta década de vida[1,12].

Os hemangiomas cavernosos do seio cavernoso são hamartomas vasculares particularmente raros[18], representando 2% de todos os tumores do seio cavernoso[11]. São comumente confundidos pré-operatoriamente com os meningeomas devido às semelhanças apresentadas na tomografia e ressonância magnética[11,20]. Entretanto, alguns aspectos radiológicos ajudam na diferenciação pré-operatória entre esses dois tumores, o que é ideal para a programação da estratégia cirúrgica. O risco de sangramento excessivo durante a exérese desses hemangiomas é contrabalançado pela maior facilidade de dissecção de sua pseudocápsula, se comparados ao meningeoma. A ressecção completa é possível.

Apresentamos um caso ilustrativo, dando ênfase à distinção neurorradiológica entre meningeomas e hemangiomas do seio cavernoso.

Relato do caso

Uma senhora de 64 anos apresentou quadro iniciado por dor facial de caráter progressivo e crises convulsivas. Era hipertensa e portadora de hipotireoidismo e dislipidemia, e fazia uso de hidroclorotiazida, enalapril e tiroxina. Foi submetida à tomografia computadorizada e à ressonância magnética do encéfalo (Figuras 1 e 2). O diagnóstico de um meningeoma do seio cavernoso foi firmado e o tumor foi considerado inoperável. A paciente foi encaminhada para radioterapia. Aproximadamente um ano após o diagnóstico, ela veio para consulta queixando-se de depressão, piora da dor facial e paresia do VI nervo à esquerda. Foi submetida à

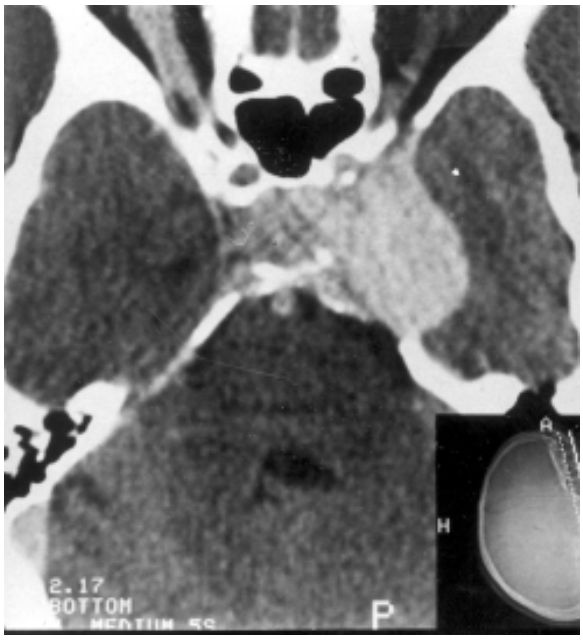

Figura 1 – Tomografia computadorizada após contraste endovenoso mostrando a lesão do seio cavernoso.

angiografia cerebral que revelou um *blush* tumoral. Foi indicado tratamento cirúrgico. Em 24/10/96, ela foi submetida à craniotomia frontotemporal, acrescida de osteotomia órbito-zigomática. Para controle proximal, a artéria carótida interna cervical foi exposta. Nesse sítio, a artéria exibia acentuados sinais de atero-esclerose. A abertura da cisterna silviana e das cisternas de base, aliada à osteotomia, permitiu a exposição completa da fossa média, sem necessidade de uso de retratores cerebrais. A região do seio cavernoso se encontrava abaulada e foi realizada uma abertura em cruz da dura-máter sobre o seio. Uma lesão vinhosa e sangrante foi sendo dissecada das estruturas ao seu redor e foi feita uma exérese radical. O VI nervo craniano atravessava a substância do tumor e sua preservação não foi conseguida. Todas as outras estruturas do seio cavernoso foram identificadas e preservadas. A hemorragia provocada pela dissecção e exérese do tumor foi controlada com cauterização bipolar e tamponamento com *surgicel*. Não houve necessidade de transfusão sangüínea. No pós-operatório imediato, a paciente acordou com déficit motor à direita e disfasia, além de oftalmoplegia completa à esquerda. A tomografia de controle pós-operatório mostrou ressecção da lesão (Figura 3). O exame anátomo-patológico confirmou o diagnóstico de hemangioma.

Apesar de apresentar melhora evidente e progressiva dos déficits neurológicos, a paciente sofreu sucessivas infecções pulmonares e faleceu, no 33º dia de pós-operatório, em conseqüência da insuficiência de múltiplos órgãos e funções.

Discussão

Os hemangiomas do seio cavernoso não devem ser confundidos com angiomas cavernosos ou hemangiomas intraneurais. Hemangiomas são malformações

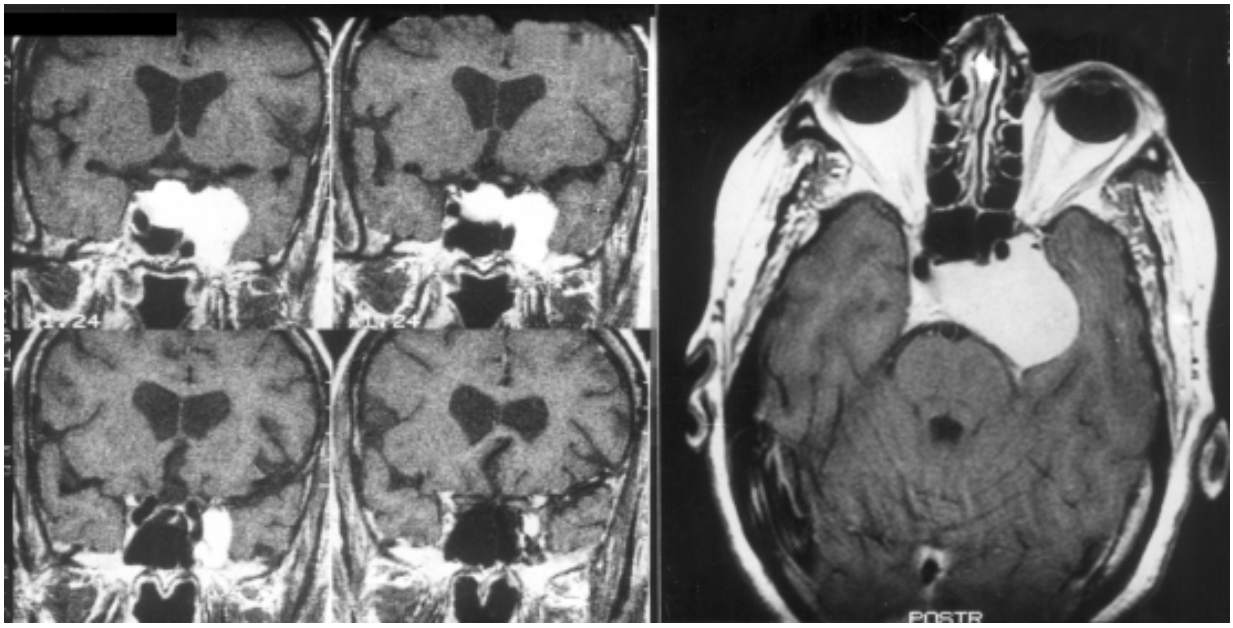

Figura 2 – Ressonância magnética após contraste endovenoso mostrando a lesão do seio cavernoso.

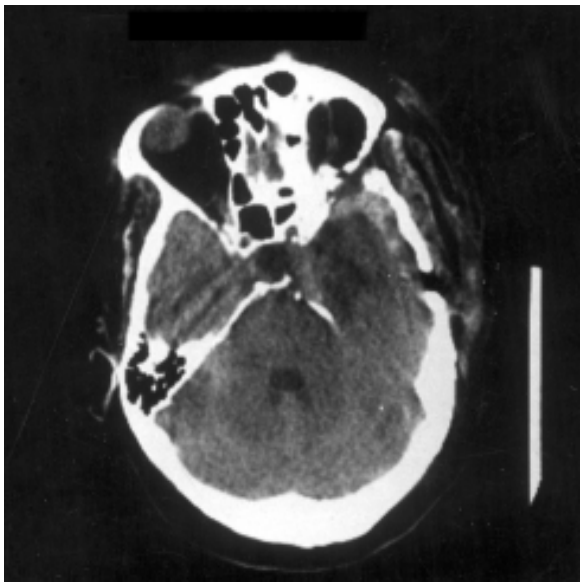

Figura 3 – Tomografia computadorizada pós-operatória evidenciando a exérese completa do hemangioma.

vasculares onde vasos sangüíneos anormais são arranjados entre si sem tecido neural normal entre eles[17]. Hemangiomas intraneurais nascem dentro da substância de nervos cranianos[6,13]. Angiomas cavernosos são malformações bem circunscritas, contendo canais cavernosos com várias áreas de hemorragias recentes e antigas.

Com o advento da ressonância magnética, mais e mais casos de angiomas cavernosos têm sido detectados. Embora questionado por Laws[9], hemangiomas do seio cavernoso são tumores raros, constituindo 2% de todos os tumores do seio cavernoso ou 3% quando considerados apenas os tumores benignos[14,18,19-21]. Há poucos relatos de hemangiomas cavernosos nessa localização. Dolenc[4], em uma série de 400 casos operados de tumores ou lesões vasculares do seio cavernoso, teve quatro pacientes com hemangioma. Parkinson[22] afirmou que não há hemangiomas nascendo nessa localização. Por outro lado, Linskey e Sekhar[10] sugeriam que esses hemangiomas nascem dentro do seio cavernoso e são irrigados diretamente da artéria carótida. À medida que crescem, recebem também irrigação da artéria meníngea média.

Quanto à sintomatologia e ao curso clínico, os hemangiomas do seio cavernoso não podem ser diferenciados de outros tumores benignos dessa região[8,18-20]. Os pacientes geralmente queixam-se de cefaléia e alterações visuais e apresentam sinais de comprometimento dos nervos cranianos relacionados ao seio cavernoso. Endocrinopatias, exoftalmo, neuralgia do trigêmeo e hemiparesias são sinais menos freqüentes.

Os hemangiomas, caracteristicamente, não se calcificam e provocam erosão óssea. Essas características permitem distingui-los dos meningeomas que, geralmente, provocam hiperostose[18,20].

A tomografia geralmente revela lesão isodensa que mostra intensa captação após a injeção de contraste endovenoso, padrão semelhante ao dos meningeomas[18,20]. Pode haver erosão óssea da sela túrcica ou do ápex orbitário[20], o que ajuda no diagnóstico diferencial com os meningeomas, que geralmente provocam hiperostose ou infiltração intra-orbital[18].

Na ressonância magnética, apresentam-se como tumor isointenso ou heperintenso em T1 e hiperintenso em T2. Caracteristicamente, a injeção de gadolínio aumenta significativamente a contrastação do tumor[18-20] (Figura 2).

A angiografia pode revelar um *blush* tumoral ou ser normal[9,20]. O tumor é irrigado principalmente pelos ramos intracavernosos da artéria carótida interna e também pela artéria meníngea média.

O diagnóstico pré-operatório de hemangioma pode ser suspeitado pelas características radiológicas descritas acima.

A ressecção cirúrgica é possível e deve ser tentada. Alguns autores advogam a craniotomia pterional simples para abordagem do seio cavernoso. Julgamos que técnicas de base do crânio, como a osteotomia orbitozigomática, permitem exposição ampla da região do seio cavernoso, diminuindo a necessidade de retração cerebral.

Hemangiomas no seio cavernoso provocam sangramento abundante durante a ressecção, sendo esta a principal causa apontada para ressecções incompletas. A retirada do tumor "em bloco" diminui a intensidade do sangramento e facilita a remoção total[4,10]. Entretanto, coloca em maior risco o nervo abducente que, por ser o único nervo intracavernoso, trafega dentro da substância do tumor. Os nervos cranianos III, IV e a primeira divisão do trigêmeo geralmente estão estirados sobre a superfície do tumor. Esses tumores têm pseudocápsula tal como os hemangiomas da órbita[12]. Pode estender-se medialmente para a sela túrcica, confundindo-se com tumor hipofisário e mesmo invadir o seio cavernoso contralateral. Anteriormente, pode invadir a órbita.

Com o crescimento, o tumor provoca erosão óssea e vai, gradualmente, envolvendo a artéria carótida. Na abordagem operatória desses tumores, deve ser obtido o controle proximal da artéria carótida interna, o que pode ser conseguido expondo-se tanto a porção petrosa

ou o segmento cervical dessa artéria. Optamos pela exposição da artéria carótida interna cervical. De um modo geral, a dissecção é mais fácil e, em caso de lesão da artéria ao nível de sua porção cavernosa, anastomose entre a artéria carótida cervical e um ramo da cerebral média, ou mesmo da carótida interna supraclinóidea pode ser realizada utilizando veia safena.

O teste de oclusão utilizando balão na artéria carótida é rotina para alguns autores na avaliação da circulação colateral[5,20]. Este não é um método isento de risco e tem sido substituído por métodos não-invasivos[2].

A radioterapia deve ser reservada apenas para os casos em que a exérese não for total ou naqueles casos em que as condições clínicas do paciente tornam a craniotomia excessivamente arriscada[20].

No caso em questão, a dissecção da artéria carótida cervical foi trabalhosa. A ateroesclerose do vaso era acentuada e sua manipulação pode ter sido causa de embolia.

Conclusão

Os hemangiomas do seio cavernoso podem ser distinguidos dos meningeomas no pré-operatório pela ressonância magnética, que mostra uma lesão iso ou hiperintensa em T1, hiperintensa em T2 e com acentuada contrastação do tumor após a injeção de gadolínio. Na tomografia computadorizada, há erosão óssea , em vez de hiperostose. A angiografia cerebral deve ser indicada para se identificar a irrigação da lesão e o grau de envolvimento do segmento intracavernoso da artéria carótida.

A embolização pode ser indicada com o objetivo de se diminuir o sangramento operatório.

A abordagem cirúrgica deve incluir controle proximal da artéria carótida no nível cervical ou petroso. A craniotomia pterional, com osteotomia órbito-zigomática, permite boa exposição da fossa média. A abertura ampla da cisterna silviana e das cisternas de base reduz ou abole a necessidade de retração cerebral. A ressecção em bloco deve ser tentada, desenvolvendo-se um plano entre a pseudocápsula tumoral e a dura-máter. Quando o tumor é muito grande, pode-se fazer uma descompressão interna seguida de dissecção circunferencial.

O nervo abducente atravessa a substância do tumor e sua lesão não é incomum.

Se a ressecção do tumor não for completa ou se o paciente estiver gravemente enfermo, radioterapia ou radiocirurgia deve ser considerada.

Referências

1. AHMADI J, MILLER CA, SEGAL HD, PARK S, ZEE C, BECKER RL: CT patterns in histopathologically complex cavernous hemangiomas. AJNR 6:389-93, 1985.
2. Al-MEFTY O: Comment on Linskey ME, Sekhar LN: Cavernous sinus hemangiomas: A series, a review and an hypothesis. Neurosurgery 30:101-8, 1992.
3. CURTIN HD, JENSON JF, BARNES L Jr, MAY M: “Ossifying” hemangiomas of the temporal bone: Evaluation with CT. Radiology 164:831-5, 1987.
4. DOLENC VV: Comment on Sepehrnia A, Tatagiba M, Brandis A, Samii M, Prawitz RH: Cavernous angioma of the cavernous sinus: Case report. Neurosurgery 27:151-5, 1990.
5. ERBA SM, HORTON JA, LATCHAW RE, YONAS H, SEKHAR L, SCHRAMM V, PENTHANY S: Balloon test oclusion of the internal carotid artery with stable xenon/CT cerebral blood flow imaging. AJNR 9:533-8, 1988.
6. FHELINGS MG, TUCKER WS: Cavernous hemangioma of Meckel’s cave: Case report. J Neurosurg 68:645-7, 1988.
7. HARPER DG, BUCK DR, EARLY DO: Visual loss from cavernous hemangiomas of the middle cranial fossa. Arch Neurol 39:252-4, 1982.
8. INOUE T, FUKUI M, MATSUSHIMA T, HASUO K, MATSUNAGA M: Neurinoma in the cavernous sinus: Report of two cases. Neurosurgery 27:986-90, 1990.
9. KAMRIN R, BUCHSBAUM HW: Large vascular malformations of the brain not visualized by serial angiography. Arch Neurol 13:413-20, 1965.
10. LAWS ER Jr: Comment on Sepehrnia A, Tatagiba M, Brandis A, Samii M, Prawitz RH: Cavernous angioma of the cavernous sinus. Case report. Neurosurgery 27:155, 1990.
11. LINSKEY ME, SEKHAR LN: Cavernous sinus hemangiomas: a series, a review and an hypothesis. Neurosurgery 30:101-8, 1992.
12. MAFEE MF, PUTTERMAN A, VALVASSORI GE, CAMPOS M, CAPEK V: Orbital space occupying lesions. Role of computed tomography and magnetic resonance imaging: An analysis of 145 cases. Radiol Clin North Am 25:529-59, 1987.
13. MANZ HJ, KLEIN LH, FERMAGLICH J, KATTAH J, LUESSENHOP AJ: Cavernous hemangioma of optic chiasm, optic nerves and right opptic tract. Virchows Arch [A] 383:225-231, 1979.
14. MATIAS-GUIU X, ALEJO M, SOLE T, FERRER I, NOBOA R, BARTUMEUS F: Cavernous angiomas of the cranial nerves: report of two cases. J Neurosurg 73:620-2, 1990.
15. MEYER FB, LOMBARDI D, SCHEITHAUER B, NICHOLS DA: Extra-axial cavernous hemangiomas involving the dural sinuses. J Neurosurg 73:187-92, 1990.
16. PASZTOR E, SZABO G, SLOWIK F, ZOLTAN J: Cavernous hemangioma of the base of the skull:

report of a case treated surgically. J Neurosurg 21:582-5, 1964.
17. RUBINSTEIN LJ: Tumors of the central nervous system. Washington DC, Armed Force Institute of Pathology, 1972.
18. SAWAMURA Y, DE TRIBOLET N: Cavernous hemangioma in the cavernous sinus: A case report. Neurosurgery 26:126-8, 1990.
19. SEKHAR LN: Comment on Sepehrnia A, Tatagiba M, Brandis A, Samii M, Prawitz RH: Cavernous angioma of the cavernous sinus: case report. Neurosurgery 27:151-5, 1990.
20. SEPEHRNIA A, TATAGIBA M, BRANDIS A, SAMII M, PRAWITZ RH: Cavernous angioma of the cavernous sinus: case report. Neurosurgery 27:151-5, 1990.
21. ROSENBLUN B, ROTHMAN AS, LANZIERI C, SOMG S: A cavernous sinus hemangioma: case report. J Neurosurg 65:716-8, 1986.
22. PARKINSON D, WEST M: Lesions of the cavernous plexus region. In: Youmans JR (ed): Neurological Surgery, NY, WB Saunders Company, 1989, pp 3351-70.

Original recebido em outubro de 1998
Aceito para publicação em junho de 1999

Endereço para correspondência:
Audrey Beatriz Santos Araujo
Av. Bernardo Vasconcelos, 2600 – ap. 304 – Bairro Ipiranga
CEP 31160-440 – Belo Horizonte, MG