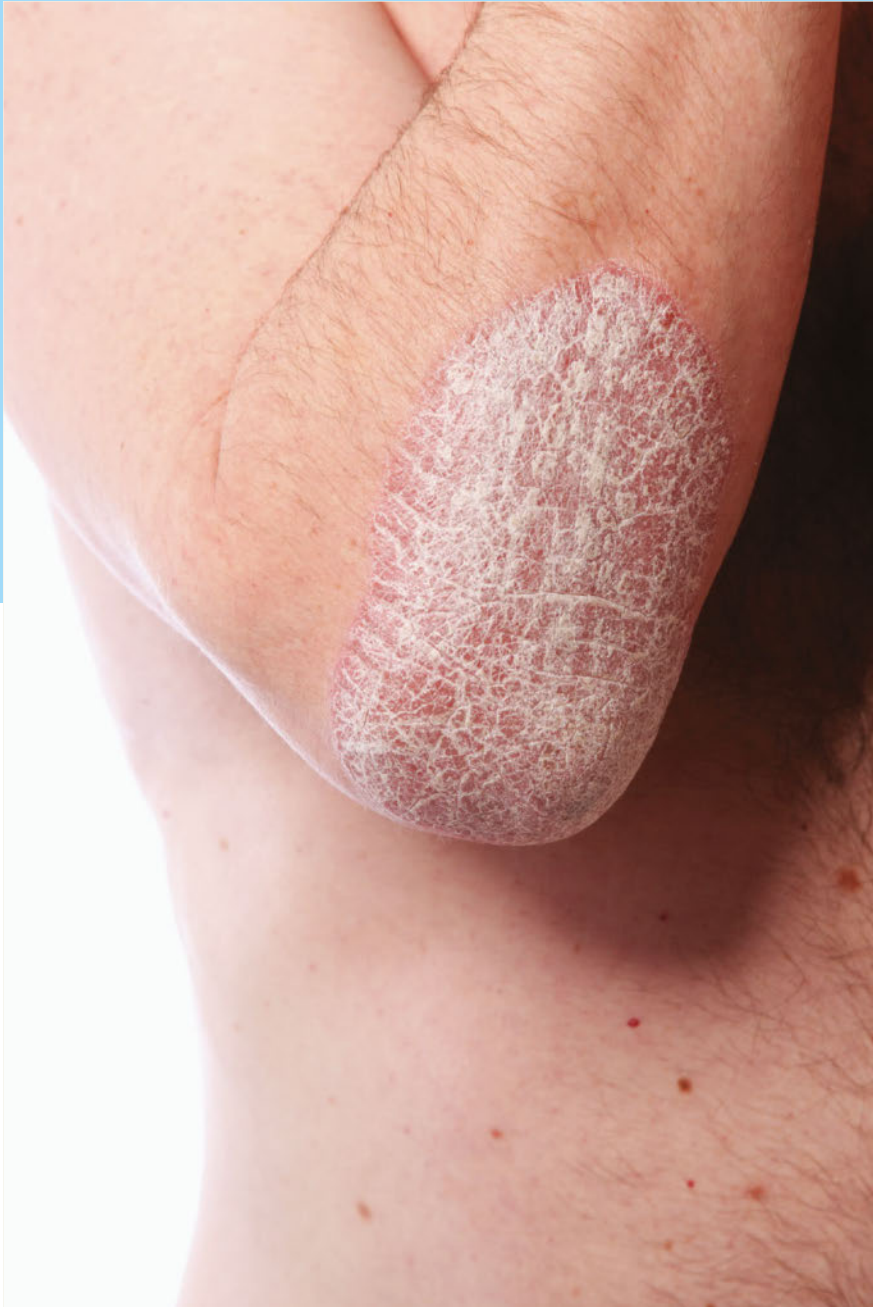

# Case Report

Nr. 17, 2017



## Ciclosporin bei Psoriasis

Neue Erfolge aus  
der Praxis

Dieses Dokument wurde zum persönlichen Gebrauch heruntergeladen. Vervielfältigung nur mit Zustimmung des Verlages.

**Case Report**

Heft 17, 9. Jahrgang, November 2017,  
ISSN 1611-7875

Dieser Case Report ist der Zeitschrift Aktuelle Dermatologie beigelegt. Diese Ausgabe des Case Report entstand mit freundlicher Unterstützung der Dexcel® Pharma GmbH, Alzenau.

**Herausgeber**

Prof. Dr. med. Rudolf E. Schopf  
Johannes Gutenberg-Universität  
Mainz Kör Universitätsmedizin  
Langenbeckstr. 1, 55131 Mainz  
E-Mail: rudolf.schopf@unimedizin-mainz.de

**Mitarbeiter**

Dr. med. Joanna Wegner  
Johannes Gutenberg-Universität  
Mainz Kör Universitätsmedizin  
Langenbeckstr. 1, 55131 Mainz  
E-Mail: joanna.wegner@unimedizin-mainz.de

**Für den Verlag**

Joachim Ortleb, Simone Reisdorf,  
Lisa Rosenbecker  
E-Mail: joachim.ortleb@thieme.de

**Vertrieb**

Malik Zighmi  
E-Mail: Malik.Zighmi@thieme.de

**Layout**

Fotosatz Buck, Kumhausen  
E-Mail: mail@fotosatzbuck.de

**Titelbild**

Fotolia - Farina3000

**Verlag**

Georg Thieme Verlag KG Stuttgart · New York  
Rüdigerstr. 14, 70469 Stuttgart  
Postfach 30 11 20, 70451 Stuttgart  
Tel. 07 11 / 89 31-0, Fax 07 11 / 89 31-2 98  
www.thieme.de

**Druck**

KLIEMO A.G. / S.A. / N.V.,  
Hütte 53, 4700 Eupen, Belgien

**Manuskripte**

Alle Manuskripte sind direkt an den Verlag zu senden. Grundsätzlich werden nur solche Manuskripte angenommen, die frei von Rechten Dritter sind. Für unaufgefordert eingesandte Manuskripte wird keine Haftung übernommen. Mit der Annahme des Manuskripts erwirbt der Verlag für die Dauer der gesetzlichen Schutzfrist (§ 64 UrHG) die ausschließliche Befugnis zur Wahrnehmung der Verwertungsrechte im Sinne der §§ 15 ff. des Urheberrechtsgesetzes, insbesondere auch das Recht der Übersetzung, der Vervielfältigung durch Fotokopie oder ähnliche Verfahren und der EDV-mäßigen Verwertung.

**Copyright**

Der Report und alle in ihm enthaltenen einzelnen Beiträge und Abbildungen sind für die Dauer des Urheberrechts geschützt. Jede Verwertung außerhalb der Grenzen des Urheberrechtsgesetzes ist ohne Zustimmung des Verlags unzulässig und strafbar. Das gilt insbesondere für Vervielfältigungen, Übersetzungen, Mikroverfilmungen und Einspeicherung und Verarbeitung in elektronischen Systemen.

**Fotokopien**

Fotokopien für den persönlichen und sonstigen Gebrauch dürfen nur von einzelnen Beiträgen oder Teilen davon als Einzelkopien hergestellt werden. Die Aufnahme des Reports in Lesezirkel ist nicht gestattet.

**Wichtiger Hinweis**

Wie jede Wissenschaft ist die Medizin ständigen Entwicklungen unterworfen. Forschung und klinische Erfahrung erweitern unsere Erkenntnisse, insbesondere was Behandlung und medikamentöse Therapie anbelangt. Soweit in diesem Heft eine Dosierung oder eine Applikation erwähnt wird, darf der Leser zwar darauf vertrauen, dass Autoren, Herausgeber und Verlag große Sorgfalt darauf verwandt haben, dass diese Angabe dem Wissensstand bei Fertigstellung des Reports entspricht.

Für Angaben über Dosierungsanweisungen und Applikationsformen kann vom Verlag jedoch keine Gewähr übernommen werden. Jeder Benutzer ist angehalten, durch sorgfältige Prüfung der Beipackzettel der verwendeten Präparate und gegebenenfalls nach Konsultation eines Spezialisten festzustellen, ob die dort gegebene Empfehlung für Dosierungen oder die Beachtung von Kontraindikationen gegenüber der Angabe in diesem Report abweicht. Eine solche Prüfung ist besonders wichtig bei selten verwendeten Präparaten oder solchen, die neu auf den Markt gebracht wurden. Jede Dosierung oder Applikation erfolgt auf eigene Gefahr des Benutzers. Autoren und Verlag appellieren an jeden Benutzer, ihm etwa auffallende Ungenauigkeiten dem Verlag mitzuteilen.


**Gebrauchsnamen**

Die Wiedergabe von Gebrauchsnamen, Handelsnamen, Warenbezeichnungen und dgl. in diesem Report berechtigt nicht zu der Annahme, dass solche Namen ohne Weiteres von jedermann benutzt werden dürfen; oft handelt es sich um gesetzlich geschützte eingetragene Warenzeichen, auch wenn sie nicht als solche gekennzeichnet sind.

# Case Report

17/2017

2	Impressum	6	<b>Fall 2</b>
3	Editorial	8	<b>Fall 3</b>
4	<b>Fall 1</b>	10	<b>Fall 4</b>



Prof. Dr. med.  
Rudolf E. Schopf,  
Mainz

## Ciclosporin bei Psoriasis

Ciclosporin gilt als der Goldstandard der Psoriasis-therapie. Die erfolgreiche Therapie überrascht, ja fasziniert immer wieder jeden Arzt, der einen Patienten damit behandelt. Bei Einnahme der Kapseln bemerkt der Patient innerhalb der ersten 3–5 Tage, dass die Psoriasis-herde zurückgehen. Die Standarddosis von ca. 3 mg/kg Körpergewicht genügt in den meisten Fällen, um innerhalb von 8–10 Wochen das Befinden des Patienten dramatisch zu bessern und bis zur praktischen Abheilung zu bringen. Wählt man eine etwas höhere Anfangsdosis von 4 mg/kg Körpergewicht, so wirkt es sogar noch schneller.

Sonderformen wie die Psoriasis pustulosa palmoplantaris sprechen auf Ciclosporin (z. B. Deximune®) wie auf kein zweites Mittel an, auch in der niedrig dosierten Langzeitbehandlung mit 50–150 mg/d. Neben der vorteilhaften Wirkung an der Haut bessert Ciclosporin auch die Psoriasis-Arthritis (PsA), wie wir in einer Studie über 24 Monate zeigen konnten [1]. Bekanntlich leiden mind. 30 % der Psoriasis-patienten auch an PsA.

Eine wichtige Frage betrifft die Therapiedauer. Frühere Untersuchungen haben dazu geführt, dass die Anwendung von Ciclosporin wegen Nephrotoxizität auf 2 Jahre begrenzt werden sollte. Die ist grundsätzlich richtig. Was jedoch, wenn ein Patient unter Ciclosporin frei von Psoriasis ist und 2 Jahre lang behandelt worden ist? Soll man dann die Therapie absetzen oder umstellen? In solchen Fällen hilft der Kreatininwert: Ist er normal geblieben, kann durchaus quartalsweise weiter behandelt werden.

Klassischerweise hat man Psoriasis bis zum Schwinden der Hautläsionen behandelt und dann die Therapie beendet. Eigene Untersuchungen zeigen jedoch, dass die Krankheit dann quasi spiegelbildlich wieder zurückkehrt, das heißt, nach 8–12 Wochen ist mit dem Rezidiv zu rechnen. Dem Patienten nützt eher eine Dauertherapie mit halber Dosis, oft auch nur 100 mg/d oder weniger, worunter kaum Nebenwirkungen auftreten. Wer Ciclosporin dennoch als pures Toxin bezeichnet, dem sei die Aussage von Montaigne nahegelegt der gesagt hat: „Man ist von nichts mehr überzeugt als von dem, was man nicht kennt.“

Von der Therapie mit Ciclosporin geht ein großer Nutzen gegen die Psoriasis aus, welche nach Befragungen für die betroffenen Patienten zu den schlimmsten gesundheitlichen Ereignissen zählt. Die Patienten danken dem Arzt sehr diese erfolgreiche Behandlung und bleiben ihm meistens über viele Jahre hin treu.

### Literatur

- [1] Mahrle G et al. Br J Dermatol 1996; 135: 752–757

## Fall 1

### Schmerzhafte Psoriasis pustulosa palmoplantaris

#### ZUSAMMENFASSUNG

Eine 52-jährige Patientin mit seit 6 Jahren bestehender Psoriasis pustulosa palmoplantaris klagte über unverändert belastende, z. T. kürzlich noch aggravierte Hautläsionen, verbunden mit Schmerz. Diese führten zu einer starken Einschränkung der Lebensqualität

einschließlich der körperlichen Beweglichkeit. Trotz einer vorbestehenden (erfolgreich behandelten) Hypertonie setzten wir Ciclosporin an. Nach wenigen Wochen erzielten wir eine deutliche Verbesserung des Hautbefundes ohne einen störenden Einfluss auf den Blutdruck.

Die Familienanamnese der Patientin war positiv: Sowohl der Vater als auch die Mutter der Patientin waren betroffen. Seit 2008 litt auch die Patientin selbst von Psoriasis pustulosa auf den Handflächen und Fußsohlen (► **Abb. 1** und **3**). Die schmerzhaften Hautläsionen hinderten sie, ihren alltäglichen Angelegenheiten nachzugehen, sie konnte ihren Haushalt nicht mehr wie gewohnt versorgen. Durch die Pusteln an den Sohlen war auch ihr Gehvermögen stark eingeschränkt.

Die Patientin war normalgewichtig im oberen Grenzbereich (1,57 m groß und 61 kg schwer, Body Mass Index/BMI = 24,7 kg/m<sup>2</sup>). Einige Jahre zuvor war bei ihr eine arterielle Hypertonie diagnostiziert worden. Von ihrem Hausarzt wurde sie deshalb mit dem Angiotensin-Rezeptorblocker Candesartan behandelt, unter welchem der Blutdruck normwertig eingestellt war.

Wegen ihrer starken und belastenden psoriatischen Beschwerden benötigte die Patientin eine Umstellung auf eine effektive Therapie, deren Wirkung rasch einsetzt. Im April 2014 verordneten wir ihr die Einnahme von 2 × tgl. 100 mg Ciclosporin. Bei ihrem Körpergewicht von 61 kg entsprach dies einer Dosis von 3,3 mg/kg Körpergewicht (KG), welche in dem empfohlenen Bereich von 2,5–5,0 mg/kg/KG/d für die gewichtsadaptierte Verordnung von Ciclosporin liegt.

#### Voruntersuchung: Laborwerte unauffällig

Vor Beginn der Ciclosporin-Therapie hatten wir gezielt nach Zeichen von Entzündung (C-reaktives Protein/CRP und Leukozyten) oder ruhenden Infektionskrankheiten (Hepatitis und HIV) gesucht; alle Untersuchungen blieben jedoch ohne Befund. Schwere Infekte oder Malignome wurden mittels Röntgen-Thoraxuntersuchung ausgeschlossen.

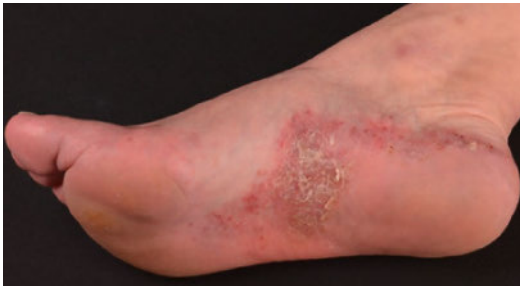Außerdem wurden vor Therapiebeginn die Elektrolyte, Leber- und Nierenparameter gemessen. Das Blutbild (einschließlich Differenzialblutbild), der Langzeitblutzuckerwert HbA<sub>1c</sub>, die Blutfette sowie die Laktatdehydrogenase (LDH), Autoantikörper (ANA und ENA) wurden ebenfalls untersucht.

#### Hände und Füße unter Therapie deutlich gebessert

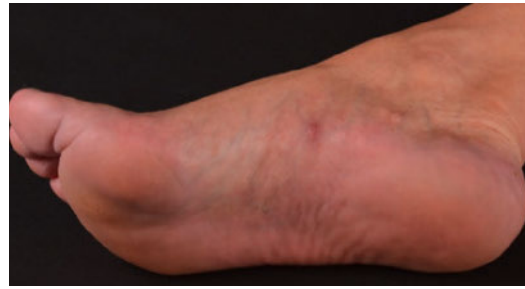Der Therapieerfolg stellte sich unter Ciclosporin rasch ein: Bereits nach 3 Monaten war die Patientin vollständig hauterscheinungsfrei (► **Abb. 2** und **4**). Sie beschrieb eine deutliche Verbesserung ihrer Lebensqualität, welche neben dem gesunden Hautbild v. a. auf das Abklingen der Schmerzen zurückzuführen war: Beim Gehen, auch bei der Hausarbeit, war sie nunmehr praktisch beschwerdefrei und fühlte sich nicht mehr eingeschränkt. Sie konnte ihre gewohnten Arbeiten erledigen und Besuche und Freizeitaktivitäten genießen. Die Dosis wurde zu diesem Zeitpunkt auf 2 × tgl. 75 mg reduziert.

#### Blutdruck blieb unter Kontrolle

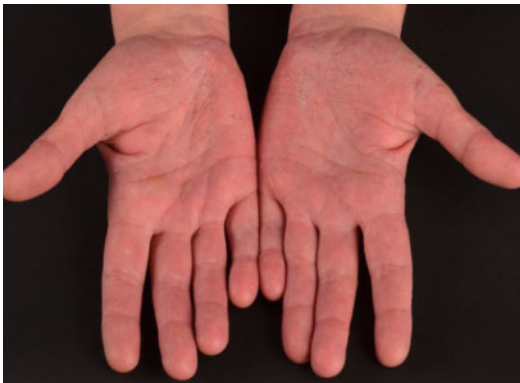Der Blutdruck und die wichtigsten Laborwerte der Patientin wurden regelmäßig kontrolliert und gaben keinen Anlass zur Sorge. So blieb der Blutdruck unter der fortgesetzten Candesartan-Behandlung durchgehend normwertig, er erhöhte sich unter Ciclosporin nicht. Die Laborparameter blieben ebenfalls unauffällig. Auch sonst verträgt die Patientin die Therapie problemlos, und der Effekt blieb über die Zeit stabil.



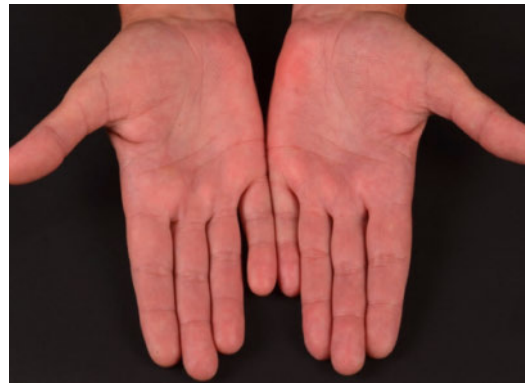► **Abb. 1** Psoriasis pustulosa palmoplantaris bei einer 52-jährigen Patientin vor Therapie (plantar rechts).



► **Abb. 2** Befund 3 Monate nach Therapiebeginn mit Ciclosporin (plantar rechts).



► **Abb. 3** Psoriasis pustulosa palmoplantaris bei einer 52-jährigen Patientin vor Therapie (palmar bds.).



► **Abb. 4** Befund 3 Monate nach Therapiebeginn mit Ciclosporin (palmar bds.).

## Fazit für die Praxis

Ciclosporin erwies sich bei einer Patientin mit schmerzhafter Psoriasis pustulosa palmoplantaris als wirksam und sicher. Die vorbestehende Hypertonie blieb im normwertigen Bereich. Ein erfolgreich behandelter Bluthochdruck ist kein Ausschlussgrund für die immunmodulatorische Therapie mit Ciclosporin.

### Literatur

[1] <http://www.awmf.org/leitlinien/detail/ll/013-001.html>

### Über den Autor



**Dr. med. Joanna Wegner**  
Hautklinik  
der Universitätsmedizin Mainz  
Johannes Gutenberg-Universität Mainz

### ZUSATZINFORMATION

Psoriasis pustulosa palmoplantaris wird laut der deutschen „Leitlinie zur Therapie der Psoriasis vulgaris“ von 2011 zur Gruppe der akropustulösen Psoriasisformen gerechnet: An Handfläche, Fingern, Fußsohlen und Zehen können neben den klassischen scharf begrenzten schuppenden roten Plaques der Psoriasis vulgaris auch kleine, trübe Pusteln im Sinne einer Psoriasis pustulosa auftreten. Obwohl diese Pusteln reich an neutrophilen Granulozyten sind, sind sie nicht infektiös. Die Leitlinie weist darauf hin, dass eine Psoriasis palmoplantaris manchmal auch unter Therapie mit Inhibitoren von Tumornekrosefaktor alpha entstehen kann [1].



## Fall 2

### Älterer Patient mit akraler Psoriasis sowie Psoriasis-Arthritis

#### ZUSAMMENFASSUNG

Ein 61-jähriger Patient litt bereits seit längerem an Psoriasis vulgaris, die sich vornehmlich an den Akren zeigte, sowie seit einigen Jahren auch an Psoriasis-Arthritis (PsA). Seit einem Jahr fanden sich zunehmend erythematot-squamöse Hautläsionen im Fingerbereich,

wobei auch Pustelbildung zu beobachten war. Dazu kamen Schmerzen und Schwellungen in den Fingergelenken. Nachdem Lokaltherapien der Haut sowie nicht-steroidale Antirheumatika gegen die Schmerzen gleichermaßen wirkungslos waren, setzten wir Ciclosporin ein – mit gutem Effekt.

Die Lokalisation der Hautläsionen an den Händen mit Pusteln, Schuppen, Krusten und Eiterbildung im sichtbaren Bereich belastete den Patienten schwer. Zudem war er durch die Läsionen per se und durch die begleitenden Schmerzen und Schwellungen in den Fingergelenken stark eingeschränkt in seinen Alltagsfertigkeiten. Lediglich der 3. und 5. Finger links waren von der Symptomatik nicht betroffen (► **Abb. 5**).

Der leitliniengerechte Einsatz topischer Therapien führte nicht zum gewünschten Erfolg, und auch die verordneten nichtsteroidalen Antirheumatika (NSAR)

blieben wirkungslos; der Patient klagte weiterhin über starke Schmerzen.

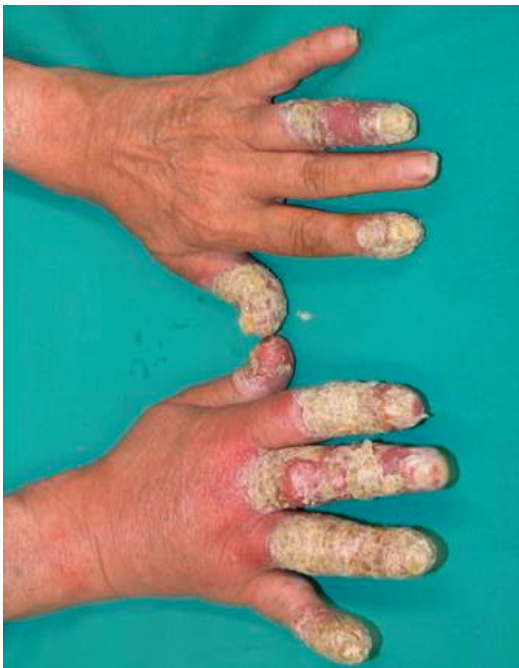#### Psoriasis pustulosa und Schmerz gleichermaßen gelindert

Daraufhin verordneten wir eine systemische Therapie mit 2 × tgl. je 125 mg Ciclosporin, das entsprach bei dem 80 kg schweren Mann einer Dosis von etwa 3,1 mg/kg/d. Bei der nächsten Konsultation 6 Wochen später waren die Beschwerden deutlich gebessert: Schuppen, Krusten und Eiter an den Akren waren nicht mehr nachweisbar, lediglich eine livide Restverfärbung kennzeichnete noch die ursprünglich befallenen Bereiche (► **Abb. 6**).

Auch die Psoriasis-Arthritis mit schmerzhaft-geschwollenen Fingergelenken war nachhaltig gelindert; der Patient berichtete über eine verbesserte Alltagsfunktionalität. Die Therapie wurde mit einer reduzierten Dosis von 2 × tgl. 100 mg fortgeführt, also mit 2,5 mg/kg Körpergewicht. Nach weiteren 6 Wochen konnte die Gabe von Ciclosporin beendet werden. Das Monitoring von Blutdruck und Serumkreatinin zeigte keine Auffälligkeiten.

#### Wirksam auch bei schwerer Ausprägung der Krankheit

Dies war ein besonders schwerer Fall der akralen Psoriasis, der mit Eiter- und Pustelbildung auch Aspekte einer Acrodermatitis continua suppurativa (synonym: Hallopeau-Leredde-Syndrom, „Eiterflechte“) aufwies. Mit oralem Ciclosporin ließ sich jedoch ein beachtlicher und rascher Behandlungserfolg erzielen, nicht nur hinsichtlich der Gelenksymptomatik infolge PsA, sondern



► **Abb. 5** 61-jähriger Patient mit Psoriasis pustulosa und PsA vor Therapiebeginn.

interessanterweise auch hinsichtlich der Psoriasis pustulosa.

Eine andere Therapieoption wäre die Gabe von Retinoiden gewesen; die Erfahrung zeigt jedoch, dass deren Wirkung bei einem so schwer verlaufenden Krankheitsbild oftmals unzureichend ist. Wir nahmen deshalb Abstand von einer Therapie mit Retinoiden.

## Fazit für die Praxis

Bei Formen der pustulösen Psoriasis, assoziiert mit Psoriasis-Arthritis, ist Ciclosporin als eine hochwirksame Therapie der ersten Wahl anzusehen.

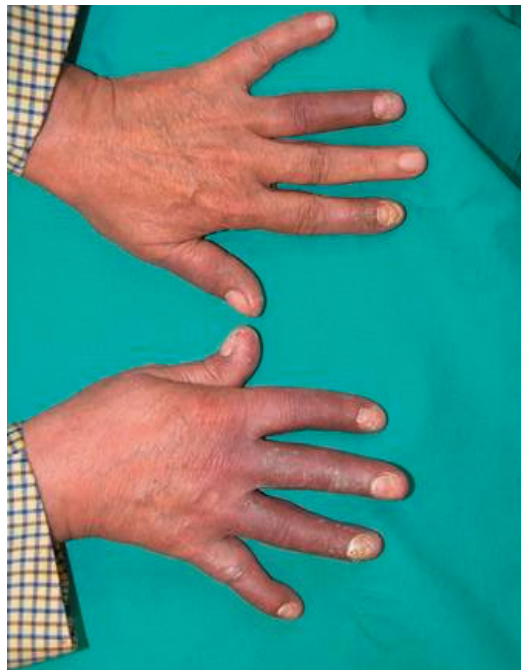### Literatur

- [1] Bedi TR, Indian J. Dermatol Venereol Leprol 1995; 61: 202–205
- [2] Pariser D et al. J Dermatol Treat 2015; 1–8
- [3] Reich K et al. Br J Dermatol 2009; 160: 1040–1047
- [4] Tang MM et al. Int J Dermatol 2013; 52: 314–322
- [5] Radtke MA et al. JEADV 2009; 23: 683–691

### Über den Autor



**Prof. Dr. med. Rudolf E. Schopf**  
Hautklinik  
der Universitätsmedizin Mainz  
Johannes Gutenberg-Universität Mainz



► **Abb. 6** 61-jähriger Patient mit Psoriasis pustulosa und PsA nach 6-wöchiger Therapie mit Ciclosporin.

### ZUSATZINFORMATION

#### Psoriasis-Arthritis

Eine entzündliche Arthritis im Zusammenhang mit der Schuppenflechte (Psoriasis-Arthritis, PsA) tritt nach Literaturangaben bei 1,3–34,7% der Psoriasispatienten auf. Zwei große deutsche Studien aus der dermatologischen Praxis in den Jahren 2005 und 2007 zeigten eine Prävalenz der PsA von 20,6 bzw. 19,6%.

Neben schmerzhaften und geschwollenen Gelenken können bei PsA auch eine Enthesitis (Entzündung der Sehnenansätze) oder eine Arthritis in den Fingern und Daktylitis (starke Schwellung der Finger oder Zehen, sogenannte „Wurstfinger“) auftreten. PsA ist häufiger mit Schmerzen und verminderter körperlicher Fitness assoziiert [1–5].

## Fall 3

### Nagelpsoriasis und Enthesitis bei einem Berufstätigen

#### ZUSAMMENFASSUNG

Im Alter von 28 Jahren war bei dem Patienten eine Psoriasis diagnostiziert worden, die schwerpunktmäßig die Nägel betraf. Eine Verschlechterung der Nagelpsoriasis sowie Schmerzen an der Achillessehne erforderten bei dem berufstätigen Mann im Alter von

44 Jahren eine Therapieintensivierung. Nach Ausschluss einer Nagelmykose wurde er mit Ciclosporin behandelt. Die baldige Abheilung seiner Nagelläsionen brachte ihm Erleichterung im Privatleben und im Berufsalltag.

Der 44-jährige Dreher war hinsichtlich der Familienanamnese vorbelastet: Seine Brüder und seine Schwester litten ebenfalls an Psoriasis. Er selbst wurde 1999 mit Psoriasis diagnostiziert und seither vorrangig mit Kortisonpräparaten lokal behandelt. Die Symptome an den Nägeln konnten damit jedoch nicht dauerhaft unter Kontrolle gebracht werden.

Der offen sichtbare Nagelbefall (► **Abb. 7**) bereitete ihm zunehmend Schwierigkeiten, da er beruflich regelmäßig in Kontakt mit anderen Menschen kommt. Er litt unter dem Eindruck, dass Kollegen und Kunden ihm „ständig auf die Nägel schauen“. Den Freizeitsport (Schwimmen und Joggen) hatte er aufgegeben, und selbst im häuslichen Umfeld wurde der Familienvater zunehmend unsicher. Seine psychische Belastung war hoch.

#### Diagnostische Abklärung zeigt: Nagelpsoriasis, aber keine Nagelmykose

Der Patient war adipös (Größe 1,83 m, Gewicht 106 kg; BMI = 32 kg/m<sup>2</sup>), hatte dabei aber einen normwertigen Blutdruck von 120/80 mmHg. Nach einer Thyreoidektomie bei Knotenstruma erhielt er eine Dauermedikation mit L-Thyroxin.

Eine Nagelmykose wurde durch mykologische Untersuchung ausgeschlossen. Somit war die Psoriasis per se der Grund für die Nagelläsionen und die Eindämmung der Psoriasis das vorrangige dermatologische Therapieziel. Eine Nagelpsoriasis spricht i. d. R. besser auf systemische Therapien an, weniger gut auf topische Therapien, deshalb wählten wir Ciclosporin.

Vor Intensivierung der antipsoriatischen Therapie wurde ein Röntgen-Thoraxbild angefertigt, um okkul-

te Lungeninfektionen und Malignome auszuschließen. Im Rahmen unserer Routine wurden die Laborparameter überprüft, dazu gehören Elektrolyte, Nieren- und Leberwerte, Blutbild mit Differenzialblutbild, HbA<sub>1c</sub>, LDH, Lipidwerte, Hepatitis- und HIV-Serologie sowie ANA und ENA. Es wurden keine auffälligen Befunde verzeichnet. Per Ultraschalluntersuchung wurde der Verdacht auf Tendinitis achillea untersucht und bestätigt.

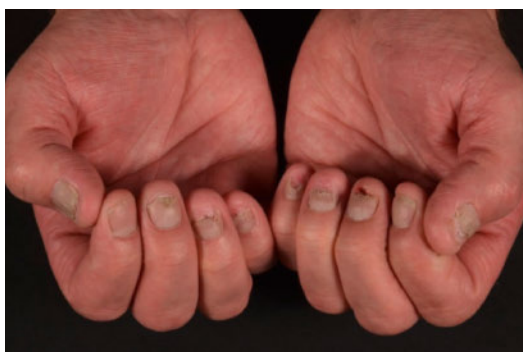#### Gesund nachgewachsen

Im Oktober 2015 begannen wir mit der Ciclosporin-Behandlung. Der Patient benötigte eine Dosis von 2 × tgl. 150 mg Ciclosporin, also 2,8 mg/kg/KG. Sein Blutdruck und die wichtigsten Laborparameter wurden unter der Therapie regelmäßig gemessen.

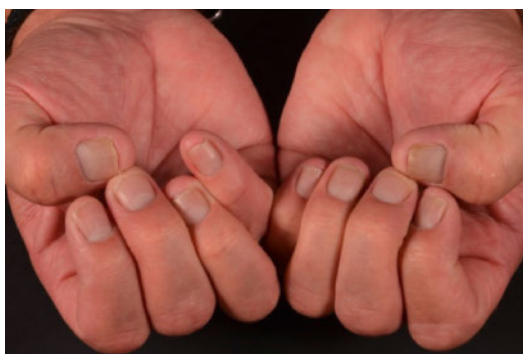
Der Nagelbefund besserte sich unter Ciclosporin relativ rasch (► **Abb. 8** und **9**). Bereits nach 12 Wochen konnte das Therapiemanagement gelockert werden, der Patient erhielt nur noch an 5 Tagen pro Woche Ciclosporin, Mittwoch und Sonntag blieben therapiefrei. Dies entsprach einer Dosis von 2 mg/kg/KG.

Nach insges. 12 Monaten Ciclosporin-Behandlung konnten wir die Dosis auf 2 × tgl. 75 mg halbieren; die Behandlung erfolgte weiterhin an 5 Tagen pro Woche. Damit betrug die Ciclosporindosis nur noch 1 mg/kg Körpergewicht. Der Zustand der Nägel blieb auch unter dieser vergleichsweise niedrigen Ciclosporindosis stabil; sie wuchsen gesund nach. Der Patient trägt die Behandlung weiterhin gut und zeigt keine Auffälligkeiten hinsichtlich des Blutdrucks oder im Labormonitoring. Auch die Kreatininwerte blieben ohne Befund.

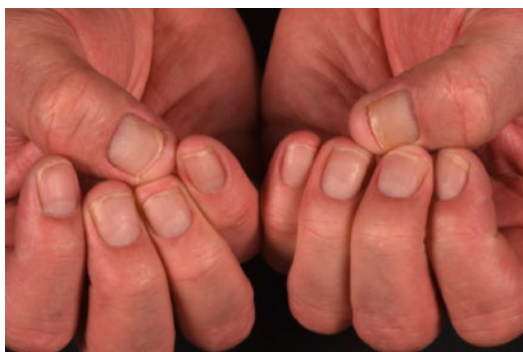




► **Abb. 7** Nagelbefund des Patienten am Beispiel der Fingernägel. Ausgangsbefund, Oktober 2015.



► **Abb. 8** Nagelbefund des Patienten am Beispiel der Fingernägel. Stand Juli 2016.



► **Abb. 9** Nagelbefund des Patienten am Beispiel der Fingernägel. Stand März 2017.

Sowohl im Berufs- als auch im Privatleben profitierte der Patient von einer deutlich reduzierten Stressbelastung. Er treibt nun wieder regelmäßig Sport (hatte keine Schmerzen in der Achillessehne mehr), genießt die Freizeitaktivitäten mit seiner Familie und hat zu seiner früheren Selbstsicherheit zurückgefunden.

## ZUSATZINFORMATION

### Nagelpsoriasis

Die Prävalenz der Nagelpsoriasis wird in der Fachliteratur sehr uneinheitlich angegeben; sie wird bspw. auf 4,2% oder aber im Extremfall auch auf 69% aller Psoriasispatienten geschätzt. Manifestationsort sind Finger- und/oder Zehennägel. Nagelpsoriasis kann gemeinsam mit dem Hautbefall oder allein auftreten. Sie kann das erste, manchmal auch das einzige Symptom der Psoriasis sein.

„Nagelpsoriasis ist nicht nur ein ästhetisches Problem“, wird im Globalen Bericht zur Schuppenflechte (Global Report on Psoriasis) der Weltgesundheitsorganisation 2016 betont. Vielmehr könne sie auch zu Funktionseinschränkungen der Hände und zum Verlust von Nägeln führen.

Patienten mit Nagelpsoriasis erleiden gehäuft zusätzlich auch Pilz- oder Bakterieninfektionen der Nägel (4,6–30% der Patienten mit Nagelpsoriasis). Ihre Psoriasis-erkrankung ist im Durchschnitt schwerer, sie sind häufiger arbeitsunfähig und haben eine geringere Lebensqualität als Psoriasispatienten ohne Nagelbefall.

Um das Ausmaß der Nagelpsoriasis zu objektivieren, wurde ein eigener Score entwickelt, der Nail Psoriasis Severity Index (NAPSI). Jeder Finger- und Zehennagel wird hier zur Beurteilung in 4 Quadranten eingeteilt und für jeden Quadranten ein möglicher Befall von Nagelbett und Nagelmatrix mit je einem Punkt bewertet. Somit können sich für jeden einzelnen Nagel von 0 Punkte (kein Befall) bis 8 Punkte (maximaler Befall) aufsummieren [1–6].

## Fazit für die Praxis

Die Nagelpsoriasis gehört zu den besonders belastenden Manifestationen der Schuppenflechte. Ciclosporin bietet auch hier eine effektive Therapieoption; der Erfolg stellt sich vergleichsweise rasch ein.

## Literatur

- [1] Reich K et al. Br J Dermatol 2009; 160: 1040–1047
- [2] Alshami MA. JEADV 2010; 24: 14
- [3] Falodun OA. JEADV 2013; 27
- [4] Natarajan V et al. Indian J Dermatol Venereol Leprol 2010; 76: 723
- [5] Augustin M et al. Br J Dermatol 2010; 163: 580–585
- [6] Hautklinik der Universitätsmedizin der Johannes Gutenberg-Universität Mainz

## Über den Autor



**Dr. med. Joanna Wegner**

Hautklinik  
der Universitätsmedizin Mainz  
Johannes Gutenberg-Universität Mainz

## Fall 4

### Kind mit akut einsetzender Psoriasis vulgaris nach Atemwegsinfektion

#### ZUSAMMENFASSUNG

Wenn topische Therapien nicht den gewünschten Erfolg bringen, kann auch bei Kindern und Jugendlichen eine systemische Behandlung der Psoriasis notwendig werden. Bei der hier vorgestellten

7-jährigen Patientin zeigte eine 5-wöchige Therapie mit Ciclosporin bei einer spontan einsetzenden infektionsgetriggerten Psoriasis vulgaris einen raschen Behandlungserfolg. Die Therapie wurde gut toleriert, Blutdruck und Nierenfunktion blieben unbeeinflusst.

Nach einer fieberhaften Infektionserkrankung der oberen Atemwege trat bei der Patientin eine exanthemartige Psoriasis vulgaris auf; die Beschwerden blieben über 8 Wochen konstant (► **Abb. 10** und **11**, jeweils links). Die Familienanamnese war positiv: Der Vater des Kindes litt ebenfalls an Psoriasis.

Die zunächst eingeleitete topische Therapie mit Calcipotriol sowie mit lokal applizierbaren Kortikosteroiden blieb ohne Erfolg. Unsere Empfehlung einer Fototherapie (selektive UVB-Bestrahlung mit 311 nm) ließ sich nicht umsetzen, da die Familie des Mädchens im ländlichen Raum weitab von unserem Therapiezentrum lebte.

#### Vollständige Heilung unter Ciclosporin

Der jungen Patientin wurde eine Zusatztherapie mit Ciclosporin 2 × tgl. 50 mg verordnet. Bei einem Körpergewicht des Mädchens von 30 kg entspricht dies einer Dosis von 3,3 mg/kg/KG/d. Die Patientin wurde 5 Wochen später wieder einbestellt.

Bereits bei diesem ersten Kontrolltermin war die Hautsymptomatik vollständig abgeheilt (► **Abb. 10** und **11**, jeweils rechts). Die Therapie wurde gut vertragen, unerwünschte Wirkungen wurden weder von der Patientin selbst noch von ihren Eltern beobachtet.

Die vor Therapiebeginn sowie nach Therapieende (nach insges. 7 Wochen) durchgeführten Laborkontrollen zeigten keine unerwünschten Effekte auf die Nierenfunktionsparameter. Auch der Blutdruck der Patientin blieb unbeeinflusst. Nach einer so kurzen Therapie waren Veränderungen dieser Parameter auch nicht zu erwarten, ein Monitoring ist aber dennoch immer geboten.

#### Kosteneffektive Therapie

Es ist ungewöhnlich, pädiatrische Psoriasispatienten mit Ciclosporin zu behandeln. Dennoch gibt es Fälle wie den hier beschriebenen, in denen eine topische Therapie keine ausreichende Linderung bringt.

In solchen Fällen ist eine Systemtherapie zu erwägen. Auch vor dem Hintergrund der Kosteneffektivität bietet es sich an, zunächst eine Systemtherapie mit Ciclosporin zu beginnen und eventuelle Biologikatherapien als Reserveoptionen zu behalten.

Bleibt die Therapie mit Ciclosporin – wie in diesem Fall – auf wenige Wochen beschränkt, so sind unerwünsch-

#### ZUSATZINFORMATION

##### Psoriasis bei Kindern und Jugendlichen

Zur Inzidenz und Prävalenz von Psoriasis bei Kindern gibt es bislang nur wenige Studien mit sehr variablen Angaben. Die Zahlen reichen bis hin zu einer Lebenszeitprävalenz von 1,4% bei Kindern und Jugendlichen von 1–17 Jahren in Deutschland. Die größte Studie zum Vorkommen der Psoriasis bei Kindern stammt ebenfalls aus Deutschland. Die Daten von 1,3 Millionen Krankenversicherten zeigten hier allerdings „nur“ eine Prävalenz von 0,4%, die jedoch mit dem Lebensalter linear anstieg.

Bestimmte Formen der Schuppenflechte wie die Psoriasis guttata (tropfenförmige Psoriasis) treten vorrangig bei Kindern und Jugendlichen und nur selten bei Erwachsenen auf. Die Psoriasis guttata ist gekennzeichnet durch rötliche, tropfenförmige Plaques und Papeln, die vorrangig an Rumpf, Armen und Beinen auftreten. Auslöser ist oftmals eine Streptokokkeninfektion der oberen Atemwege. Aber auch eine Psoriasis vulgaris kann, wie im beschriebenen Fall, infolge einer Infektionserkrankung bereits in der Kindheit auftreten [1–4].

te Effekte auf den Blutdruck oder die Nierenfunktion auch bei Kindern eher unwahrscheinlich.

## Fazit für die Praxis

Bei unserer 7-jährigen Patientin war eine Kurzzeittherapie mit Ciclosporin bei infektionsgetriggelter Psoriasis vulgaris hocheffektiv und gut verträglich.

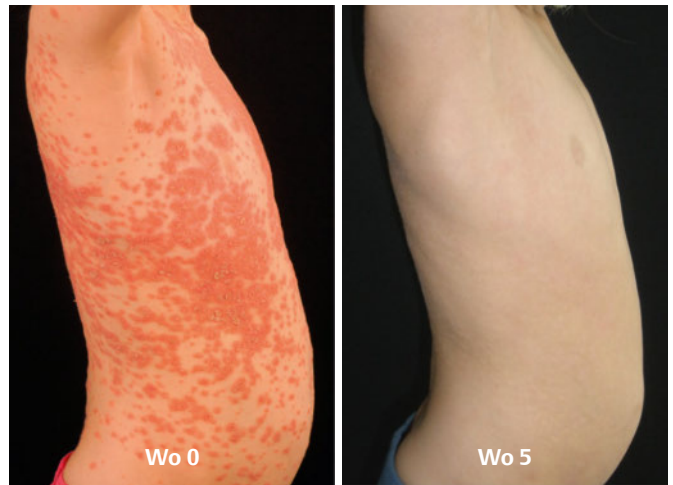
## Literatur

- [1] Schmitt J, Apfelbacher C. *Exp Dermatol* 2010; 19: 219
- [2] Augustin M et al. *Br J Dermatol* 2010; 162: 633–636
- [3] Owen CM et al. *Cochrane Database Syst Rev.* 2000; CD001976
- [4] NICE guidelines: Psoriasis: assessment and management, <https://www.nice.org.uk/guidance/cg153/resources/psoriasis-assessmentand-management-35109629621701>

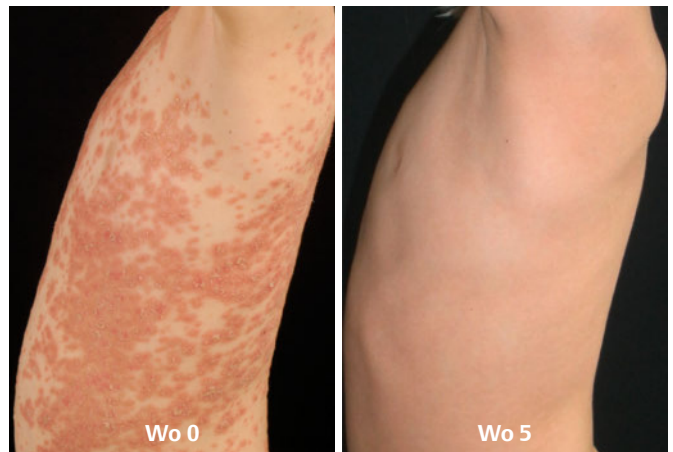## Über den Autor



**Prof. Dr. med. Rudolf E. Schopf**  
Hautklinik  
der Universitätsmedizin Mainz  
Johannes Gutenberg-Universität Mainz



► **Abb. 10** 7-jährige Patientin mit Psoriasis vulgaris nach Atemwegsinfektion: links vor, rechts nach Therapie mit Ciclosporin.



► **Abb. 11** 7-jährige Patientin mit Psoriasis vulgaris nach Atemwegsinfektion: links vor, rechts nach Therapie mit Ciclosporin.

## BASISTEXT: DEXIMUNE

### Deximune® 25 mg/50 mg/100 mg Weichkapseln

**Wirkst.:** Ciclosporin **Zus.:** 1 WKAP enth. 25/50/100 mg Ciclosporin. **Sonst. Bestandt.:** Polysorbat 20, Sorbitanoleat, (3-sn-Phosphatidyl)cholin (Soja), Glyceroltridecanoat, Macrogolglycerolhydroxystearat (Ph.Eur.), Ethyllactat o. w. A.; **WKAP:** Gelatine, Glycerol, Eisen(II,III)-oxid (E172), Titandioxid (E171), Gereinigtes Wasser. **Anw.:** *Organtransplantation:* Prophylaxe einer Abstoßung allogener Transplant. n. Organtransplant. Beh. ein. zellulären Transplantatabstoßung b. Pat., die zuvor ber. and. Immunsuppressiva erh. haben. *Knochenmarktransplantation:* Prophylaxe einer Transplantatabstoßung n. allogener Knochenmark- u. Stammzelltransplantation. Prophylaxe oder Beh. einer Graft-versus-Host-Disease (GvHD). *Endogene Uveitis:* Beh. einer Uveitis intermedia o. posterior nichtinfekt. Ätiologie m. Erblindungsgefahr b. Pat., b. denen eine herkömml. Ther. nicht angesprochen o. nicht tolerierbare Nebenw. verurs. hat. Beh. einer Behget-Uveitis m. wiederh. entz. Retinabefall b. Pat. o. neurologische Manifestation. *Nephrotisches Syndrom:* Steroidabh. u. steroidresist. neph. Syndr. i. d. F. primärer glomerulärer Krankh. wie Minimal-Change-Nephropathie, fokale u. segmentale Glomerulosklerose o. membranöse Glomerulonephritis. Induktion u. Aufrechterh. einer Remission. Aufrechterh. einer steroidinduz. Remission, kann so ein Absetzen v. Steroiden ermögl. *Rheumatoide Arthritis:* Beh. v. schw., akt. rheumatoider Arthritis. *Psoriasis:* Beh. v. schw. Psoriasis b. Pat., b. denen eine herkömml. Therapie nicht geeignet o. nicht wirks. ist. *Atopische Dermatitis:* Pat. m. schw. atopischer Dermatitis, falls eine systemische Therapie erforderl. ist. **Gegenanz.:** Überempfindl. geg. Ciclosporin, Erdnuss, Soja od. ein. der sonst. Bestandt.; Komb. m. Prod., die *Hypericum perforatum* enth.; Komb. m. Arzneimittel, die Substr d. Multidrug-Efflux-Transporter P-Glycoproteins o. der Organo-Anion-Transporter-Proteine (OATP) sind u. für die erh. Plasmakonz. m. schw. u./o. lebensbedrohl. Ereign. verb. sind, z. B. Bosentan, Dabigatran- Etxilat und Aliskiren. **Wechselw.:** Ciclosporin erh. d. Exposition von HMG-CoA-Reduktase-Inhib. (Statine). Wenn gleichz. m. Ciclosporin verab., sollte d. Dos. v. Statinen reduz. bzw. die gleichz. Anw. bestim. Statine soll. vermie. werden. Die gleichz. Anw. v. Ciclosporin u. Tacrolimus sollte aufgr. des Risik. einer Nephrotoxizität u. einer pharmakokin. Wechselw. über CYP3A4 und/oder P-gp verm. werd. **Schwangersch. u. Stillzeit:** Frauen, die mit *Deximune* behand. werd., sollt. nicht stillen, da *Deximune* möglicherw. schwerwieg. Nebenw. bei gestil. Neugeborenen/Säuglingen verurs. kann. **Nebenw.:** *Infekt. u. parasit. Erkrank.:* B. Pat. mit einer immunsuppr. Ther., einschl. Ciclosporin u. Ciclosporin-haltiger Ther., best. ein erh. Risiko f. Infekt. die zur Reaktivierung einer Polyomavirus-Infekt. u. zur Polyomavirus-assoz. Nephropathie (PVAN) o. einer JC-Virus-assoz. progressiven multifokalen Leukoenzephalopathie (PML) führen können. Es wurd. Fälle m. schwerw. u./o. tödl. Ausgang ber. *gutart., börsart. u. unspez. Neubildungen (einschl. Zyst. u. Polyp.):* B. Pat. m. einer immunsuppr. Ther., einschl. Ciclosporin u. Ciclosporin-haltiger Ther., besteht ein erh. Risiko f. d. Entw. v. Lymphomen o. lymphoproliferativen Erkr. u. and. Malignome, insbes. solcher d. Haut. Die Häufigk. solch. Malignome erh. sich m. d. Intensität u. Dauer d. Ther. Einige Malign. können tödl. verl. *Erkrank. d. Blutes u. Lymphs.:* **Häufig:** Leukopenie; **Gelegentl.:** Anämie, Thrombozytopenie; **Selt:** mikroangiopath. hämolyt. Anämie, hämolyt.-uräm. Syndr.; **Nicht bek.:** thrombot. Mikroangiopathie, thrombot. thrombozytopen. Purpura; **Stoffwech.-u. Ernährungsstör.:** **Sehr häufig:** Hyperlipidämie; **Häufig:** Hyperglykämie, Anorexie, Hyperurik., Hyperkali-, Hypomagnesiämie; *Erkrank. d. Nervensyst.:* **Sehr häufig:** Tremor, Kopfschm.; **Häufig:** Konvulsionen, Parästhesien; **Gelegentl.:** Enzephalopathie einschl. posterior. revers. Enzephalopathiesyndrom (PRES), Zeichen u. Sympt. Wie Konvuls., Verwirrth., Desorientierth., vermind. Reaktivität, Agitierth., Schlaflosigk., Sehstör., kortikale Blindh., Koma, Parese, zerebelläre Ataxie; **Selt.:** motor. Polyneuropathie; **Sehr selten:** Ödem d. Sehnervpapille einschl. Papillenödem, m. mögl. Sehstör. in Folge benign. intrakran. Hypertonie.; **Nicht bek.:** Migräne; *Gefäßkrank.:* **Sehr häufig:** Hypertonie; **Häufig:** Flush; *Erkrank. d. Gastroint.-trakts:* **Häufig:** Übelk., Erbr., Bauchbeschw./-schm., Diarrhö, Gingivahyperpl., Magenulcera; **Selt.:** Pankreat.; *Leber- u. Gallenerkrank.:* **Häufig:** Anorm. Leberfunkt. ; **Nicht bek.:** Hepatotoxizität u. Leberschäden einschl. Cholestase, Gelbsucht, Hepatitis u. Lebersversagen, in einig. Fällen m. tödl. Ausg.; *Erkrank. d. Haut u. d. Unterzellgew.:* **Sehr häufig:** Hirsutismus; **Häufig:** Akne, Hypertrichosis; **Gelegentl.:** allerg. Ausschlag; *Skelettmusk., Bindegew.-u. Knochenkrank.:* **Häufig:** Muskelkrämpfe, Myalgie; **Selt.:** Muskelschwäche, Myopathie; **Nicht bek.:** Schmerz. d. unt. Extremitäten; *Erkrank. d. Nieren u. Harnw.:* **Sehr häufig:** Nierenfunkt.-stör.; *Erkrank. d. Geschl.-org. u. d. Brustdr.:* **Selt.:** Menstruat.-stör., Gynäkomastie; *Allg. Erkrank. u. Beschw. a. Verabreich.-ort:* **Häufig:** Fieber, Müdigk.; **Gelegentl.:** Ödeme, Gewichtszun.; *Andere Nebenwirk., aus d. Erf. nach Markteinf.:* Es lieg. Berichte sow. Spontanmeld. ü. Hepatotox. u. Lebersch., einschl. Cholestase, Gelbsucht, Hepatitis u. Lebersvers., b. m. Ciclosporin beh. Pat. vor. Die meisten Meld. betr. Pat. m. signif. Begleitkrankh., Grundkrankh. u. and. Begleitfakt. w. infekt. Kompl. u. Begleitmed. m. hepatotox. Potenz. In einig. Fällen, vor allem b. Transplantatpat., wurde ein tödl. Ausgang beschr.; *Akute u. chr. Nephrotoxizität:* B. Pat. m. ein. Therapie m. ein. Calcineurin-Inhibitor (CNI), einschl. Ciclosporin u. Ciclosporin-haltiger Ther., best. ein erh. Risiko f. ak. o. chron. Nephrotoxizität. Es gibt Ber. a. klin. Stud. u. aus d. Erf. n. Markteinf. in Verb. m. d. Anw. v. *Deximune*. In Fällen v. ak. Nephrotoxizität wurden Stör. d. Ionen-Homöostase, wie Hyperkali-, Hypomagnesi- u. Hyperurikämie, ber. Fälle, die chron. morph. Veränd. beschr., umf. Arteriolehyalinose, tubul. Atrophie u. interstit. Fibrose.; *Schmerzen d. unt. Extremitäten:* In vereinz. Fällen wurden Schmerzen i. d. unt. Extremit. in Verb. m. Ciclosporin ber. Diese wurden auch als Teil d. Calcineurin-Inhibitor-induz. Schmerzsyndr. (Calcineurin-Inhibitor Induced Pain Syndrome/CIPS) beob.; **Warnhinw.:** Enthält Ethyllactat, (3-sn-Phosphatidyl)cholin (Soja) u. Macrogolglycerolhydroxystearat **Weit. Hinw.:** s. Fach-/Gebr.-info.; **Verschreib.-pfl.;** **Stand:** 10/2015 **Pharmaz. Untern.:** Dexcel® Pharma Ltd., 7 Sopwith Way, Drayton Fields, Daventry, Northamptonshire, NN11 8PB, UK, **Mitvertr.:** Dexcel® Pharma GmbH, Carl-Zeiss-Str. 2, 63755 Alzenau, Deutschl., Telefon: 06023/9480-0, Telefax: 06023/9480-50