

Fracturas del extremo distal de la falange proximal

J. YÁÑEZ¹, J. ESCOBAR², C. IRISARRI³

¹Servicio de Cirugía Ortopédica y Traumatología. Hospital do Meixoeiro. Complejo Hospitalario Universitario de Vigo. España ²Servicios médicos de Mutua Universal. Vigo. España ³Cirugía de la Mano. Centro Médico El Castro. Vigo. España.

Resumen: Las fracturas del extremo distal de la falange proximal, localizadas en la cabeza o cuello de la misma, son con frecuencia inestables y por su complejidad, suelen ser fracturas difíciles de tratar correctamente. No es por ello infrecuente que se produzcan complicaciones tales como consolidaciones en mala posición, pseudoartrosis, artrosis postraumática o rigideces de los dedos afectados. El conocimiento de los distintos patrones de fractura, así como su diagnóstico y tratamiento adecuados, son esenciales para conseguir los mejores resultados posibles.

Exponemos en este artículo nuestra experiencia con este tipo de lesiones, realizando una revisión de la literatura de las mismas, tanto en niños como en adultos, analizando los diferentes tipos de fracturas, los tratamientos posibles, las complicaciones más frecuentes que hemos observado y nuestras recomendaciones para evitarlas y tratarlas.

Palabras clave: Fracturas, cabeza de la falange proximal, cuello de la falange proximal, consolidación viciosa, pseudoartrosis.

Abstract: Proximal phalanx fractures located on its head or neck are frequently complex and unstable injuries, difficult to manage adequately. Therefore, it is not uncommon that complications will happen, like, malunion, nonunion, posttraumatic arthritis or stiffness of the affected fingers. The knowledge of the several types of fractures and their proper diagnosis and treatment are essential to achieve the better possible outcome.

We present in this article our experience with these fractures, as well as the literature review on this topic, both in children and in adults, analyzing the different types of fractures, the different treatment modalities, the more frequent related complications and our recommendations to avoid or treat them.

Key words: Fractures, head of proximal phalanx, neck of proximal phalanx, malunion, nonunion.

Las fracturas de las falanges son en su mayoría estables y por ello susceptibles de tratamiento conservador¹⁻³. Sin embargo, algunas requieren osteosíntesis tras una reducción cerrada o abierta, dependiendo de su localización, trazo de la fractura, grado de desplazamiento o la coexistencia de lesiones asociadas de partes blandas^{3,4}.

Las fracturas del extremo distal de la falange son menos frecuentes que las diáfisarias, pero su cercanía a la articulación interfalángica proximal (IFP) les confiere un mayor riesgo de secuelas². Podemos dividir las fracturas articulares o de la cabeza y extra-articulares o del cuello, aunque en ocasiones, pueden afectar a ambas regiones anatómicas. Por su diferente pronóstico y tratamiento, deben considerarse separadamente las fracturas que ocurren en la edad infantil y las que suceden en el adulto.

No son infrecuentes los casos mal valorados inicialmente y por ello tratados de forma inadecuada, derivando en consolidaciones viciosas o pseudoartrosis. La principal causa es la carencia de un estudio radiológico adecuado^{1,5,6}. Dado que en las falanges no existe una

fisis distal, la remodelación espontánea de una deformidad angular en esta zona es limitada, solamente posible a edades muy tempranas y en el plano del eje de movimiento⁷⁻¹¹. Aun así debe tenerse en consideración, antes de optar por cirugías paliativas agresivas y complejas.

Se presenta a continuación el manejo más adecuado de los diferentes patrones lesionales.

FRACTURAS DEL CUELLO

Son fracturas más frecuentes en el niño, siendo raras en el adulto. Al-Qattan^{12, 13} trató 11 adultos y 100 niños a lo largo de 10 años. En los niños la incidencia varía entre un 10-15% de las fracturas falángicas^{14, 15}.



Dr. Javier Yáñez Calvo

Servicio de COT. Hospital do Meixoeiro.
C/ Meixoeiro snº.

36200. Vigo, Pontevedra. España

E-mail: jyanezc@msn.com

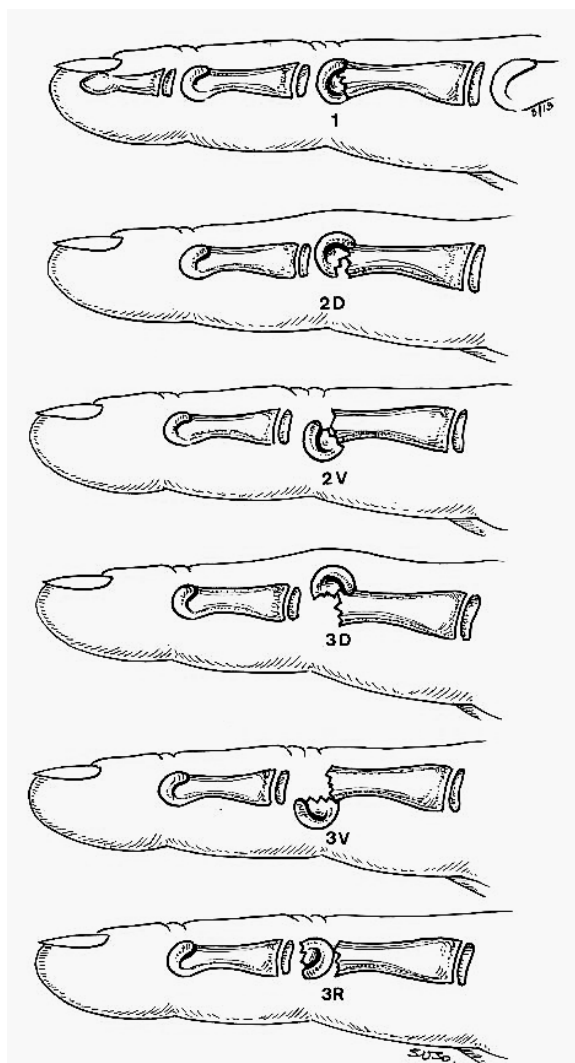



Figura 1. Clasificación de las fracturas del cuello de la falange proximal en niños.

Uno de los mecanismos de producción más frecuente es mediante el atrapamiento del dedo del niño con una puerta^{16, 17}.

Se les ha denominado como fracturas supracondíleas¹⁸ o subcapitales por Al-Qattan¹⁶ quien acuñó también el término de fractura del gorro o capuchón (*'cap' fracture*) por el aspecto del fragmento distal, sólo parcialmente osificado en los niños.


Clasificación

En los niños, estas fracturas podemos clasificarlas según la dirección y grado de desplazamiento del fragmento distal  **Figura 1**:

- Tipo 1: fracturas no desplazadas

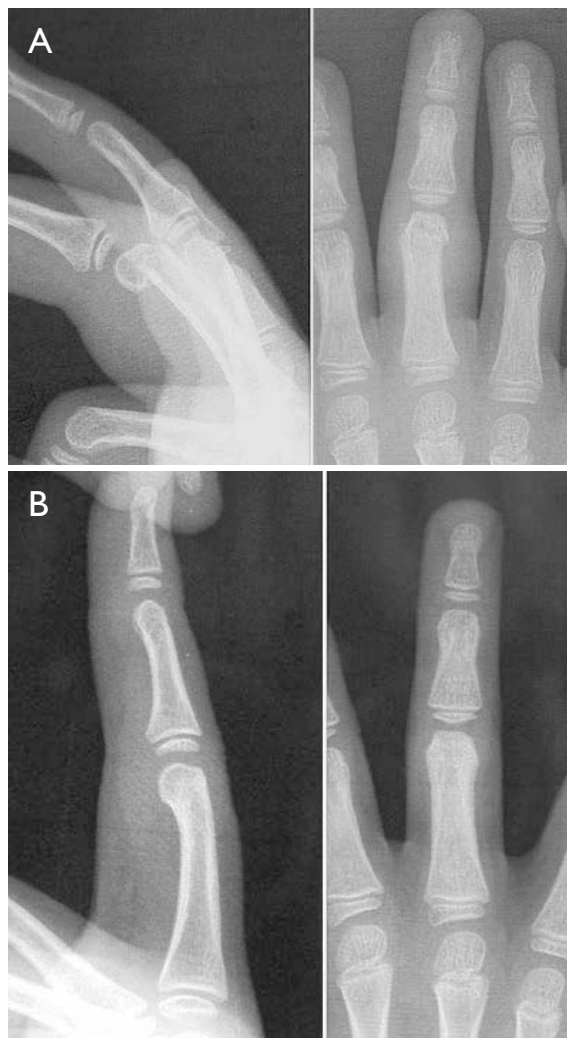

Figura 2.A. Fractura del cuello grado II con angulación palmar del fragmento. **B.** Resultado final de la fractura anterior tras manipulación y ferulización.

- Tipo 2: fracturas desplazadas. El fragmento distal se encuentra angulado, pero mantiene parcialmente el contacto con el fragmento proximal. La angulación es más frecuentemente dorsal (tipo 2D) y excepcionalmente volar (tipo 2V)  **Figura 2**.
- Tipo 3: fracturas desplazadas. El fragmento distal ha perdido completamente el contacto con el proximal. La angulación dorsal es más frecuente (tipo 3D), que la volar (tipo 3V). También es excepcional que el fragmento distal rote 180° (tipo 3R) como en el caso publicado por Al Qattan¹⁹, grado de rotación que en algún otro caso fue producido por un intento de reducción por manipulación de una fractura inicialmente rotada 90°²⁰.

En los adultos, suelen ser fracturas completas y con desplazamiento dorsal del fragmento distal. En los traumatismos de alta energía, habitualmente son fracturas abiertas, con lesiones importantes de las partes blandas (piel y aparato extensor), y frecuentemente de varios dedos.

Diagnóstico

Habitualmente, la deformidad clínica es pequeña o inexistente. Por tanto es preciso un correcto estudio radiológico, tanto en proyección anteroposterior, donde con frecuencia la fractura aparece sin desplazar, como en proyección lateral pura, que es donde se observa el desplazamiento o rotación del fragmento cefálico.

Tratamiento

El tratamiento de la fractura dependerá del tipo de lesión con la que nos enfrentemos.



- Tipo I: se inmovilizan de 3 a 4 semanas.
- Tipo II: se reducen mediante manipulación cuidadosa tras una suave tracción. Si se consigue, se inmovilizarán con férula, haciendo su seguimiento periódico por el riesgo de un nuevo desplazamiento. Raramente son inestables, requiriendo fijarlas con una aguja de Kirschner percutánea, a retirar a las 4 semanas ya que su retirada precoz puede provocar un nuevo desplazamiento^{15,16}. En casos recibidos tardíamente, con existencia de un callo óseo incipiente, Waters¹⁷ propone intentar la reducción, utilizando una aguja percutánea para manipular el fragmento distal.
- Vandenberg, De Smet y Fabry²¹ publicaron una serie de 3 casos estabilizados, tras una reducción cerrada, con pines reabsorbibles a través de una mini-incisión dorsal, opción que aumenta los costes y la complejidad respecto a las agujas de Kirschner percutáneas²².
- Si la reducción cerrada es infructuosa, es necesaria una reducción abierta seguida de su fijación. La manipulación quirúrgica debe ser cuidadosa, para evitar la necrosis del pequeño fragmento distal.
- Tipo III: En estos casos se necesita una intervención abierta, con abordaje dorsal cuando la cabeza está rotada. Debe procurarse mantener la conexión del fragmento cefálico con los ligamentos colaterales. La estabilización se hará con una aguja de Kirschner, aunque Newton²⁰ lo hizo en un caso mediante la simple sutura del periostio.

COMPLICACIONES

Consolidación en mala posición

Es la complicación más frecuente. Si el diagnóstico no es muy tardío, una reducción abierta suave puede permitir una corrección del callo óseo incipiente. La técnica de Waters¹⁷ sería otra posible opción.

Si la consolidación ya se ha producido, el tratamiento quirúrgico dependerá del tipo de deformidad:

- Deformidades importantes rotacionales o angulares en varo-valgo no son corregibles por el proceso de remodelación ósea del niño. Por ello la osteotomía será necesaria en estos casos, como lo es en consolidaciones viciosas en adultos²³⁻²⁵. Las osteotomías desrotadoras o de cuña en cierre a nivel del cuello de la falange son las más utilizadas. La corrección de la rotación mediante osteotomía correctora a nivel del metacarpiano, ha sido utilizada por autores como Weckesser²⁶, Bindra²⁷ y otros²⁸⁻³².
- Deformidad angular en el plano del movimiento: en los niños se puede demorar la osteotomía en espera de ver la evolución, que con el paso del tiempo puede proporcionar un resultado satisfactorio⁷⁻¹¹. Si no fuese así podría intentarse la osteotomía. En el caso de la  Figura 3, observamos cómo la remodelación ha sido suficiente para proporcionar una función final favorable.
- En algún caso se desarrolla un pico óseo importante a nivel palmar, que puede dar lugar a un bloqueo de la movilidad, que mejora con su resección^{33,34}, lo que hemos podido comprobar en algún caso de nuestra serie así tratado  Figura 4.

Seudoartrosis

Suele ser el resultado de una inadecuada reducción y/o estabilización, especialmente en el pulgar³⁵. Precisaré legrado, injerto autólogo y estabilización, habitualmente con agujas o placas. En ocasiones se acompaña de necrosis del fragmento distal³⁵. En estos casos, suele conllevar una importante rigidez del dedo, y si no se acompaña de dolor no precisará tratamiento adicional. En caso contrario la artrodesis podrá ser valorada.

FRACTURAS DE LA CABEZA

Son fracturas más frecuentes en adultos. Son fracturas intra-articulares y su tratamiento incorrecto puede derivar en deformidad, incongruencia articular

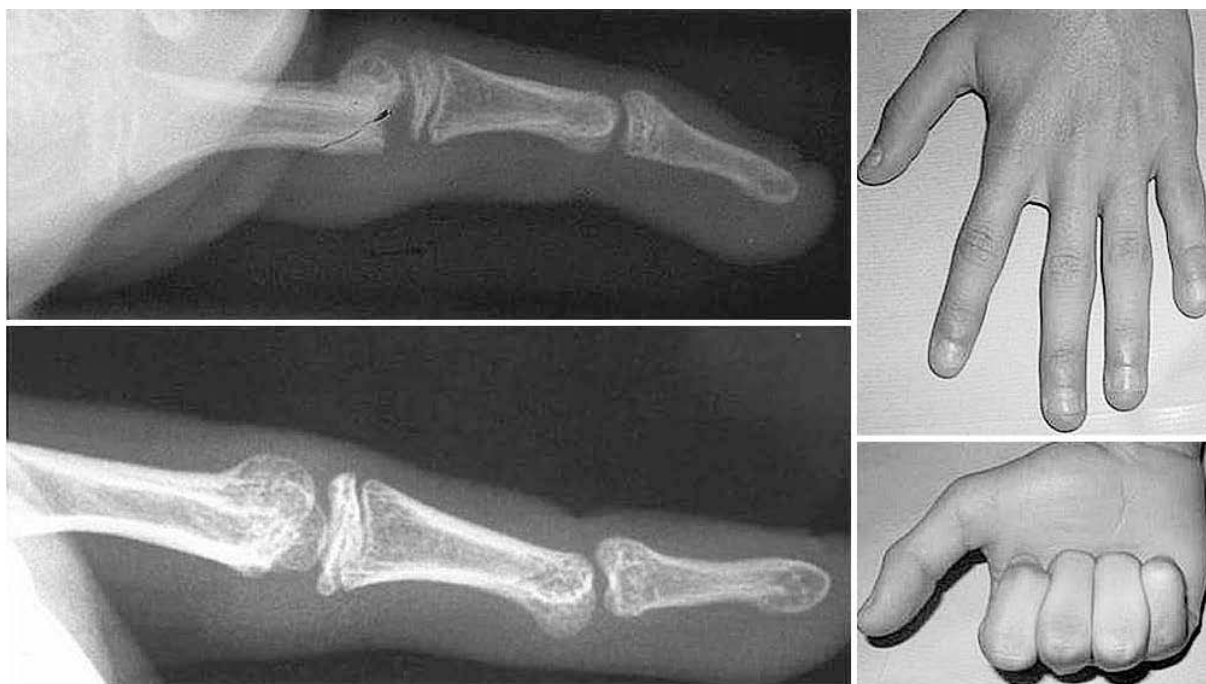

Figura 3. Remodelación de una fractura con angulación dorsal.

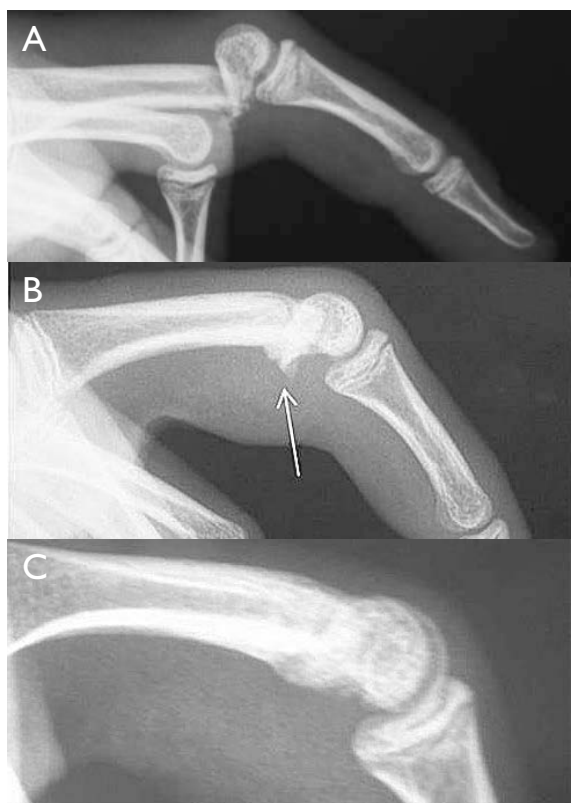


Figura 4. **A.** Imagen inicial de la fractura del cuello de la primera falange. **B.** Consolidación con un pico óseo volar. **C.** Reconstrucción de la fosa subcondílea mediante resección del pico óseo volar.

y artrosis postraumática. El objetivo de su tratamiento debe ser una reducción lo más anatómica posible y una buena estabilización que permita una movilización precoz.

Clasificación

Se han propuesto diferentes clasificaciones, como la de London³⁶ que diferenció un tipo I (fracturas unicondíleas estables y sin desplazar), un tipo II (unicondíleas inestables y desplazadas) y un tipo III (bi-condíleas o intercondíleas).

Weiss y Hastings³⁷ establecieron una práctica clasificación con 4 patrones diferentes:

- Tipo 1: fractura unicondílea oblicua que se sitúa volarmente al eje de la diáfisis.
- Tipo 2: fractura oblicua larga, orientada en el plano sagital.
- Tipo 3: fractura coronal dorsal, originada por un mecanismo de hiperflexión.
- Tipo 4: fractura coronal volar, producida por una hiperextensión.

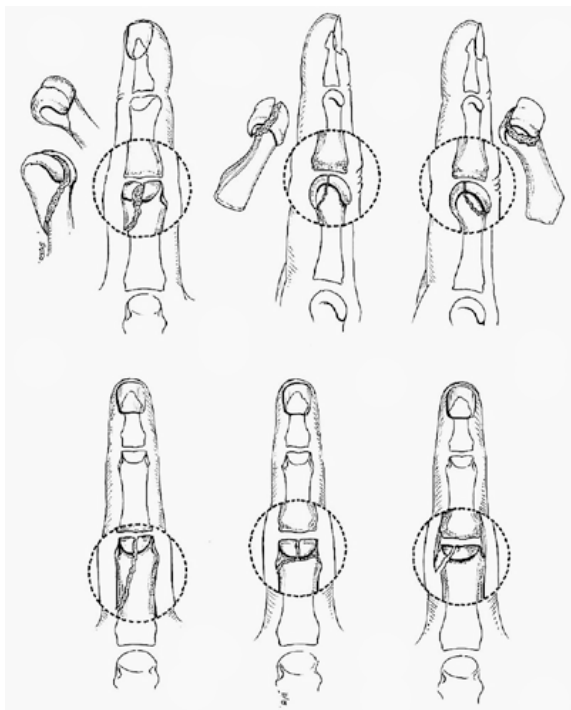



Figura 5. Clasificación de las fracturas de la cabeza de la falange proximal.

A estos 4 tipos, creemos se les deben añadir las fracturas bicondíleas (en T o Y) y además las fracturas de tipo osteocondral, fragmento que en ocasiones queda independizado, pero que con más frecuencia se mantiene unido al ligamento colateral.  **Figura 5.**

Por último, estaría el grupo de fracturas abiertas complejas, muchas veces con pérdida ósea importante, donde además del componente óseo, debe considerarse la afectación de las partes blandas.

Diagnóstico

El estudio radiológico en este tipo de fracturas es fundamental y además de las proyecciones AP y lateral habituales, en las fracturas condíleas se debe añadir una proyección oblicua, que mostrará más nítidamente el desplazamiento inter-fragmentario.

Tratamiento



El tratamiento dependerá de si la fractura presenta o no desplazamiento. En lesiones sin desplazar optamos por su inmovilización vigilada. En lesiones desplazadas irreductibles o inestables es precisa la reducción abierta y síntesis con agujas y/o 1 o 2 tornillos según el tamaño del fragmento  **Figura 6.** En algún caso se puede optar por una aguja y un tornillo.

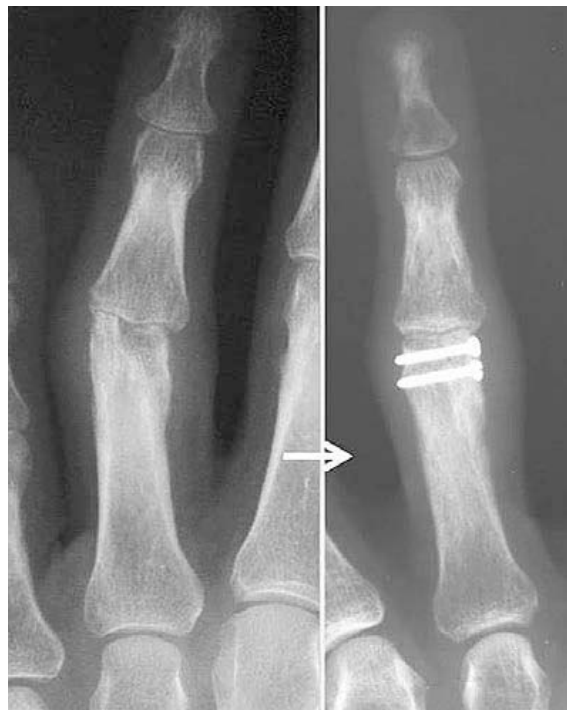

Figura 6. Fractura condílea. Reducción abierta y síntesis con tornillos.

Autores como Weiss y Hastings³⁷ o Geissler³⁸ recomiendan la síntesis con al menos dos agujas dado que una sola aguja de Kirchner proporciona menor estabilidad. Pese a ello, una única aguja puede ser suficiente en fracturas estables tras la reducción con la ventaja de su simplicidad técnica y la presencia de menos material de osteosíntesis, a valorar en las fracturas abiertas complejas. También cuando el tamaño del fragmento uni-condíleo es muy pequeño, tan solo se dispone de espacio para una única aguja.

En las fracturas oblicuas de trazo largo, la osteosíntesis idónea es mediante 2 tornillos (con efecto compresivo si es factible), colocando el tornillo distal lo más proximal posible, y sin sobrepasar la cortical opuesta para no bloquear el ligamento colateral.  **Figura 7.**

Si se consigue la reducción anatómica por manipulación, la síntesis percutánea con agujas o mini-tornillos canulados es una opción. La pinza de reducción tipo Lalonde o Redler con guía de agujas incorporada facilita esta técnica. Geissler³⁸ ha publicado una serie que incluye 18 pacientes con fracturas intra-articulares tratadas con tornillos percutáneos sin cabeza, con excelentes resultados finales. Si se consigue una estabilidad adecuada tras la síntesis, puede iniciarse una

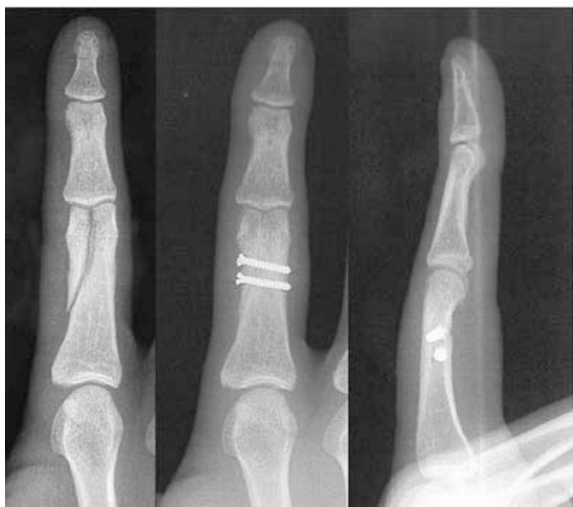


Figura 7. Fractura condílea. Reducción abierta y síntesis con tornillos.

movilización precoz para limitar la aparición de rigideces. En caso contrario, se hará una inmovilización de unas 3 semanas.

En los tipos 3 y 4 de Weiss y Hastings, con un fragmento osteocondral dorsal o volar de la cabeza desplazado, se procederá a la reducción abierta y estabi-

lización con agujas y/o mini-tornillos, según el tamaño del fragmento. Tan y cols³⁹, publicaron una serie de once casos en falanges y metacarpianos con bastantes buenos resultados a pesar de usar tornillos con cabeza hundidos bajo el cartílago articular. Estos tornillos tienen el potencial de originar molestias que obliguen a su retirada, como ocurrió en un paciente de su serie. Los actuales mini-tornillos canulados sin cabeza pueden obviar este inconveniente.

Las fracturas bicondíleas habitualmente están desplazadas, siendo necesaria su reducción y osteosíntesis². La placa de tipo condíleo  **Figura 8**, proporciona una estabilidad suficiente para iniciar una movilidad precoz^{39, 40, 41}. Si no fuera posible su colocación, estabilizaremos la fractura combinando agujas y tornillos.


En las fracturas complejas con pérdida ósea, la posibilidad de colocar una prótesis de "silastic" tipo Swanson  **Figura 9**, debe considerarse cuando es posible reconstruir una cobertura cápsulo-ligamentosa adecuada para la misma⁴². En caso contrario, la artrodesis será la técnica de salvamento, aunque con frecuencia, la amputación del dedo lesionado puede ser una alternativa necesaria, especialmente en graves lesiones uni-digitales⁴³.

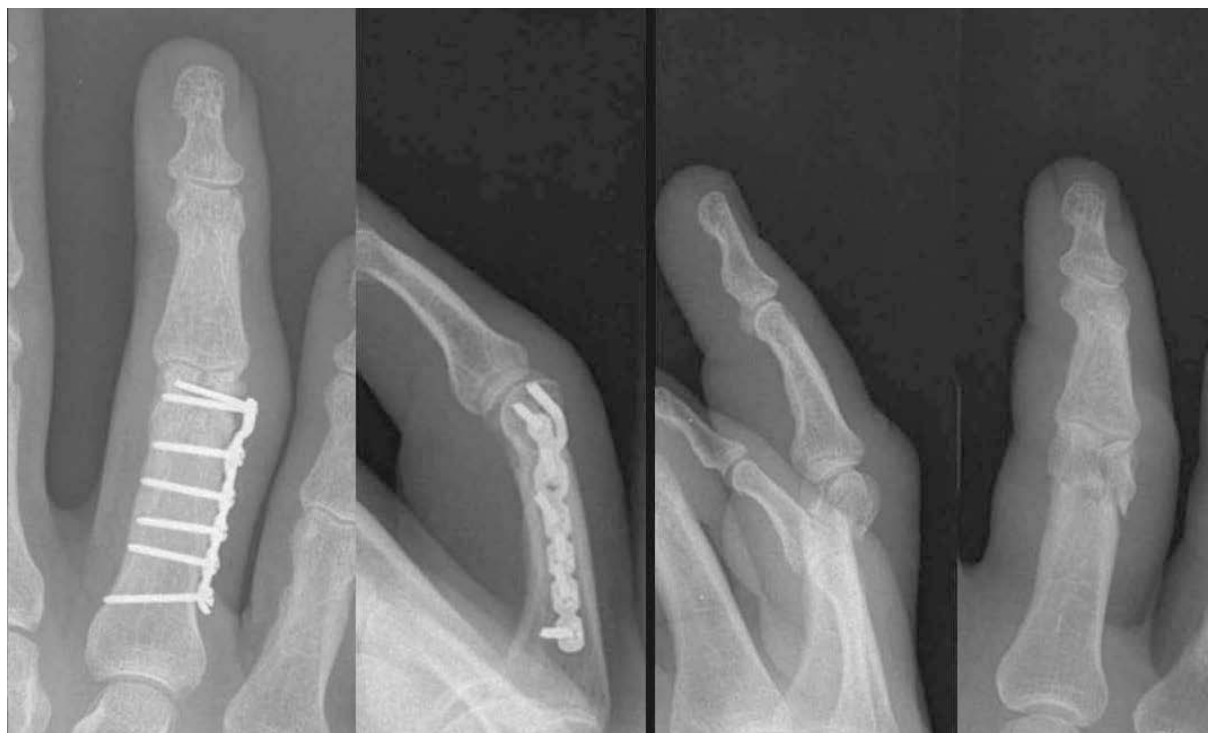

Figura 8. Fractura bicondílea tratada con placa condílea de titanio de bajo perfil.

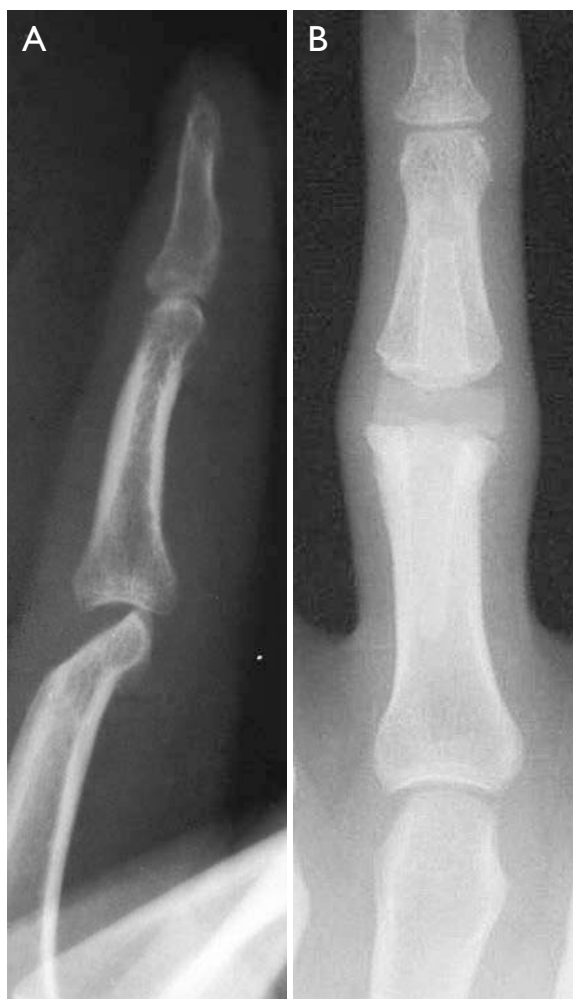

Figura 9. Fractura abierta, con pérdida del fragmento coronal dorsal. Prótesis sustitutiva de silastic tipo Swanson.

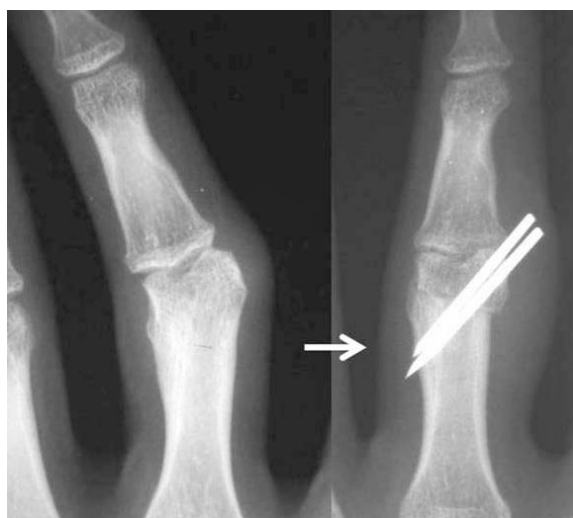


Figura 10. Corrección extra-articular en paciente con deformidad angular.


COMPLICACIONES

Como en las fracturas de cuello, la complicación más frecuente de las fracturas intra-articulares es la consolidación en mala posición, seguida de la pseudoartrosis y la necrosis de los fragmentos⁴⁴.

Consolidación en mala posición

Es la complicación más frecuente⁴⁴. En casos de callos viciosos recientes (hasta las 8 semanas), se puede recrear la fractura original movilizándolo con un pequeño osteotómo y fijándola con tornillos y/o agujas. Al movilizar la fractura, el fragmento condíleo no debe separarse del ligamento colateral para evitar su necrosis y/o futura inestabilidad.

En casos de mayor tiempo de evolución, será necesario realizar una osteotomía. Si el escalón articular es pequeño preferimos realizar una osteotomía extra-articular de cierre a nivel del cuello, que posteriormente estabilizamos con agujas o con una placa condílea  **Figura 10**. Harness y cols⁴⁵, realizan la osteotomía mediante osteoclasia tras retirar la cuña adecuada, y la estabilizan con una aguja y un cerclaje. Autores como Froimson²⁵ o Freeland y Lindley²³ prefieren realizar la cuña con brocas dentales de tamaño creciente y fijar la osteotomía simplemente con agujas.

En casos con escalones articulares más importantes, se necesitará una osteotomía intrarticular, más compleja y con mayor índice de complicaciones. Teoh y cols⁴⁶ tratan 6 casos mediante una "osteotomía condílea de avance" tratando de minimizar el riesgo de necrosis avascular del fragmento movilizado. La hacen mediante una resección inter-condílea en cuña combinada con el avance del cóndilo desplazado, unido a una porción de hueso proximal a la primitiva línea de fractura. El fragmento así preparado es de mayor tamaño, más fácil de manipular y puede ser fijado con 2 mini-tornillos  **Figura 11**. El defecto creado puede ser rellenado con injerto esponjoso autólogo, o bien mediante un sustitutivo óseo.

Seudoartrosis

La falta de consolidación es poco frecuente en las fracturas uni-condíleas aisladas. Existen más posibilidades de que aparezca esta complicación en fracturas conminutas ocasionadas por traumatismos de alta energía, sobre todo si se acompañan de lesión importante de partes blandas⁴⁷. El manejo quirúrgico poco delicado de los fragmentos favorecerá su devascularización local y la consiguiente pseudoartrosis.

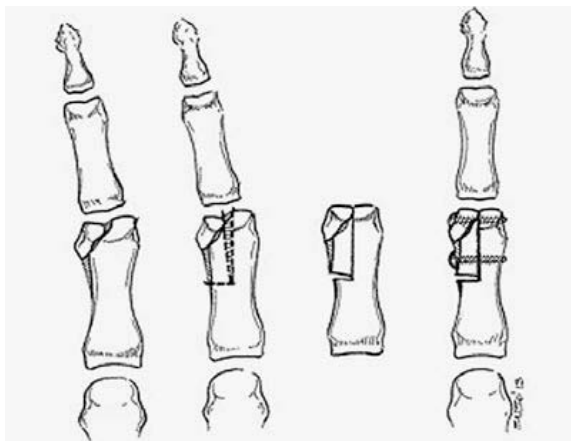


Figura 11. Osteotomía intra-articular de Teoh.

El tratamiento precisa el curetaje de la lesión, injerto y estabilización adecuada⁴⁸.

La pseudoartrosis infectada es un reto difícil requiriendo un mínimo de dos intervenciones, la primera de desbridamiento local y, tras el tratamiento antibiótico adecuado, una segunda para injerto y osteosíntesis.

Aun así el resultado en estos casos de pseudoartrosis suele ser muy pobre, tanto por rigidez residual importante como por nuevo fracaso del proceso de consolidación. Por ello una opción a valorar en estos casos es la artrodesis de la articulación, e incluso en los casos con grave rigidez y alteraciones tróficas, la amputación del dedo puede ser la opción más recomendable^{43, 49}.

CONCLUSIÓN

Las fracturas del cuello de la falange proximal son lesiones características de los niños, siendo más raras en adultos. No es infrecuente enfrentarse tardíamente a estas lesiones, habitualmente porque el diagnóstico inicial no fue correcto al carecerse de una buena proyección lateral. Si no ha pasado demasiado tiempo, recomendamos un intento de reducción abierta delicada a través del callo óseo incipiente y posteriormente estabilización con agujas o tornillos.

Aunque pequeño, existe potencial de remodelación en el plano del movimiento, este es inexistente para corrección de deformidades angulares varo-valgo o rotacionales. Por ello, la osteotomía correctora será reservada para una deformidad varo-valgo o rotacional severa. La osteotomía de cierre y la derotatoria

son las más utilizadas en estos casos. Las pseudoartrosis de este tipo de fracturas en los niños son excepcionales.

Las fracturas bi-condíleas son de difícil tratamiento en los casos en los que hay desplazamiento. Las placas condíleas de bajo perfil han facilitado la síntesis de estas lesiones, pudiendo obtenerse resultados aceptables, pero siempre se debe tener en cuenta su complejidad.

Las fracturas de un cóndilo con desplazamiento necesitarán ser reducidas y estabilizadas con agujas y/o tornillos según las características de la fractura. Los nuevos mini-tornillos canulados facilitan la osteosíntesis con tornillos colocados incluso de forma percutánea, si la reducción cerrada es exitosa, y permiten iniciar una movilización precoz para minimizar las rigideces residuales.

En el tratamiento de las complicaciones de estas lesiones, debemos recomendar que antes de iniciar complejos procedimientos reconstructivos, debe tenerse claro a donde es previsible llegar. Tanto el cirujano como el paciente y/o sus familiares deben ser conscientes de que una osteotomía correctora no es una panacea. Es la función y no el aspecto lo que debe inducirnos a la decisión final. Un tratamiento de este tipo puede no sólo fracasar, sino incluso empeorar el estado funcional previo. Como norma general, pensamos que debe aceptarse una deformidad que no sea severa, especialmente si la funcionalidad global está conservada.

Finalmente, queremos recordar que, sin duda un correcto diagnóstico y tratamiento inicial evitará en gran parte la necesidad de estos procedimientos reconstructivos, de ahí la importancia de difundir esta problemática en relación al manejo de estas fracturas.

CONFLICTOS DE INTERESES

Los autores declaran no tener conflictos de intereses.

BIBLIOGRAFÍA

1. Kamath JB, Harshvardhan, Naik DM, Bansal A. Current concepts in managing fractures of metacarpal and phalangess. *Indian J Plast Surg.* 2011;44(2): 203-11.

2. Jupiter JB, Hastings H 2nd, Capo JT. The treatment of complex fractures and fracture-dislocations of the hand. *Instr Course Lect.* 2010;59:333-41.
3. Singh J, Jain K, Mruthyunjaya, Ravishankar R. Outcome of closed proximal phalangeal fractures of the hand. *Indian J Orthop.* 2011;45(5):432-8.
4. Henry MH. Fractures of the proximal phalanx and metacarpals in the hand: preferred methods of stabilization. *J Am Acad Orthop Surg.* 2008;16(10):586-95.
5. Tuncer S, Aksu N, Dilek H, Ozkan T, Hamzaoglu A. Fractures of the fingers missed or misdiagnosed on poorly positioned or poorly taken radiographs: a retrospective study. *J Trauma.* 2011;71(3):649-55.
6. Chew EM, Chong AK. Hand fractures in children: epidemiology and misdiagnosis in a tertiary referral hospital. *J Hand Surg Am.* 2012;37(8):1684-8.
7. Puckett BN, Gaston RG, Peljovich AE, Lourie GM, Floyd WE 3rd. Remodeling potential of phalangeal distal condylar malunions in children. *J Hand Surg Am.* 2012;37(1):34-41.
8. Al-Qattan MM, Rasool MN, El Shayeb A. Remodeling in a malunited phalangeal neck fracture. *Injury.* 2004;35(11):1207-10.
9. Hennrikus WL, Cohen MR. Complete remodelling of displaced fractures of the neck of the phalanx. *J Bone Joint Surg Br.* 2003;85(2):273-4.
10. Cornwall R, Waters PM. Remodeling of phalangeal neck fracture malunions in children: case report. *J Hand Surg Am.* 2004;29(3):458-61.
11. Mintzer CM, Waters PM, Brown DJ. Remodelling of a displaced phalangeal neck fracture. *J Hand Surg Br.* 1994;19(5):594-6.
12. Al-Qattan MM. Phalangeal neck fractures of the proximal phalanx of the fingers in adults. *Injury.* 2010;41(10):1084-9.
13. Al-Qattan MM. Phalangeal neck fractures in adults. *J Hand Surg Br.* 2006;31(5):484-8.
14. Kang HJ, Sung SY, Ha JW, Yoon HK, Hahn SB. Operative treatment for proximal phalangeal neck fractures of the finger in children. *Yonsei Med J.* 2005;46(4):491-5.
15. Leonard MH, Dubravcik P. Management of fractured fingers in the child. *Clin Orthop Relat Res.* 1970;73:160-8.
16. Al-Qattan MM. Phalangeal neck fractures in children: classification and outcome in 66 cases. *J Hand Surg Br.* 2001;26(2):112-21.
17. Waters PM, Taylor BA, Kuo AY. Percutaneous reduction of incipient malunion of phalangeal neck fractures in children. *J Hand Surg Am.* 2004;29(4):707-11.
18. Dixon GL Jr, Moon NF. Rotational supracondylar fractures of the proximal phalanx in children. *Clin Orthop Relat Res.* 1972;83:151-6.
19. Al-Qattan MM. A closed phalangeal neck fracture with 180-degree rotation of the phalangeal head and concurrent displaced Salter-Harris II fracture. *Ann Plast Surg.* 2012;69(1):35-7.
20. Newington DP, Craigen MA, Bennet GC. Children's proximal phalangeal neck fractures with 180 degrees rotational deformity. *J Hand Surg Br.* 1995;20(3):353-6.
21. Vandenberg P, De Smet L, Fabry G. Finger fractures in children treated with absorbable pins. *J Pediatr Orthop B.* 1996;5(1):27-30.
22. Karl JW, White NJ, Strauch RJ. Percutaneous reduction and fixation of displaced phalangeal neck fractures in children. *J Pediatr Orthop.* 2012;32(2):156-61.
23. Freeland AE, Lindley SG. Malunions of the finger metacarpals and phalanges. *Hand Clin.* 2006;22(3):341-55.
24. Buchler U, Gupta A, Ruf S. Corrective osteotomy for post-traumatic malunion of the phalanges in the hand. *J Hand Surg Br.* 1996;21(1):33-42.
25. Froimson AI. Osteotomy for digital deformity. *J Hand Surg Am.* 1981;6(6):585-9.
26. Weckesser EC. Rotational Osteotomy of the metacarpal for overlapping fingers. *J Bone Joint Surg Am.* 1965;47:751-6.
27. Bindra RR, Burke FD. Metacarpal osteotomy for correction of acquired phalangeal rotational deformity. *J Hand Surg Am.* 2009;34(10):1895-9.
28. Gross MS, Gelberman RH. Metacarpal rotational osteotomy. *J Hand Surg Am.* 1985;10(1):105-8.
29. Jawa A, Zucchini M, Lauri G, Jupiter J. Modified step-cut osteotomy for metacarpal and phalangeal rotational deformity. *J Hand Surg Am.* 2009;34(2):335-40.
30. Manktelow RT, Mahoney JL. Step osteotomy: a precise rotation osteotomy to correct scissoring deformities of the fingers. *Plast Reconstr Surg.* 1981;68(4):571-6.
31. Pichora DR, Meyer R, Masear VR. Rotational step-cut osteotomy for treatment of metacarpal and phalangeal malunion. *J Hand Surg Am.* 1991;16(3):551-5.

32. Pieron AP. Correction of rotational malunion of a phalanx by metacarpal osteotomy. *J Bone Joint Surg Br*. 1972;54(3):516-9.
33. Simmons BP, Peters TT. Subcondylar fossa reconstruction for malunion of fractures of the proximal phalanx in children. *J Hand Surg Am*. 1987;12(6):1079-82.
34. Tada K, Ikeda K, Tomita K. Malunion of fractures of the proximal phalangeal neck in children. *Scand J Plast Reconstr Surg Hand Surg*. 2010;44(1):69-71.
35. Al-Qattan MM. Nonunion and avascular necrosis following phalangeal neck fractures in children. *J Hand Surg Am*. 2010;35(8):1269-74.
36. London PS. Sprains and fractures involving the interphalangeal joints. *Hand*. 1971;3(2):155-8.
37. Weiss AP, Hastings H, 2nd. Distal unicondylar fractures of the proximal phalanx. *J Hand Surg Am*. 1993;18(4):594-9.
38. Geissler WB. Cannulated percutaneous fixation of intra-articular hand fractures. *Hand Clin*. 2006;22(3):297-305.
39. Tan JS, Foo AT, Chew WC, Teoh LC. Articular placed interfragmentary screw fixation of difficult condylar fractures of the hand. *J Hand Surg Am*. 2011;36(4):604-9.
40. Gaston RG, Chadderdon C. Phalangeal fractures: displaced/nondisplaced. *Hand Clin*. 2012;28(3):395-401.
41. Omokawa S, Fujitani R, Dohi Y, Okawa T, Yajima H. Prospective outcomes of comminuted periarticular metacarpal and phalangeal fractures treated using a titanium plate system. *J Hand Surg Am*. 2008;33(6):857-63.
42. Irisarri C. Emergency prosthetic arthroplasty. En: Brüser P, Gilbert A, (Ed). *Finger Bone and Joint Injuries*. Reino Unido: Martin Dunitz; 1999. p. 273-8.
43. Ring D. Malunion and nonunion of the metacarpals and phalanges. *Instr Course Lect*. 2006;55:121-8.
44. Boswick JA. *Complications in hand surgery*. Philadelphia: Saunders; 1986.
45. Harness NG, Chen A, Jupiter JB. Extra-articular osteotomy for malunited unicondylar fractures of the proximal phalanx. *J Hand Surg Am*. 2005;30(3):566-72.
46. Teoh LC, Yong FC, Chong KC. Condylar advancement osteotomy for correcting condylar malunion of the finger. *J Hand Surg Br*. 2002;27(1):31-5.
47. Barton NJ, (Ed). *Fractures of the Hand and Wrist*. London Churchill Livingstone; 1987.
48. Jupiter JB, Koniuch MP, Smith RJ. The management of delayed union and nonunion of the metacarpals and phalanges. *J Hand Surg Am*. 1985;10(4):457-66.
49. Irisarri C. Evaluation of results. En: Brüser P, Gilbert A, (Ed). *Finger Bone and Joint Injuries*. Reino Unido: Martin Dunitz; 1999. p. 143-8.