

Resultados del tratamiento de la artrosis carpo-metacarpiana del pulgar mediante implante Arex comparado con la artroplastia de Zancolli. Ensayo clínico aleatorizado. Resultados preliminares

L. MONTES⁽¹⁾, J. GOYENECHÉ⁽²⁾, I. TORRE⁽²⁾, R.S. ROSALES⁽³⁾

¹ MÉDICO RESIDENTE. SERVICIO DE CIRUGÍA ORTOPÉDICA Y TRAUMATOLOGÍA. HOSPITAL DONOSTIA. SAN SEBASTIÁN

² UNIDAD DE CIRUGÍA DE LA MANO Y MICROCIRUGÍA. HOSPITAL DONOSTIA. SAN SEBASTIÁN

³ UNIDAD DE CIRUGÍA DE LA MANO Y MICROCIRUGÍA. GECOT. TENERIFE

Correspondencia:

Dra. Laura Montes Medina

Servicio de Cirugía Ortopédica y Traumatología. Hospital Donostia

Paseo Doctor Beguiristain, s/n

20014 San Sebastián

Teléfono: 943 006 038

Fax: 943 006 085

e-mail: laura.montesmedina@osakidetza.net

Objetivo: Analizar los resultados del implante Arex comparado con la artroplastia de Zancolli en el tratamiento de la artrosis carpo-metacarpiana del pulgar.

Hipótesis nula. El implante Arex es igual de efectivo que la artroplastia de Zancolli en mejorar los resultados a nivel de la discapacidad de miembros superiores.

Material y método: Población estudio. 36 pacientes fueron aleatorizados a dos tipos de tratamiento: implante Arex (22 pacientes) versus artroplastia de Zancolli (14 pacientes). **Diseño Clínico.** Ensayo clínico aleatorizado con mediciones antes y después del tratamiento. **Instrumentos y Medidas.** Como variable resultado principal se usó el cuestionario DASH autoadministrado antes de la cirugía y 6

Objective: The purpose of this paper was to compare the outcomes of Arex Implant with the Zancolli's arthroplasty in the treatment of the carpometacarpal joint osteoarthritis of the thumb. **Null Hypothesis.** the Arex Implant presents the same effectiveness than the Zancolli's procedure to improve the upper extremity disability.

Material and Methods: Study populations. 36 patients were randomized to two different treatment: Arex Implant (22 patients) versus Zancolli's arthroplasty (14 patients). **Clinical Design.** A single blinded randomized trial. **Instruments and Measures.** The DASH instrument, as main outcome variable, was self-administered to the population study the day before surgery and 6 months after

meses después. **Análisis Estadístico.** La media del cambio clínico observada fue comparada utilizando un test t-Student para muestras independientes. El efecto del tratamiento fue calculado en base al «tamaño del efecto» y «la media estandarizada de la respuesta».

Resultados: No existían diferencias significativas en la distribución de la edad (Arex 58,04/DS 6,9) (Zancolli 61,4 / DS 7,22) ($p = 0,223$). La media de la mejoría clínica a nivel de la discapacidad fue de 7,75 (DS 3,07) en el grupo tratado con Arex, y de 7,10 (DS 2,80) en el grupo Zancolli; no existiendo diferencias estadísticamente significativas ($t = 0,638$, $p = 0,528$). El efecto del tratamiento fue muy similar (Arex: ES = 0,41; SRM = 2,52) (Zancolli: ES = 0,42; SRM = 2,53).

Conclusión: Ambos tratamientos resultaron igual de efectivos en mejorar la discapacidad de miembros superiores.

Palabras clave: *artrosis trapeziometacarpiana, implante-espaciador Arex, artroplastia de Zancolli, DASH, trapeziectomía.*

surgery. **Statistical Analysis.** The mean clinical changes in DASH scores from before surgery to after surgery was compared in both group by t-Student test for independent samples. The treatment effect was assessed based on the Effect Size (ES) and the Standardized Response Mean (SRM). **Results:** The mean of change in DASH score was 7.75 (SD 3.07) in the Arex Implant group, and of 7.10 (SD 2.80) in the Zancolli group with not statistical difference ($t = 0,638$, $p = 0,528$). The effect treatment was very similar in both groups (Arex: ES = 0,41; SRM = 2,52) (Zancolli: ES = 0,42; SRM = 2,53).

Conclusions: The null hypothesis was accepted and we can concluded that there was not differences in the outcomes of both treatments.

Key Words: *trapeziometacarpal osteoarthritis, Arex implant-spacer, Zancolli interposition arthroplasty, DASH, trapeziectomy.*

Rev. Iberam. Cir. Mano – Vol. 39 • Núm. 1 • Mayo 2011 (32-40)

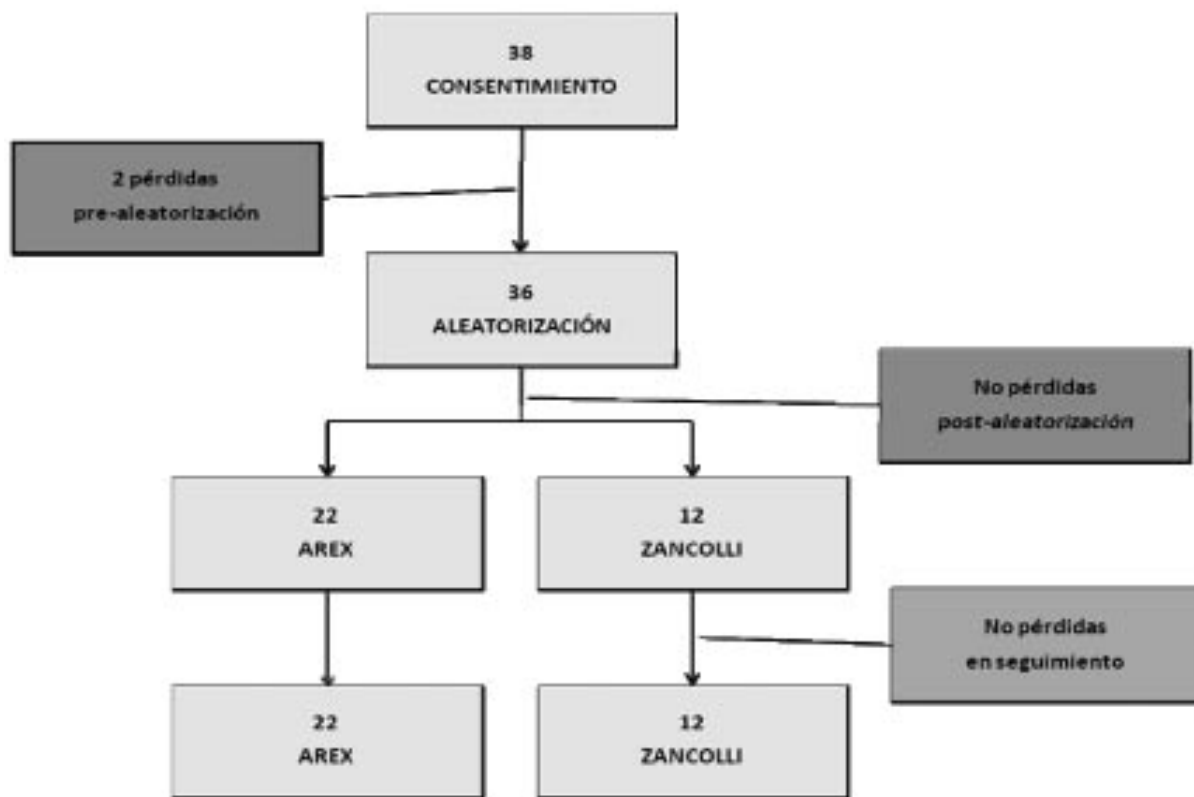INTRODUCCIÓN

Existen múltiples técnicas quirúrgicas para el tratamiento de la artrosis carpo-metacarpiana (CMC) del pulgar¹⁻³. Sin embargo, no existe evidencia sobre cuál es el más eficaz en mejorar los resultados del tratamiento de la artrosis de la articulación CMC del pulgar. Tampoco hay suficientes estudios publicados sobre esta materia con nivel de evidencia científica significativa. En una revisión sistemática de la Biblioteca Cochrane Plus del 2009¹ se llega a la conclusión de que aparentemente ninguna intervención es más beneficiosa que otra en términos de dolor, función y fuerza y que la trapeziectomía aislada produce los mismos resultados con menos complicaciones que los otros procedimientos. La artroplastia de interposición descrita por Zancolli et al⁴ es una técnica que ofrece resultados excelentes en la mayoría de los casos, mejorando la fuerza y el dolor, aunque no previene del colapso. Esos resultados favorables

han sido ampliamente documentados en diversos trabajos como el de Sai et al⁵, que en un estudio a largo plazo demuestran que es un procedimiento útil, efectivo y atractivo, con resultados comparables con otros métodos.

El implante Arex, fabricado en ácido poliláctico reabsorbible (PLA), está diseñado para ocupar la cavidad resultante tras una trapeziectomía y aportar una estabilidad articular inmediata tras la cirugía. Con el tiempo este implante, se reabsorbe, sustituyéndose por un tejido fibroso que hipotéticamente previene ese colapso articular. Darbelly et al⁶ publicaron en 2005 en la revista *Chirurgie de la Main* los resultados preliminares del tratamiento de la artrosis de la CMC mediante interposición del implante de PLA tras la trapeziectomía en 33 pacientes con un seguimiento medio de 10 meses. Los resultados funcionales que obtienen son similares a otras intervenciones con interposición de tendón, añadiendo que es una técnica sencilla y rápida con apenas complicaciones.

TABLA I – DIAGRAMA DE FLUJO SEGÚN LAS RECOMENDACIONES DEL CONSORT^{22, 23}



OBJETIVO

El propósito del presente ensayo clínico fue analizar los resultados obtenidos a medio plazo con el implante Arex comparándolo con la artroplastia de Zancolli en el tratamiento de la artrosis de la CMC del pulgar.

HIPÓTESIS

Para ello los investigadores establecieron la hipótesis nula de que el implante Arex era igual de efectivo que la artroplastia de Zancolli en mejorar los resultados a nivel de la discapacidad de miembros superiores (MMSS) cuando la diferencia del efecto del tratamiento sea menor del 20% ($H_0 = \text{Efecto (Arex)} - \text{Efecto (Z)} < 0,20$).

MATERIAL Y MÉTODO

Población Estudio

La población del presente estudio se constituyó en base a una serie de criterios de inclusión y exclusión clínicos y radiológicos que han reunido un total de 38 pacientes reclutados de manera consecutiva hasta el momento actual. Los criterios de inclusión fueron pacientes diagnosticados de artrosis trapeciometacarpiana primaria comprendida entre los grados I a IV de Eaton y Glickel⁷ en las que había fracasado el tratamiento conservador durante al menos un año. Los criterios de exclusión fueron: pacientes con otras artrosis en MMSS, conectivopatías u otras artritis inflamatorias, neuropatías compresivas en MMSS asociadas, diabetes u otras enfermedades metabólicas, y finalmente, pacientes con

intervenciones previas de la CMC del pulgar, reuniendo inicialmente 38 pacientes.

Tras el consentimiento quirúrgico, se objetivaron dos pérdidas pre-aleatorización, obteniendo un total de 36 pacientes que posteriormente fueron aleatorizados a recibir dos tipos de tratamiento: implante Arex (22 pacientes) versus artroplastia de Zancolli (14 pacientes). La aleatorización simple fue llevada a cabo mediante tablas de aleatorización previa a la cirugía. La asignación de los pacientes en las dos cohortes prospectivas fue realizada por un investigador independiente y a ciegas. Los individuos responsables de la asignación de tratamientos fueron distintos de los cirujanos encargados de realizar las intervenciones. No hemos tenido ninguna pérdida de pacientes durante el seguimiento hasta el momento actual (Tabla I).

DISEÑO CLÍNICO

El diseño clínico empleado en el trabajo fue en un estudio experimental o ensayo clínico aleatorizado a simple ciego con mediciones antes y transcurridos 6 meses desde el tratamiento en cada grupo de pacientes. Dicho ensayo clínico

ha sido analizado con el posterior visto bueno por el Comité de Ética del Hospital Donostia de San Sebastián, donde tiene lugar el estudio. Todos los pacientes han firmado el consentimiento quirúrgico previo a la cirugía.

Intervención

La totalidad de las intervenciones realizadas se llevaron a cabo bajo el mismo protocolo de anestesia regional, exanguinación, seguimiento pos-quirúrgico y mediante la misma vía de abordaje. Tras la incisión dorsal sobre la CMC del pulgar, se identificaron las ramas sensitivas del nervio radial y, tras diseccionar y separar la arteria radial se procedió a la capsulotomía con posterior visualización de la articulación trapecio metacarpiana del pulgar y exposición del trapecio.

Un total de 14 pacientes fueron asignados al cohorte denominado Zancolli. La intervención consistió en la combinación de la exéresis del trapecio y la suspensión-interposición del primer metacarpiano (MTC) con una plastia tendinosa del abductor pollicis longus supernumerario del pulgar pasado tras el flexor carpi radialis (FCR) según la técnica descrita por Zancolli modificada^{4, 8, 9}.

TABLA II – RESULTADOS. DATOS DEMOGRÁFICOS Y ANÁLISIS ESTADÍSTICO.

DS (DESVIACIÓN ESTÁNDAR). ES (TAMAÑO DEL EFECTO=MEDIA DEL CAMBIO / DS PRE-TRATAMIENTO); SRM (MEDIA ESTANDARIZADA DE LA RESPUESTA=MEDIA DEL CAMBIO / DS DEL CAMBIO)

	Implante		Zancolli		"p ="
	Media	DS	Media	DS	
Edad	58,04	6,9	61,4	7,22	0,223
Sexo	20 Mujer / 2 Hombre		12 Mujer / 2 Hombre		
DASH pre	46,51	18,47	42,61	16,18	
DASH post	38,76	15,39	35,51	14,00	
Diferencia DASH post-pre	7,75	3,07	7,10	2,80	0,528
ES	0,41		0,42		
SRM	2,52		2,53		

Por otra parte, 22 pacientes fueron asignados a recibir tratamiento mediante implante tipo Arex, compuesto de un trenzado de PLA enrollado sobre sí mismo que contribuye a mantener el espacio entre el polo distal del escafoides y la base del primer MTC, con un paso tras el tendón del FCR. Posee un diámetro modulable según la cavidad resultante tras la exéresis del trapecio. Con el tiempo este trenzado es reemplazado por un tejido fibroso de interposición que tarda en absorberse unos 6-8 meses y puede precisar extracción durante el primer año por reacción inflamatoria excesiva¹⁰. Todas las cirugías fueron realizadas en todos los casos por dos cirujanos especializados en Cirugía de la Mano y autores del presente trabajo (IT, JG).

Instrumento y mediciones

Como variable «resultado» principal (variable outcomes) nos servimos del instrumento DASH que mide discapacidad y síntomas en relación con los MMSS y sus afecciones músculo-esqueléticas mediante 30 ítems. Para ello se usó

la versión estándar y oficial en español, desarrollada por S. Rosales et al¹¹, y aprobada por el Comité de Medicina Basada en la Evidencia de la AAOS y el Instituto de Salud y Trabajo de Canadá¹² (www.dash.iwh.on.ca). Se ha demostrado que el DASH es útil para describir individuos con enfermedades o patologías de los MMSS, estimar el pronóstico de dichos sujetos, y para evaluar los cambios clínicos tras tratamiento, en base a estudios previos desarrollados para confirmar su consistencia interna, reproductibilidad, validez y la sensibilidad para detectar cambios de importancia clínica¹³⁻¹⁵. El cuestionario fue auto-administrado a ambos grupos el día antes de la cirugía y seis meses después.

Análisis Estadístico

La media del cambio clínico observada desde antes del tratamiento a 6 meses después, fue comparada en ambos grupos utilizando un test t-Student para muestras independientes debido a que los datos seguían una distribución normal (test de Kolmogorov-Smirnov $p = 0.200$) con

TABLA III – SE OBSERVA QUE NO EXISTEN DIFERENCIAS SIGNIFICATIVAS EN LAS PUNTUACIONES DEL DASH ENTRE AMBOS GRUPOS

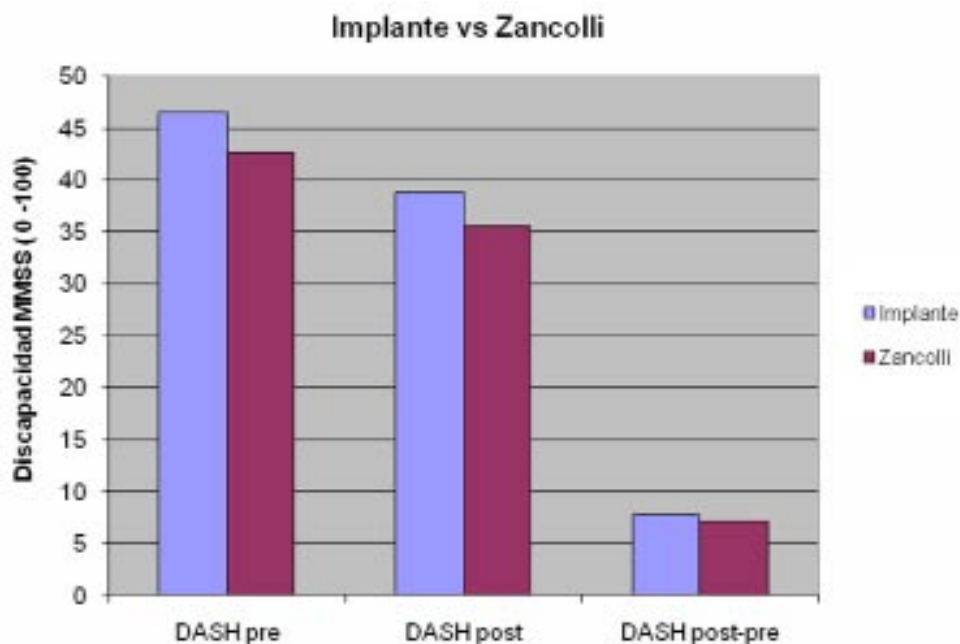
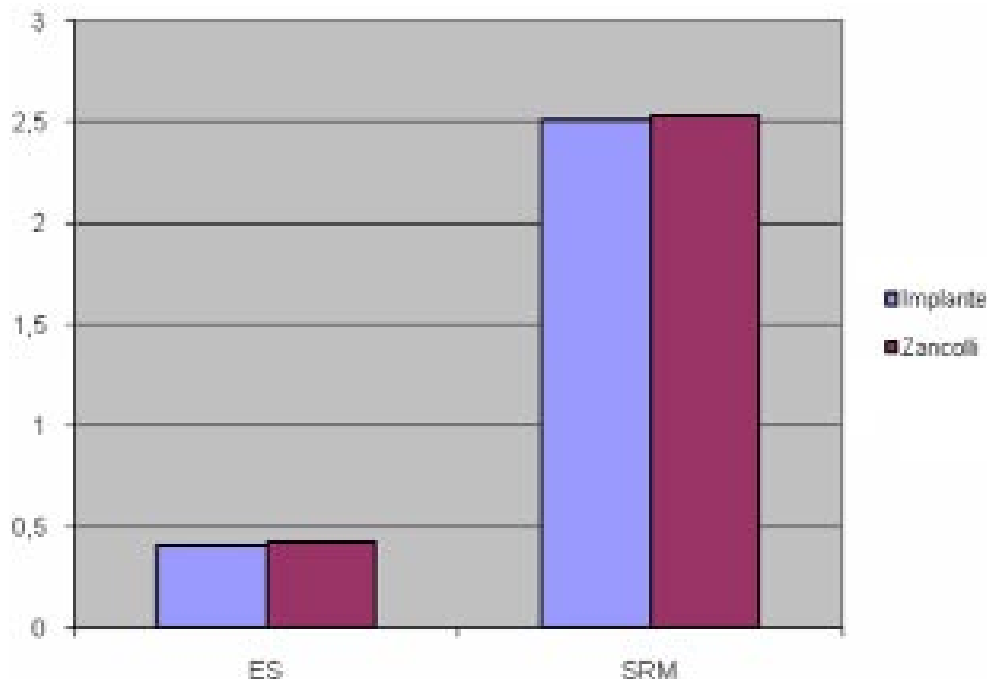


TABLA IV – MEDICIÓN DEL EFECTO DEL TRATAMIENTO. ES (TAMAÑO DEL EFECTO); SRM (MEDIA ESTANDARIZADA DE LA RESPUESTA)



una homocedasticidad de las varianzas (Test de Levine basado en las medias $p = 0.491$).

El efecto del tratamiento en los dos grupos fue calculado en base al «tamaño del efecto» (ES = media del cambio / DS pre-tratamiento) y «la media estandarizada de la respuesta» (SRM = media del cambio / DS del cambio).

RESULTADOS

La distribución por edad muestra que no existían diferencias significativas entre ambos grupos (Tabla II). En cuanto al nivel de discapacidad y síntomas en relación con los MMSS, la media de la mejoría clínica fue de 7,75 (DS 3,07) en el grupo tratado con el implante Arex, y de 7,10 (DS 2,80) en el grupo tratado con artroplastia de Zancolli; no existiendo diferencias estadísticamente significativas ($t = 0,638$, $p = 0,528$) (Tabla III). Finalmente, la medición del efecto del tratamiento en ambos grupos resultó muy si-

milar (Arex: ES = 0,41; SRM = 2,52) (Zancolli: ES = 0,42; SRM = 2,53) (Tabla IV).

En cuanto a complicaciones, se encontraron dos casos, uno en cada cohorte, de tendinitis a nivel FCR en la cara anterior de la eminencia tenar. Así mismo, destacar un caso de tumefacción permanente del implante Arex que obligó a retirarlo a los 9 meses de la intervención, posterior por tanto al último registro de resultados, por lo que sus molestias está reflejadas en su cuestionario DASH a los 6 meses posoperatorios.

DISCUSIÓN

A la vista de los resultados expuestos, se demuestra que ambas intervenciones, implante Arex y artroplastia de Zancolli, producen una magnitud de la mejoría clínica muy similar y con una diferencia menor del 20% en el efecto observado, por lo que se acepta la hipótesis nula de que son igual de efectivos a medio plazo.

El implante Arex está diseñado para prevenir el colapso resultante tras una trapeciectomía. Sin embargo, la necesidad de mantener la altura del espacio del trapecio para evitar dicho colapso es cuestionable ya que el grado de colapso no se correlaciona con otros parámetros médicos como la fuerza y la pérdida de función de la pinza según Downing et al¹⁶. Thrumble et al¹⁷ concluyen que no hay correlación entre los hallazgos radiológicos y el grado de DASH. Es una técnica fácil y reproducible, con gran potencial de cicatrización que nos ahorra la utilización de un tendón. Entre las complicaciones que se asociaban a esta técnica, podemos casi descartar el riesgo de luxación al realizar el paso de seguridad de la anchoa por el FCR. Recientemente Robinson et al¹⁰ han publicado una serie de casos de reacción a cuerpo extraño en 3 pacientes con dolor persistente tras implante Artelon que se resolvieron clínicamente con la retirada del mismo. En nuestro trabajo documentamos un caso de tumefacción permanente de la cohorte implante Arex que obligó a retirarlo a los 9 meses de la intervención.

Nilsson et al¹⁸ publicaron los resultados de un estudio comparativo entre el implante trapeciometacarpiano biodegradable Artelon con la ligamentoplastia de interposición. Obtuvieron una mejoría significativa en la fuerza de la pinza superior tras el implante Artelon. El resto de los parámetros medidos fueron equivalentes entre ambos grupos. Jörheim et al¹⁹ diseñaron un estudio en el que analizaban las mismas intervenciones, concluyendo que los resultados del implante Artelon no fueron superiores a los de la artroplastia de interposición, un factor que debe de ser considerado a la hora de comparar coste-efectividad.

Davis et al²⁰ en un trabajo de investigación analizaron 3 técnicas: la trapeciectomía aislada, la trapeciectomía más interposición del FCR y la trapeciectomía combinada con reconstrucción del FCR y la ligamentoplastia de interposición y cómo éstas mejoraban los resultados de la osteoartritis de la CMC del pulgar. Los resultados de las 3 técnicas fueron similares al año de seguimiento.

En una revisión sistemática de Martou et al² sugieren que, aunque la mayoría de los artículos revisados claman que la ligamentoplastia de

reconstrucción con interposición del tendón representa la mejor opción quirúrgica hoy en día, los estudios publicados al respecto no tienen un diseño clínico metodológicamente adecuado. Es más, los resultados revelan que no proporcionan beneficios extras cuando se comparan con artrodesis o trapeciectomía aislada, o con interposición de tendón. Así mismo no se llega a un consenso sobre cuáles son los parámetros clínicos más importantes y como medirlos a la hora de evaluar los resultados.

Vermeulen et al³ en una reciente revisión sistemática de enero del 2011, concluyen que, actualmente, no hay pruebas de que ningún procedimiento quirúrgico sea superior a otro. Sin embargo, basándose en los buenos resultados de las artrodesis y de las artroplastias totales de la CMC, postulan que podría haber diferencias entre la gran variedad de tratamientos. Por lo tanto, ensayos clínicos aleatorizados sobre la artrodesis CMC y las prótesis totales deberían ser comparadas con trapeciectomía tras un seguimiento mayor de un año.

Este ensayo clínico vendría a corroborar los resultados de otros trabajos publicados, series de casos, etc. en los que llegan a la conclusión de que no existe diferencias estadísticamente significativas de que un tratamiento resulte ser claramente superior a otro en cuanto a mejorar los resultados a nivel de la discapacidad de MMSS en el tratamiento de la artrosis CMC del pulgar. Es mandatorio diseñar ensayos clínicos controlados y aleatorizados a gran escala.

Limitaciones del presente trabajo ha sido la diferencia que se observa en el tamaño de la población Arex versus Zancolli y que fue debida al método de aleatorización simple empleado, entre sus ventajas destaca su sencillez. Sin embargo, se debería haber utilizado una aleatorización por bloques que permite obtener muestras más balanceadas, tal y como nos explican Rosales et al²¹. En este caso no queda otra opción que seguir reclutando pacientes que reúnan los criterios de inclusión y exclusión y continuar la aleatorización simple hasta obtener el tamaño mínimo calculado que es de 20 pacientes al menos en cada grupo, por lo que el ensayo clínico sigue en curso en el momento actual. Por otro lado, el no haber obtenido hasta el momento el tamaño mínimo de 20 individuos en el grupo

Zancolli puede llevarnos a un Error tipo II en el que la ausencia de diferencias significativas en la comparación de ambos tratamientos pueda ser debida a un tamaño insuficiente de la muestra. El grado de funcionamiento de la aleatorización es directamente proporcional al tamaño de la muestra: cuanto mayor sea éste, es menos probable que haya diferencias apreciables en los grupos que se comparan.

CONCLUSIÓN

Teniendo en cuenta las limitaciones anteriores, podemos concluir que ambos tratamientos fueron igual de efectivos en mejorar la discapacidad de MMSS en los pacientes afectados de artrosis de la CMC del pulgar. El ensayo clínico sigue en curso hasta la obtención de un tamaño de la muestra suficiente.

BIBLIOGRAFÍA

1. Wajon A, Carr E, Edmunds I, Ada L. Surgery for thumb (trapeziometacarpal joint) osteoarthritis. *Cochrane Database of Systematic Reviews* 2009, Issue 4. Art. No.: CD004631. DOI: 10.1002/14651858.CD004631.pub3.
2. Martou G, Veltri K, Thoma A. Surgical treatment of osteoarthritis of the carpometacarpal joint of the thumb: A systematic review. *Plast Reconstr Surg*, 2004; 114: 421-31.
3. Vermeulen GM, Sliiper H, Feitz R, Hovius SER, Moojen TM, Selles RW. Surgical management of primary thumb carpometacarpal osteoarthritis: a systematic review. *J Hand Surg Am*, 2011; 36: 157-69.
4. Zancolli EA, Zancolli ER, Cagnone JC. Rizartrrosis del pulgar. Tratamiento quirúrgico en estadios iniciales y tardíos. *Rev Iberoamer Cir Mano*, 2000; 27: 8-18.
5. Sai S, Fujii K, Chino H, Inoue J. Tendon suspension sling arthroplasty for degenerative arthritis of the thumb trapeziometacarpal joint: long-term follow-up. *J Orthop Sci*, 2004; 9: 576-80.
6. Darbelley L, Faivre S, Dap F, Gautel G. Preliminary results of surgical treatment for CMC joint arthritis with synthetic PLA anchovy interposition after radical trapeziectomy. *A study of 33 patients. Chir Main*, 2005; 24: 312-90.
7. Eaton RG, Glickel SZ. Trapeziometacarpal osteoarthritis: staging as a rationale for treatment. *Hand Clin*, 1987; 3: 455-69.
8. Soejima O, Hanamura T, Kikuta T, Iida H, Naito M. Suspension-plasty with the abductor pollicis longus tendon for osteoarthritis in the carpometacarpal joint of the thumb. *J Hand Surg Am*, 2006; 31: 425-8.
9. Sirotakova M, Figus A, Elliot D. A new abductor pollicis longus suspension arthroplasty. *J Hand Surg A*, 2007; 32: 12-22.
10. Robinson PM, Muir LT. Foreign body reaction associated with Artelon: Report of three cases. *J Hand Surg Am*, 2011; 36:116-20.
11. Rosales RS, Bensenny-Delgado E, Díez de La Lastra-Bosch I. Evaluation of the spanish version of the DASH and carpal tunnel syndrome health-related quality of life instruments: Cross-cultural adaptation process and reliability. *J Hand Surg Am*, 2002; 7: 334-44.
12. Solway S, Beaton DE, McConnell S, Bombardier C. The DASH outcome measure user's manual. Second edition. Toronto, Ontario: Institute for Work and Health, 2002.
13. Rosales RS, Díez de la Lastra I, McCabe SJ, Ortega Martínez JI, Hidalgo YM. The relative responsiveness and construct validity of the DASH instrument for outcomes assessment in open carpal tunnel release. *J Hand Surg Eur*, 2009; 34: 72-5.
14. Beaton DE, Wright JG, Katz JN. Development of the QuickDASH: comparison of three item-reduction approaches. *J Bone Joint Surg Am*, 2005; 87: 1038-46.
15. Gummesson C, Ward MM, Atroshi I. The shortened disabilities of the arm, shoulder and hand questionnaire (QuickDASH): validity and reliability based on responses within the full-length DASH. *BMC Musculoskelet Disord*, 2006; 7:44.
16. Downing ND, Davis TRC. Trapezial space height after trapeziectomy: mechanism of formation and benefits. *J Hand Surg Am*, 2001; 26: 862-8.
17. Trumble TE, Rafijah G, Gilbert M, Allan CH, North E, McCallister WV. Thumb trapeziometacarpal joint arthritis: Partial trapeziectomy with ligament reconstruction and interposition costochondral allograft. *J Hand Surg Am*, 2000; 25: 61-76.
18. Nilsson A, Liljensten E, Bergstrom C, Sollerman C. Results from a degradable TMC joint Spacer (Artelon) compared with tendon arthroplasty. *J Hand Surg Am*, 2005; 30: 380-9.
19. M. Jörheim, I. Isaxon, M. Flondell, P. Kalén, I. Atroshi. Short-term outcomes of trapeziometacarpal artelon implant compared with tendon suspension interposition arthroplasty for osteoarthritis: a matched cohort study. *J Hand Surg Am*, 2009; 34: 1381-7.
20. Davis Tim RC, Brady O, Dias JJ. Excision of the trapezium

- for osteoarthritis of the trapeziometacarpal joint: A study of the benefit of ligament reconstruction or tendon interposition. *J Hand Surg Am*, 2004; 29: 1069-77.
21. Rosales RS, F. Rodríguez Pulido, I. Atroshi, Y. Martín Hidalgo, McCabe SJ. Metodología para el desarrollo de un trabajo de investigación clínica en Cirugía de la Mano. *Rev. Iberoamer Cir Mano*, 2008; 36: 125-55.
22. Sauerland S, Davis TR. The Consolidated standards of reporting trials (CONSORT): better presentation of surgical trials in the *J Hand Surg Br*. *J Hand Surg Br*, 2004; 29: 621-4.
23. Moher D, Schulz KF, Altman DG. The CONSORT statement: revised recommendations for improving the quality of reports of parallel-group randomized trials. *Lancet*, 2001; 357: 1191-4.
24. Gummesson C, Atroshi I, Ekdahl C. The quality of reporting and outcome measures in randomised clinical trials related to upper-extremity disorders. *J Hand Surg Am*, 2004; 29: 735-7.