

# Neurocirurgia endovascular na macrorregião norte do Rio Grande do Sul: parte I

## *Endovascular Neurosurgery in the Northern Macroregion of Rio Grande do Sul: Part I*

José Ricardo Vanzin<sup>1</sup> Nério Dutra Azambuja, Jr.<sup>1</sup> Leonardo Frighetto<sup>1</sup> Alan Christmann Frohlich<sup>1</sup>  
Daniel Lima Varela<sup>1</sup> Paulo Mesquita Filho<sup>1</sup> Alex Roman<sup>1</sup> Luciano Bambini Manzato<sup>1</sup>

<sup>1</sup>Clínica Neurovasc – Neurocirurgia Vascular, Serviço de Neurologia e Neurocirurgia de Passo Fundo, Passo Fundo, RS, Brazil

Address for correspondence José Ricardo Vanzin, MD, Clínica Neurovasc – Neurocirurgia Vascular, Serviço de Neurologia e Neurocirurgia de Passo Fundo, rua Teixeira Soares, 640, Passo Fundo, RS, Brazil. CEP: 99010-080 (e-mail: vanzin@neurosnn.com.br).

Arq Bras Neurocir 2018;37:167–173.

### Resumo

**Introdução** A cidade de Passo Fundo, localizada no norte do RS, se destaca na área de saúde há muitos anos. A neurocirurgia endovascular se tornou referência para o interior do estado. Abordaremos a experiência de 10 anos nesta área e a dividiremos em angiografias cerebrais (Parte I), angioplastias de carótida (Parte II) e aneurismas intracranianos (Parte III). O objetivo da Parte I é avaliar estatisticamente as angiografias cerebrais, suas indicações, riscos e complicações, assim como a revisão da técnica.

**Materiais e Métodos** Estudo retrospectivo de 2005 a 2015, com total de 5.567 procedimentos neurorradiológicos realizados. São 4.114 angiografias, 639 embolizações de aneurismas intracranianos, 414 angioplastias de carótida, 143 embolizações de malformações arteriovenosas (MAV) cerebrais, 32 embolizações de fístulas arteriovenosas durais, 102 tratamentos de vasoespasmismo cerebral, 21 tratamentos de epistaxe, 36 embolizações de tumores craniocervicais, 25 trombólises de acidente vascular cerebral (AVC) isquêmico, 18 vertebroplastias e 13 embolizações de malformações arteriovenosas de face.

**Resultados** Um total de 4.084 procedimentos realizados, 21.811 vasos estudados, média de 7,62 vasos por paciente e 2,82 vasos por procedimento. Destes, foram 2.536 procedimentos diagnósticos e 1.548 controles angiográficos. Do total, 1.188 pacientes fizeram apenas uma angiografia, e 27,14% foram procedimentos terapêuticos. Obtivemos um total de complicações de 3,89%: 2,33%, reflexo vasovagal; 0,56%, reação alérgica cutânea; 0,07%, choque anafilático; 0,27%, hematoma femoral; 0,26%, déficit neurológico transitório; e 0,12%, déficit neurológico definitivo. Não houve caso de óbito.

**Conclusão** A angiografia cerebral em adultos, crianças e lactentes é um procedimento seguro, com baixo risco de complicações neurológicas permanentes.

### Palavras-Chave

- ▶ arteriografia
- ▶ radiologia intervencionista
- ▶ neuroangiografia
- ▶ técnica endovascular

received  
March 1, 2016  
accepted  
May 10, 2016  
published online  
Outubro 25, 2016

DOI <http://dx.doi.org/10.1055/s-0036-1584685>.  
ISSN 0103-5355.

Copyright © 2018 by Thieme Publicações Ltda, Rio de Janeiro, Brazil

License terms



**Abstract**

**Introduction** The city of Passo Fundo, in the north of Rio Grande do Sul state, stands in the health field for many years. Endovascular Neurosurgery became reference to the state. We will cover 10 years of experience in this area and divide in cerebral angiograms (Part I), carotid angioplasties (Part II) and intracranial aneurysms (Part III). Part I of the goal is to statistically assess the cerebral angiograms, indications, risks and complications, as well as technical review.

**Materials and Methods** A retrospective study from 2005 to 2015 with total of 5567 interventional neuroradiology procedures performed. 4114 angiograms, 639 embolization intracranial aneurysms, 414 carotid angioplasties, 143 embolization Arteriovenous Malformations Brain, 32 embolization Fistulas Arteriovenous dural, 102 cerebral vasospasm treatments, 21 treatment of epistaxis, 36 embolization tumors craniocervical, 25 thrombolysis in ischemic stroke, 18 vertebroplasty and 13 embolization of arteriovenous malformations face.

**Results** A total of 4084 procedures performed 21,811 vessels studied, average vase 7.62 / 2.82 vessel and patient / procedure. Of these, 2536 were diagnostic procedures and 1548 angiographic controls. Of the total, 1188 patients received only an angiogram, 27.14% were therapeutic procedures. We obtained a total of 3.89% complications: 2.33% reflection vasovagal, 0.56% allergic skin reaction, anaphylactic shock 0.07%, 0.27% femoral hematoma, 0.26% transient neurological deficit, 0.12% permanent neurological deficit and no case of death.

**Conclusion** Cerebral angiography in adults, children and infants is a safe procedure with low risk of permanent neurological complications.

**Keywords**

- ▶ arteriography
- ▶ interventional radiology
- ▶ neuroangiography
- ▶ technique

**Introdução**

A neurocirurgia endovascular brasileira evoluiu rapidamente no tratamento adjuvante das patologias vasculares encefálicas nos últimos 30 anos. Inicialmente utilizada em casos complexos para a microcirurgia vascular convencional, hoje conta com uma vasta aplicação na área da neurocirurgia vascular. Com o aprimoramento da técnica, das salas de hemodinâmica e dos dispositivos para o tratamento das doenças vasculares, a técnica se consolidou em todo o Brasil. Novos centros foram criados, e mais profissionais se formaram tanto no país quanto no exterior. Assim, a neurocirurgia endovascular foi alcançando novos lugares, antes sem acesso a esta tecnologia. A neurorradiologia intervencionista no interior do país tem sido um desafio para os centros médicos de médio porte, onde as equipes multidisciplinares nem sempre contam com um time completo de especialistas e equipamentos adequados. A cidade de Passo Fundo, localizada no norte do estado do Rio Grande do Sul (RS), tem-se destacado na área de saúde há diversos anos e, em setembro de 2015, ganhou, da revista *Isto É*, o prêmio de melhor cidade brasileira de porte médio na área de saúde, dentre 5.565 municípios concorrentes. Analisaremos a atividade neurocirúrgica endovascular dos últimos 10 anos do Serviço de Neurologia e Neurocirurgia de Passo Fundo. Esta abordagem foi dividida em etapas; os procedimentos mais relevantes foram incluídos na análise e divididos em três partes: as angiografias cerebrais (Parte I), seguidas pelas angioplastias percutâneas de carótida com implante de *stent* (Parte II), e, por fim, os aneurismas intracranianos (Parte III). A angio-

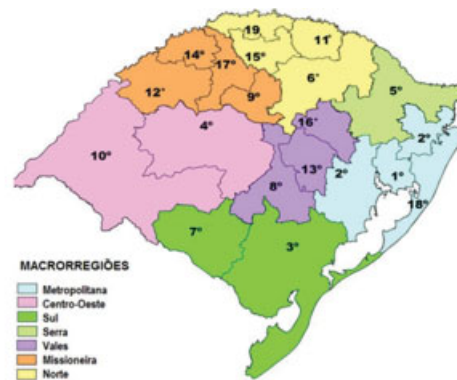
grafia cerebral é utilizada tanto para diagnóstico como para a intervenção. Com os avanços dos exames de imagem vascular não invasivos, como o *doppler*, *angio-TC* e *angio-RM*, a angiografia tem sido reservada para situações nas quais os estudos podem ser inconclusivos, ou quando dois estudos são contraditórios, mas ainda se mantém como padrão-ouro para detecção de aneurismas cerebrais nas hemorragias subaracnóideas (HSA) não traumáticas.<sup>1-5</sup> O objetivo deste trabalho é avaliar estatisticamente as angiografias cerebrais, suas indicações, riscos e complicações, assim como a revisão da técnica.

**Materiais e Métodos**

Os prontuários médicos dos hospitais foram analisados retrospectivamente e cruzados com coletas prospectivas. A busca retrospectiva foi realizada por acadêmicos de medicina – participantes das Ligas de Neurologia e Neurocirurgia dos hospitais São Vicente de Paulo e Hospital da Cidade – coordenados pelo Serviço de Neurologia e Neurocirurgia (SNN). O banco de dados prospectivo foi alimentado diariamente pelos médicos-neurocirurgiões endovasculares José Ricardo Vanzin e Luciano Bambini Manzato, através de uma tabela Excel<sup>TM</sup> (Microsoft®, Remond, EUA) preenchida ao final de cada procedimento. Os procedimentos neuro endovasculares foram realizados em três hospitais: São Vicente de Paulo (HSVP), Pronto Clínica (HPC) e da Cidade (HC), todos em Passo Fundo. Inicialmente, os procedimentos foram realizados com aparelho Philips Integris BV5000 (Healthcare, DA Best, Holanda) no HSVP, de 2005 a 2008; Philips BV

Pulsera (Healthcare, DA Best, Holanda) no HPC, de 2005 a 2012; e Shimadzu Opescope Acteno (Shimadzu Medical Systems, Japão) no HC, de 2006 a 2010. Atualmente, trabalhamos com Shimadzu Trinias F12 (Shimadzu Medical Systems, Japão) no HPC, GE Innova 3000 e 4000 (GE, Estados Unidos) no HSVP, e Shimadzu Bransist SAFIRE (Shimadzu Medical Systems, Japão) no HC. O HC e o HSVP trabalham com duas e três máquinas de hemodinâmica, respectivamente. De 1° de julho de 2005 a 31 de dezembro de 2015, foram estudados 2.861 pacientes com idade entre 2 e 89 anos, com média de 52,8 anos. Os pacientes foram submetidos a 5.575 procedimentos neurorradiológicos intervencionistas. Destes, 37,9% foram submetidos a dois ou mais procedimentos de angiografia. Do total de 5.557 procedimentos na hemodinâmica, 4.114 foram angiografias, todos utilizando a técnica de Seldinger. Em todos os procedimentos terapêuticos a intenção inicial era a realização de angiografias dos quatro vasos cerebrais, mesmo que possuíssem angio-TC ou angio-RM previamente, com exceção de 18 casos de vertebroplastias. O procedimento endovascular incluía: estudo da artéria carótida cervical comum direita e esquerda, carótida interna intracraniana direita e esquerda, vertebral direita e esquerda, arco aórtico, e em determinados casos estudo seletivo da carótida externa. A proveniência dos pacientes foi 54% do próprio *staff* neurológico e neurocirúrgico (oito profissionais do serviço), das escalas de emergência dos três hospitais (32%) e dos encaminhamentos de neurologistas e neurocirurgiões da região do norte do estado do Rio Grande do Sul (14%). Pacientes do Sistema Único de Saúde (SUS) foram aceitos somente quando vinham da macrorregião norte do RS, que compreende a 6ª, 11ª, 15ª e 19ª, coordenadoras de saúde (►Fig. 1).

As principais patologias que necessitaram de estudo angiográfico foram: hemorragia subaracnóideia (39%), isquemia cerebral por doença aterosclerótica (26%) e hematoma intraparenquimatoso (17%). Neste período, foram realizados 1.443 procedimentos terapêuticos, 639 embolizações de aneurismas cerebrais, 414 angioplastias percutâneas com implante de *stent*, 143 embolizações de malformações arteriovenosas cerebrais e medulares, 32 fístulas durais, 102 angioplastias para vasoespasmo, 21 tratamentos de epistaxes, 36 embolizações pré-operatórias de tumores craniocervicais, 25 trombólises intra-arteriais químicas e/ou mecânicas, 18 vertebroplastias e 13 malformações vasculares de face. Todos os pacientes eram monitorados: acesso venoso, monitor cardíaco, oximetria de pulso. Contraste iodado não iônico e injeções manuais foram utilizados, com exceção do arco aórtico, no qual foi utilizada bomba de infusão com 40 mL de contraste iodado, velocidade de 20 mL/s com 600 PSI. Retirada da bainha femoral foi realizada pelo neurorradiologista, médico residente de neurocirurgia ou enfermeira padrão do setor, permanecendo o paciente em repouso e observação por 6 horas no setor de hemodinâmica. Liberado com orientação de repouso relativo por mais 24 horas e comunicar a equipe se houvesse alterações. A grande maioria dos procedimentos foi realizado com uso de introdutor 5F, cateter diagnóstico vertebral 5F e guia hidrofílica 0,035" hidratada em solução fisiológica. Em 19,14% (785



Fonte: ASSTEPLAN/SES-RS

Fig. 1 Distribuição das macrorregiões e coordenadorias de saúde do RS.

casos), foi necessário o uso de cateter Simon II para concluir o exame. Em 12 crianças com menos de 2 anos de idade, foi utilizada uma técnica modificada através da punção da artéria femoral com *abocath* 21 fixado à pele com fita adesiva cirúrgica, e o estudo angiográfico utilizando microcateter 0,27" e microguia 0,014." As angiografias para confirmação de morte encefálica igualmente foram acompanhadas por anestesistas, utilizando a técnica de Seldinger. As complicações foram contabilizadas por procedimento, e não por vaso individual estudado, e classificadas em: neurológicas transitórias ou permanentes, locais e reações alérgicas. As mudanças técnicas são alterações da rotina do procedimento angiográfico, como a necessidade de sedação, anestesia geral, punção em sítio diferente da artéria femoral. Os dados foram cruzados e analisados pelo programa SPSS Statistics 22.0.

## Resultados

Um total de 4.084 procedimentos foi incluído com 0,73% de taxa de insucesso. Todas as angiografias foram realizadas utilizando a técnica de Seldinger, com 21.811 vasos estudados, média de 7,62 vasos por paciente e 2,82 vasos por procedimento (►Tabela 1). Do total, 2.536 foram procedimentos diagnósticos e 1.548 controles angiográficos de

Tabela 1 Quantidade de vasos estudados

Vaso estudado	Número de vasos estudados
Carótida comum direita e esquerda	5.846
Carótida interna direita e esquerda	7.746
Carótida externa direita e esquerda	1.620
Vertebral direita e esquerda	5.326
Medular – diferentes níveis	836
Outros vasos	437
Total	21.811
Total/Paciente*	7,62
Total/Procedimento	2,82

\* Inclui os controles angiográficos.

patologias previamente tratadas, 38 angiografias em pediatria (< 12 anos de idade) e 38 angiografias de morte encefálica. Em 1.188 pacientes foi realizada apenas uma angiografia diagnóstica, sem encaminhamento para tratamento endovascular, ou seja, 28,9% dos pacientes que realizaram angiografias não necessitaram de tratamento. Todas as complicações foram incluídas, tanto nas angiografias diagnósticas como nos controles. Do total dos exames, obtivemos 160 intercorrências/procedimentos (3,89%) divididos em complicações neurológicas (transitórias e permanentes), não neurológicas (reação vasovagal e insuficiência renal aguda), locais (hematoma femoral, dissecção carótida/vertebral, quebra do cateter, oclusão arterial aguda, trombose venosa, fístula arteriovenosa) e reações alérgicas (*rash* cutâneo e choque anafilático) (► **Tabela 2**). As complicações neurológicas transitórias foram: cinco casos com

**Tabela 2** Complicações na angiografia cerebral

Complicações	Procedimentos	%
<b>Neurológicas</b>		
Transitória		
Déficit focal motor	5	0,12
Cegueira cortical transitória	4	0,1
Amnésia global transitória	2	0,05
Subtotal	11	0,26
<i>Permanente</i>		
déficit focal motor	1	0,02
dor neuropática	4	0,1
Subtotal	5	0,12
<b>Não neurológicas</b>		
Reação vasovagal		
Síncope	12	0,29
Bradicardia	84	2,04
IRA	2	0,05
Subtotal	98	2,38
<b>Local</b>		
Hematoma femoral	11	0,27
Dissecção da carótida	5	0,12
Quebra de cateter	4	0,1
Oclusão arterial aguda	1	0,02
Trombose venosa profunda	1	0,02
Fístula arteriovenosa	1	0,02
Subtotal	23	0,56
<b>Reação alérgica</b>		
<i>Rash</i> cutâneo	23	0,56
Choque anafilático	3	0,07
Subtotal	26	0,63
<b>Total</b>	<b>160</b>	<b>3,89</b>

Abreviações: IRA, insuficiência renal aguda.

déficit neurológico focal motor reversível em menos de 1 hora (0,12%), quatro casos com cegueira cortical transitória (0,10%) e dois casos de amnésia global transitória (0,05%). As permanentes foram: um caso de hemiplegia definitiva (0,02%) e quatro casos de dor neuropática em decorrência da punção (0,1%). Das complicações não neurológicas, a reação vasovagal (2,33%) foi a mais frequente, seguida pela insuficiência renal aguda (IRA) reversível em dois casos (0,05%). A bradicardia reacional ocorreu em 96 casos (2,04%), com 12 destes evoluindo para síncope (0,29%). Dentre o total, 62 pacientes apresentaram a alteração durante a punção femoral arterial, e 34, na retirada da bainha, sendo necessário o uso de atropina venosa para recuperação da frequência cardíaca em 16 pacientes (14,28%). Os pacientes com síncope necessitaram período maior de observação (24 horas). Dentre as complicações locais, que totalizaram 11 casos, ocorreram grandes hematomas femorais em 0,27% (promovendo dor e desconforto ao paciente, sem repercussão clínica), cinco dissecções da carótida cervical (0,12%) – que em dois casos necessitou de correção com implante de *stent* (0,05%) –, quatro casos de quebra da extremidade distal do cateter diagnóstico (0,10%), um caso de oclusão arterial aguda da artéria femoral (0,02%), um caso de trombose venosa profunda do membro onde foi realizada a angiografia (0,02%), e um caso de fístula arteriovenosa femoral (0,02%) corrigida cirurgicamente. As reações alérgicas foram vistas em 23 casos com *rash* cutâneo (0,56%) e três casos de choque anafilático (0,07%) que necessitaram de internação hospitalar (► **Tabela 2**). Nenhum caso de óbito, infecção cutânea no local da punção, ou de insuficiência renal crônica relacionada à angiografia foi identificado. As mudanças na estratégia do estudo angiográfico ocorreram em 238 casos (5,78%), aproximadamente um para cada 20 procedimentos (► **Tabela 3**). Dentre elas: insucesso de cateterismo (0,73%), acesso radial (0,85%), punção direta da carótida cervical (0,34%), punção direta da artéria vertebral (0,1%), necessidade de sedação (1,99%) e necessidade de anestesia geral (1,72%). O insucesso de cateterismo ocorreu em trinta procedimentos: 18 casos com doença ateromatosa severa dos vasos ilíacos e abdominais, cinco casos de falha na punção arterial femoral devido a obesidade dos pacientes (abdome em avental), quatro casos por infecção cutânea na região inguinal e três casos por

**Tabela 3** Necessidade de mudança na técnica da angiografia cerebral

Mudança da técnica	Casos	%
Insucesso no cateterismo	30	0,73
Acesso radial	35	0,85
Punção direta carótida	14	0,34
Punção direta vertebral	4	0,1
Sedação	82	1,99
Anestesia geral	71	1,72
<b>Total</b>	<b>238</b>	<b>5,78</b>

presença de volumosa hérnia inguinal bilateral. Todos os casos de insucesso foram encaminhados para angio-TC ou angio-RM. Punção percutânea direta da carótida cervical foi necessária em 14 casos, e em quatro, punção direta da artéria vertebral, todos para acesso vascular no tratamento de aneurismas intracranianos em pacientes com dificuldade de acesso periférico. Em 82 casos, foi necessária sedação leve – 5 mg de midazolam e 1 mL de fentanil durante as angiografias diagnósticas e/ou controles, aproximadamente dois para cada cem exames – relacionada à ansiedade dos pacientes. Agendamento prévio de angiografias com anestesia geral por agitação psicomotora foi feito em 71 casos, a grande maioria (65 casos, 91,55%) composta por pacientes internados com patologia neurológica. Dos quatro casos de quebra da ponta distal do cateter diagnóstico no interior do paciente, três foram removidas com laço, e uma, cirurgicamente. Não registramos a quantidade necessária de abertura de outros materiais para concluir os estudos angiográficos decorrente do dano do reuso. Observamos subjetivamente que os introdutores e as guias hidrofílicas foram os materiais com mais troca. A quantidade de exames diagnósticos e procedimentos se manteve homogênea durante os 10 anos, sem variações significativas. Na maioria dos casos (74,13%), houve predomínio de pacientes atendidos pelo SUS (72,86%) na realização dos exames diagnósticos e controles (► **Tabela 4**).

## Discussão

A angiografia cerebral é utilizada tanto para diagnóstico quanto para tratamento das patologias vasculares. Com os avanços dos exames de imagem vascular não invasivos, como o *doppler*, angio-TC e angio-RM, a angiografia tem sido reservada para situações nas quais os estudos podem ser inconclusivos, ou quando dois estudos são contraditórios.<sup>1</sup> É indicada para investigação de doenças extracranianas (insuficiência vertebrobasilar por síndrome do roubo da artéria

subclávia, estenose de carótida cervical, fístula carótida-cavernosa, trauma cervical, epistaxe, tumores invasivos da carótida e embolização de tumores) e doenças intracranianas (HSA não traumática, aneurisma cerebral, MAV, vasoespasm arterial, AVC agudo, embolização de tumor, teste de Wada).<sup>1-5</sup> Nos relatos da literatura, as complicações durante angiografia variam de 0,4 a 12,2% em eventos neurológicos reversíveis ou transitórios, e de zero a 5,4% em déficits permanentes.<sup>6-13</sup> Uma metanálise de três estudos prospectivos de Cloft et al, publicada em 1999, relata valores de 0,9 a 2,3% de complicações neurológicas transitórias e de 0,1 a 0,5% de déficits permanentes.<sup>14</sup> O grupo Italiano de Bolonha publicou em 2005 um estudo retrospectivo de coorte com taxas de complicações de 0,1 e 0,5% para déficits neurológicos transitórios e permanentes, respectivamente.<sup>15</sup> Observamos 0,28% de déficits neurológicos transitórios e 0,12% de déficits neurológicos permanentes, resultados semelhantes aos dados da literatura. A complicação mais frequente foi a reação vasovagal (2,34%), que tem sido descrita como um evento cardíaco maior em 3 a 6% dos casos (síncope) e bradicardia transitória reversível em 4 a 7%.<sup>16-19</sup> A bradicardia ocorre durante a punção arterial femoral e na remoção da bainha femoral, provocada pela dor e manipulação da artéria femoral. Não utilizamos preparo alérgico para a realização dos exames angiográficos diagnósticos ou terapêuticos devido à baixa incidência de choque anafilático (0,07%). O acesso radial foi proposto inicialmente por Piscioni, em 1988,<sup>20</sup> que descreveu sua experiência preliminar em trinta casos. Campeau et al, em 1989,<sup>21</sup> publicaram uma série de cem casos utilizando o acesso radial para as angiografias percutâneas coronárias. Esta via foi considerada mais confortável para o paciente, com melhor custo-efetividade para as instituições, pois reduz o tempo de observação intrahospitalar, torna fácil a compressão externa em casos de hemorragias no local da punção, e tem sido preferido pelos cardiologistas no lugar da técnica braquial, criada em

**Tabela 4** Atividade global ao longo dos 10 anos

Ano	T/Ano (%)	A/Ano (%)	P/Ano (%)	SUS/Ano (%)	C/Ano (%)
2005*	208 (3,74)	151 (3,67)	57 (3,97)	140 (3,46)	68 (4,51)
2006	482 (8,67)	345 (8,38)	137 (9,55)	343 (8,48)	139 (9,23)
2007	530 (9,54)	391 (9,50)	139 (9,69)	398 (9,84)	132 (8,76)
2008	525 (9,45)	390 (9,48)	135 (9,41)	411 (10,16)	114 (7,57)
2009	526 (9,46)	370 (8,99)	156 (10,87)	363 (8,98)	163 (10,82)
2010	636 (11,44)	487 (11,84)	149 (10,38)	481 (11,90)	155 (10,29)
2011	562 (10,11)	442 (10,74)	120 (8,36)	431 (10,66)	131 (8,70)
2012	386 (6,95)	259 (6,29)	127 (8,85)	284 (7,02)	102 (6,77)
2013	489 (8,80)	366 (8,90)	123 (8,57)	341 (8,43)	148 (9,82)
2014	545 (9,81)	411 (9,99)	134 (9,34)	390 (9,64)	155 (10,29)
2015	668 (12,02)	502 (12,20)	166 (11,01)	461 (11,40)	199 (13,21)
Total**	5.557	4.114*** (74,13)	1.443 (25,86)	4.043 (72,86)	1.506 (27,14)

Abreviações: A, angiografia; C, convênios; P, procedimentos; T, total.

\* Atividade de julho a dezembro. \*\* Excluídas 18 vertebroplastias realizadas de 2008 a 2010.



1953.<sup>20-22</sup> Recentemente, alguns cardiologistas intervencionistas têm utilizado o acesso ulnar como uma rota segura.<sup>22</sup> A via radial é uma opção para os neurorradiologistas, especialmente em pacientes com acessos venosos femorais bilaterais, fobias de punções na virilha, distúrbios da coagulação, grandes hematomas ou contusões femorais bilaterais prévias por punções arteriais ou extravasamento cutâneo de acessos venosos, doença ateromatosa severa das artérias femorais, ilíacas e da aorta abdominal.<sup>23</sup> Os casos de insucesso na realização dos exames ocorreram mais frequentemente até 2009 (22 casos, 0,53%), já que após a introdução da técnica radial houve uma redução dos insucessos (oito casos, 0,19%). A punção percutânea da carótida cervical para estudos diagnósticos foi abandonada em 1953, após a angiografia moderna ser apresentada ao mundo científico pelo médico sueco Sven Ivar Seldinger.<sup>24</sup> Ele descreveu o uso do cateter para inserir o contraste nos vasos sanguíneos. Atualmente, a punção percutânea da carótida cervical tem sido utilizada para o tratamento de patologias neurológicas em casos selecionados.<sup>25-28</sup> A punção percutânea da artéria vertebral, inicialmente utilizada para exames diagnósticos,<sup>29,30</sup> tem sido utilizada como acesso alternativo para o tratamento de aneurismas cerebrais do topo basilar, em pacientes com arco aórtico desfavorável, com presença de *looping* proximal.<sup>31,32</sup> Crianças são raramente capazes de completar um estudo de angiografia com anestesia local, devido a ansiedade, agitação, dor e desconforto no local da punção, injeção do contraste e por disfunção cerebral causada por hemorragia ou isquemia. O estudo diagnóstico em crianças e lactentes é um procedimento seguro e atualmente preferido por ser realizado com sedação profunda em vez de anestesia endotraqueal geral.<sup>33,34</sup> Apesar de pouco frequente na nossa série, não observamos nenhuma complicação. A utilização de sedação para pacientes com alteração do nível de consciência com HSA aneurismática tem sido proposta com o uso de 1,3-diisopropilfenol (propofol), mas a dexmedetomidina tem-se mostrado superior.<sup>35</sup> Para estes casos, sempre utilizamos a anestesia geral, com o plano de tratamento endovascular imediato. Para sedação leve na rotina neuro endovascular, durante as angiografias cerebrais diagnósticas ou controles, preconiza-se o uso venoso de midazolam e fentanil.<sup>1,2</sup> Nós observamos, em aproximadamente dois casos para cada cem exames, a necessidade de realização da sedação com este protocolo, frequentemente relacionado à ansiedade dos pacientes diante do exame. Agendamento de angiografias com anestesia geral por agitação psicomotora ocorre, na grande maioria das vezes, em pacientes internados e com frequência aproximada de 1,5 para cada cem exames na nossa série. Do total de exames realizados em 10 anos, 28,9% dos casos de angiografia diagnóstica não necessitaram de tratamento – este dado em neurologia vascular era desconhecido até o momento. Outro dado novo foi o número de casos tratados comparado com o total de exames, 25,86% de todos os casos foram procedimentos endovasculares terapêuticos; estes dados são muitos semelhantes aos da cardiologia intervencionista, na qual cerca de 25 a 30% de todos os casos são tratados.<sup>36</sup> Mudança da estratégia do estudo angiográfico pode ocorrer em 5,78% dos casos, ou seja, aproximadamente um para cada

vingte exames realizados. A maioria dos procedimentos diagnósticos e terapêuticos realizados foi do Sistema Único de Saúde (72,86%), o que mostra que nossa atividade é essencialmente pública. As dificuldades no atendimento ao SUS não são recentes, principalmente pela baixa remuneração dos exames diagnósticos e a falta de atualização das tabelas dos honorários médicos. O SUS não remunera os materiais especiais para os exames diagnósticos: introdutor, guia e cateteres diagnósticos. A maioria dos hospitais trabalha com materiais reesterilizados para os estudos diagnósticos do SUS para manterem seus serviços ativos, e isto aumenta o risco de complicação. Por exemplo, em nossa série, ocorreram quatro casos de quebra da ponta distal do cateter diagnóstico durante o estudo diagnóstico, o que, apesar de infrequente, aumenta o risco para os pacientes. Em incontáveis casos não registrados em nossa série, houve a necessidade de troca do introdutor ou da guia hidrofílica devido ao desgaste do material reutilizado, o que aumentou o tempo do procedimento e desgaste psicológico de toda a equipe e do próprio paciente.

## Conclusão

A angiografia cerebral – em adultos, crianças ou lactentes – é um procedimento seguro, com baixo risco de reações alérgicas graves, ou complicações neurológicas permanentes. A complicação mais observada foi o reflexo vasovagal (bradiquardia) e *rash* cutâneo, sem prolongamento do tempo de observação ou internação hospitalar subsequente. Mudança da estratégia do estudo angiográfico pode ocorrer em aproximadamente 6% dos casos. Riscos decorrentes da reutilização de materiais devem ser evitados com mudanças nas diretrizes de saúde pública do país.

## Referências

- 1 Ahn SH, Prince EA, Dubel GJ. Basic neuroangiography: review of technique and perioperative patient care. *Semin Intervent Radiol* 2013;30(3):225-233
- 2 Wallace RC, Curtis A, Lewis CA, et al; American Society of Neuroradiology. American Society of Interventional and Therapeutic Neuroradiology. Society of Cardiovascular and Interventional Radiology. Quality improvement guidelines for adult diagnostic neuroangiography. Cooperative study between the ASNR, ASITN, and the SCVIR. *AJNR Am J Neuroradiol* 2000; 21(1):146-150
- 3 Citron SJ, Wallace RC, Lewis CA, et al. Society of Interventional Radiology; American Society of Interventional and Therapeutic Neuroradiology; American Society of Neuroradiology. Quality improvement guidelines for adult diagnostic neuroangiography. Cooperative study between ASITN, ASNR, and SIR. *J Vasc Interv Radiol* 2003;14(9Pt2): S257-S262
- 4 Thiex R, Norbash AM, Frerichs KU. The safety of dedicated-team catheter-based diagnostic cerebral angiography in the era of advanced noninvasive imaging. *AJNR Am J Neuroradiol* 2010; 31(2):230-234
- 5 ACR Committee on Drugs and Contrast Media. Version 10.1, 2015. Available from: <http://www.acr.org/Quality-Safety/Resources/~media/37D84428BF1D4E1B9A3A2918DA9E27A3.pdf>
- 6 Baum S, Stein GN, Kuroda KK. Complications of "no arteriography". *Radiology* 1966;86(5):835-838

- 7 Cloft HJ, Kallmes DF, Dion JE. A second look at the second-look angiogram in cases of subarachnoid hemorrhage. *Radiology* 1997; 205(2):323–324, discussion 324–325
- 8 Hankey GJ, Warlow CP, Sellar RJ. Cerebral angiographic risk in mild cerebrovascular disease. *Stroke* 1990;21(2):209–222
- 9 Hankey GJ, Warlow CP, Molyneux AJ. Complications of cerebral angiography for patients with mild carotid territory ischaemia being considered for carotid endarterectomy. *J Neurol Neurosurg Psychiatry* 1990;53(7):542–548
- 10 Heiserman JE, Dean BL, Hodak JA, et al. Neurologic complications of cerebral angiography. *AJNR Am J Neuroradiol* 1994;15(8): 1401–1407, discussion 1408–1411
- 11 Kassell NF, Torner JC. Aneurysmal rebleeding: a preliminary report from the Cooperative Aneurysm Study. *Neurosurgery* 1983;13(5):479–481
- 12 Kuhn J, Vehlen C, Menel HD, Mahkorn D, Bewermeyer H. Rupture of an internal carotid artery aneurysm during angiography with leakage of contrast medium via an external ventricular drain. *Neuroradiology* 2003;45(12):905–907
- 13 Saitoh H, Hayakawa K, Nishimura K, et al. Rerupture of cerebral aneurysms during angiography. *AJNR Am J Neuroradiol* 1995; 16(3):539–542
- 14 Cloft HJ, Joseph GJ, Dion JE. Risk of cerebral angiography in patients with subarachnoid hemorrhage, cerebral aneurysm, and arteriovenous malformation: a meta-analysis. *Stroke* 1999; 30(2):317–320
- 15 Leonardi M, Cenni P, Simonetti L, Raffi L, Battaglia S. Retrospective study of complications arising during cerebral and spinal diagnostic angiography from 1998 to 2003. *Interv Neuroradiol* 2005; 11(3):213–221
- 16 Lightowler JV, Elliott MW. Local anaesthetic infiltration prior to arterial puncture for blood gas analysis: a survey of current practice and a randomised double blind placebo controlled trial. *J R Coll Physicians Lond* 1997;31(6):645–646
- 17 Bowden SM, Worrey JA. Assessing patient comfort: local infiltration of lidocaine during femoral sheath removal. *Am J Crit Care* 1995;4(5):368–369
- 18 O'Grady E. Removal of a femoral sheath following PTCA in cardiac patients. *Prof Nurse* 2002;17(11):651–654
- 19 Juergens CP, Lo S, French JK, Leung DY. Vaso-vagal reactions during femoral arterial sheath removal after percutaneous coronary intervention and impact on cardiac events. *Int J Cardiol* 2008; 127(2):252–254
- 20 Piscione F, Villari B, Focaccio A, Cappelli-Bigazzi M, Indolfi C, Chiariello M. [Percutaneous brachial approach in left heart catheterization with 5 French catheters. Preliminary experience]. *G Ital Cardiol* 1988;18(1):17–22
- 21 Campeau L. Percutaneous radial artery approach for coronary angiography. *Cathet Cardiovasc Diagn* 1989;16(1):3–7
- 22 Roghani-Dehkordi F, Hadizadeh M, Hadizadeh F. Percutaneous trans-ulnar artery approach for coronary angiography and angioplasty; A case series study. *ARYA Atheroscler* 2015;11(5): 305–309
- 23 Kim JH, Park YS, Chung CG, Park KS, Chung DJ, Kim HJ. Feasibility and utility of transradial cerebral angiography: experience during the learning period. *Korean J Radiol* 2006;7(1):7–13
- 24 Seldinger SI. Catheter replacement of the needle in percutaneous arteriography; a new technique. *Acta Radiol* 1953;39(5):368–376
- 25 Halbach VV, Higashida RT, Hieshima GB, Hardin CW. Direct puncture of the proximally occluded internal carotid artery for treatment of carotid cavernous fistulas. *AJNR Am J Neuroradiol* 1989;10(1):151–154
- 26 Koenigsberg RA, Aletich V, Camras L, Debrun G, Ausman J. Direct cervical internal carotid access for GDC treatment of an ophthalmic origin carotid aneurysm. *Surg Neurol* 1999;51(5):506–508
- 27 Blanc R, Mounayer C, Piotin M, Sadik JC, Spelle L, Moret J. Hemostatic closure device after carotid puncture for stent and coil placement in an intracranial aneurysm: technical note. *AJNR Am J Neuroradiol* 2002;23(6):978–981
- 28 Blanc R, Piotin M, Mounayer C, Spelle L, Moret J. Direct cervical arterial access for intracranial endovascular treatment. *Neuroradiology* 2006;48(12):925–929
- 29 Lindgren E. Percutaneous angiography of the vertebral artery. *Acta Radiol* 1950;33(5):389–404
- 30 Schechter MM, Gutiérrez-Mahoney CG D. The evolution of vertebral angiography. *Neuroradiology* 1973;5(3):157–164
- 31 Weill A, Cognard C, Spelle L, Castaings L, Moret J. Endovascular treatment of basilar tip aneurysms after direct puncture of the vertebral artery. *AJNR Am J Neuroradiol* 1998;19(8):1554–1556
- 32 Vanzin JR, Bambini Manzato L, Slaviero F, Strzelecki M, D'agostini Annes R. Direct vertebral artery access for the endovascular treatment of basilar artery aneurysms. *Interv Neuroradiol* 2012;18(1):29–32
- 33 Anand KJ, Johnston CC, Oberlander TF, Taddio A, Lehr VT, Walco GA. Analgesia and local anesthesia during invasive procedures in the neonate. *Clin Ther* 2005;27(6):844–876
- 34 Peng K, Li J, Ji FH, Li Z. Dexmedetomidine compared with propofol for pediatric sedation during cerebral angiography. *J Res Med Sci* 2014;19(6):549–554
- 35 Sriganesh K, Reddy M, Jena S, Mittal M, Umamaheswara Rao GS. A comparative study of dexmedetomidine and propofol as sole sedative agents for patients with aneurysmal subarachnoid hemorrhage undergoing diagnostic cerebral angiography. *J Anesth* 2015;29(3):409–415
- 36 Banning AP, Baumbach A, Blackman D, et al; British Cardiovascular Intervention society. Percutaneous coronary intervention in the UK: recommendations for good practice 2015. *Heart* 2015; 101(Suppl 3):1–13