

Criptococoma cerebral e pulmonar em paciente imunocompetente: relato de caso

Cerebral and Pulmonary Cryptococcoma in an Immunocompetent Patient: Case Report

Caio Sander Andrade Portella Júnior¹ Marcelle Rehem Machado² Lucas Chaves Lelis²
Jefferson Fonseca Dias² Luiz Eduardo Ribeiro Wanderley Filho³ Carlos Antonio Guimarães Bastos⁴

¹Neurocirurgião do Hospital Luis Eduardo Magalhães, Porto Seguro, BA, Brasil

²Médico Residente em Neurocirurgia do Hospital São Rafael, Salvador, BA, Brasil

³Neurocirurgião do Hospital Regional de Irecê, Irecê, BA, Brasil

⁴Neurocirurgião do Hospital Universitário Prof. Edgard Santos, Salvador, BA, Brasil

Address for correspondence Caio Sander Andrade Portella Junior, MR, Departamento de Neurocirurgia, Hospital São Rafael, Av. São Rafael, 2152-São Marcos, Salvador, Bahia, Brasil CEP: 41253-190 (e-mail: caiosander@gmail.com).

Arq Bras Neurocir 2015;34:335-337.

Resumo

Neurocriptococose é uma infecção fúngica do sistema nervoso central e sua principal apresentação clínica é a meningoencefalite. Lesões sólidas com aspecto tumoral, denominadas criptococoma, podem manifestar-se principalmente em imunodeprimidos. É relatado caso de paciente jovem, imunocompetente, com lesão tumoral frontal direita com grande efeito de massa e lesão menor em lobo occipital esquerdo, assim como lesão tumoral em pulmão direito. A paciente e seus cuidadores concordaram e autorizaram a publicação do caso. Foi feita revisão da literatura quanto à epidemiologia, tratamento e prognóstico. A paciente foi tratada com anfotericina B lipossomal e submetida à ressecção cirúrgica das lesões cerebrais e pulmonar, em tempos distintos, com bom desfecho clínico. A criptococose é infecção comum que pode acometer indivíduos tanto imunocomprometidos quanto imunocompetentes. Embora a meningoencefalite seja a forma mais comum de acometimento do SNC, existem outras formas mais raras como criptococoma cerebral. Há evidência de que a abordagem cirúrgica das lesões expansivas é benéfica e recomendada.

Palavras-Chave

- ▶ cérebro
- ▶ infecção
- ▶ criptococose
- ▶ neurocirurgia

Abstract

Neurocryptococcosis is a fungal infection of the central nervous system and its major clinical manifestation is meningoencephalitis. Solid tumor-like lesions, referred as cryptococcoma, usually occurs in immunocompromised patients. This paper reports a young immunocompetent female with a tumor-like lesion on the right frontal region and another one on the left occipital lobe, as well as a tumor lesion on her right lung. The patient and her caregivers have agreed and authorized the publishing of the case. Literature review was made regarding the epidemiology, treatment and prognosis. The patient was treated with anfotericine B and underwent surgical resection of the brain and lung lesions, at different times, with good clinical outcome. C. neoformans is a common fungal infection that can affect both immunocompetent and

Keywords

- ▶ brain
- ▶ infection
- ▶ cryptococcosis
- ▶ neurosurgery

received
July 18, 2014
accepted
August 7, 2015
published online
Outubro 2, 2015

DOI <http://dx.doi.org/10.1055/s-0035-1564824>.
ISSN 0103-5355.

Copyright © 2015 by Thieme Publicações Ltda, Rio de Janeiro, Brazil

License terms



immunocompromised individuals. Although meningoencephalitis is the most common presentation of CNS involvement, there are other rarer forms such as cerebral cryptococcoma. There is evidence that the surgical treatment of mass lesions is beneficial and recommended.

Introdução

Criptococose é infecção sistêmica causada pelo fungo leveduriforme encapsulado *Cryptococcus neoformans*, que ocorre por contato com solo contaminado com dejeções de aves. É a infecção fúngica mais comum do sistema nervoso central (SNC) e indivíduos imunocomprometidos são vulneráveis à manifestação disseminada da doença.¹ A apresentação clínica mais comum da criptococose é a meningoencefalite, e granulomas do SNC são raros. Além disso, o indivíduo imunocompetente com meningite criptocócica pode não apresentar sintomas clássicos como cefaleia e irritação meníngea.² Neste artigo, descrevemos o caso de uma paciente com criptococose do SNC apresentando-se como lesão tumoral cerebral e pulmonar.

Relato de Caso

Paciente do sexo feminino, procedente do interior da Bahia, com relato de cefaleia em região frontal bilateral com predomínio do lado direito, pulsátil, de forte intensidade, persistente, associada a astenia, adinamia, perda de peso, náuseas e vômitos, iniciada há cerca de 3 meses. Os sintomas evoluíram com piora da frequência e intensidade. A paciente apresentou paralisia do nervo craniano VI à esquerda, o que motivou a realização de tomografia computadorizada do crânio que mostrou lesão expansiva em região frontal direita e occipital esquerda exercendo efeito de massa (► Fig. 1). Admitida no serviço de neurocirurgia bastante emagrecida, mantendo o quadro clínico e papiledema bilateral. Submetida à ressecção microcirúrgica para exérese da lesão frontal direita em caráter de urgência. O exame anatomopatológico evidenciou *Cryptococcus neoformans* (► Fig. 2). Foram reali-

zadas pesquisas para HIV e outras imunodeficiências, com resultado negativo. A radiografia do tórax mostrou lesão pulmonar à direita, sendo introduzida anfotericina B lipossomal por 3 meses. A paciente evoluiu sem apresentar resposta clínica ou radiológica. Optou-se, então, por realizar a exérese da lesão pulmonar e cerebral remanescentes. Após os procedimentos cirúrgicos, em tempos distintos, a paciente apresentou melhora clínica e resolução dos sinais e sintomas.

Discussão

Cryptococcus neoformans é organismo encapsulado de distribuição mundial encontrado nas fezes de aves e mamíferos.² É um fungo oportunista que acomete o sistema nervoso central principalmente em indivíduos com HIV ou outras imunodeficiências.² Os principais locais de infecção são pulmões, SNC e doença disseminada.³ Caracteriza-se esta última como a presença de *C. neoformans* no sangue, em fluidos estéreis e tecidos outros que não o pulmonar.² É a infecção micótica mais comum do SNC, sendo a meningoencefalite sua principal forma de acometimento.⁴ Outra manifestação mais raramente encontrada é o cryptococoma – um pseudocisto encapsulado formado de substância gelatinosa, que pode acometer o cérebro e espaço subaracnoideo.^{4,5} Acredita-se que tal acometimento se deva à disseminação hematogênica pelo pulmão.⁴ Cefaleia é o sintoma mais comum, mas pode apresentar também sinais meníngeos, confusão mental, convulsão, alterações visuais e mais raramente déficits focais.² Indivíduos imunocompetentes podem não apresentar os sintomas clássicos de cefaleia e sinais meníngeos, e ter achados mais incomuns.² A pressão líquórica encontra-se frequentemente aumentada, e o líquido pode

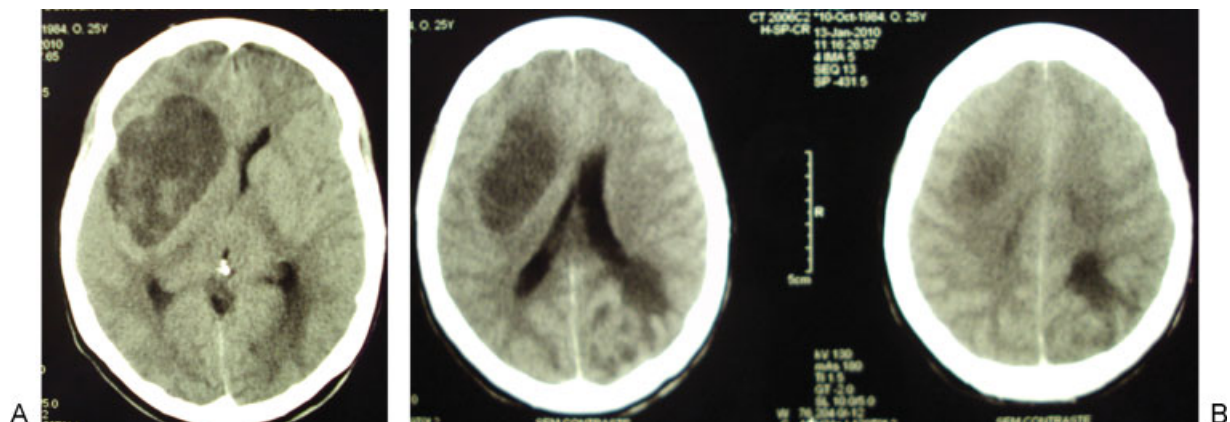


Fig. 1 Tomografia computadorizada do crânio sem contraste evidenciando lesões hipodensas frontal à direita e occipital à esquerda.

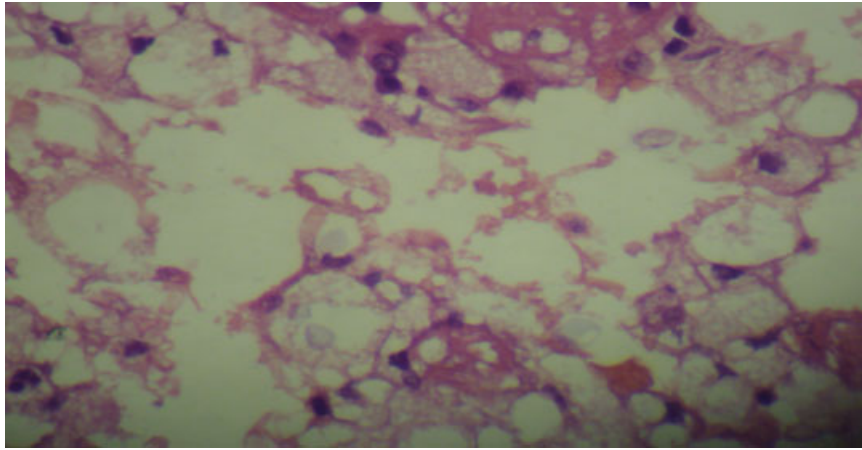


Fig. 2 Lâmina de microscopia demonstrando presença de *Cryptococcus neoformans*. Aumento de 75X, coloração em hematoxilina eosina.

apresentar leucocitose leve a moderada com diminuição dos níveis de glicose e elevação na proteinorraquia.⁴ Pacientes infectados podem ainda ter testes antigênicos positivos no sangue ou líquido.^{1,4} Este teste tem sensibilidade de 97% e especificidade de 93-100% quando se trata de paciente com criptococose disseminada, mas pode ser falso negativo no criptococoma ou indivíduos imunocompetentes.⁶ A cultura do líquido no meio ágar dextrose Sabouraud pode evidenciar o crescimento de *C. neoformans*.³ A ressecção da lesão seguida de anfotericina B lipossomal intravenosa por longa duração é recomendada como tratamento do criptococoma do SNC.³ No caso relatado, a paciente recebeu o diagnóstico logo após a ressecção cirúrgica pelo exame anatomopatológico, não sendo necessária a realização de exames sorológicos.

Conclusão

Criptococoma é uma apresentação incomum da criptococose cerebral, podendo acometer tanto imunodeficientes como imunocompetentes e o tratamento clínico com antifúngicos associado à ressecção cirúrgica é preconizado.

Referências

- 1 Patro SN, Kesavadas C, Thomas B, Kapilamoorthy TR, Gupta AK. Uncommon presentation of intracranial cryptococcal infection mimicking tuberculous infection in two immunocompetent patients. *Singapore Med J* 2009;50(4): e133-e137
- 2 Saigal G, Post MJD, Lolayekar S, Murtaza A. Unusual presentation of central nervous system cryptococcal infection in an immunocompetent patient. *AJNR Am J Neuroradiol* 2005;26(10):2522-2526
- 3 Taneja J, Bhargava A, Loomba P, Dogra V, Thakur A, Mishra B. Cryptococcal granulomas in an immunocompromised HIV-negative patient. *Indian J Pathol Microbiol* 2008;51(4): 553-555
- 4 Caldemeyer KS, Mathews VP, Edwards-Brown MK, Smith RR. Central nervous system cryptococcosis: parenchymal calcification and large gelatinous pseudocysts. *AJNR Am J Neuroradiol* 1997;18(1):107-109
- 5 Lizarazo-Nino J. Criptococosis del sistema nervioso central en pacientes inmunocompetentes. *Rev Neurol* 2008;47(6): 335
- 6 Eric Searls D, Sico JJ, Bulent Omay S, Bannykh S, Kuohung V, Baehring J. Unusual presentations of nervous system infection by *Cryptococcus neoformans*. *Clin Neurol Neurosurg* 2009;111(7): 638-642