Metástase espinhal intradural e extramedular: relato de caso

Intradural and Extramedular Spinal Metastases: Case Report

Vinícius Gonçalves dos Santos[1] Rodrigo Alves de Carvalho Cavalcante[2] Romulo Alberto Silva Marques[2] Vladimir Arruda Zaccariotti[2]

[1] Residente de Neurocirurgia do Hospital Universitário Alzira Velano, Alfenas, MG, Brasil
[2] Neurocirurgião do Hospital Araújo Jorge, Goiânia, GO, Brasil

Arq Bras Neurocir 2015;34:229–231.

Address for correspondence Vinícius Gonçalves dos Santos, MD., Neurosurgery Section at Hospital Araújo Jorge, Associação de Combate ao Câncer de Goiás, rua Flemington, qd4, lt4, Jardim Planalto, Goiânia, GO, Brasil CEP: 74333-110 (e-mail: alfenasvinicius@yahoo.com.br).

Resumo

Metástases espinhais extramedulares e intradurais são peculiares e correspondem a pequena porcentagem dos casos de tumores da coluna vertebral. Os pacientes normalmente apresentam dor e sintomas neurológicos na primeira apresentação. A imagem por ressonância magnética (RM) é crucial para confirmar a suspeita do diagnóstico. Em geral, a manipulação requer tratamento paliativo representado por radioterapia e/ou cirurgia, para evitar futuros déficits neurológicos. O objetivo do autor é apresentar um caso incomum de metástase espinhal de câncer de mama em uma paciente de 41 anos de idade, com doença sistêmica controlada.

Palavras-Chave
- tumor espinal
- compressão da medula espinal
- lombalgia

Abstract

Intradural extramedular spinal metastases are peculiar. They correspond to small percentage of spinal tumors cases. Patients ordinarily present pain and neurological symptoms at the first presentation. The magnetic resonance image (MRI) scan is crucial to confirm a diagnosis suspicion. On the whole, its handling requires a palliative management represented by radiotherapy and/or surgery to obviate future neurological deficits. The author's aim is present an unusual spinal metastasis of the breast cancer in a 41-year-old female patient with controlled systemic disease.

Keywords
- espinal tumor
- spinal cord compression
- low back pain

Introdução

O câncer de mama é a principal causa de mortes relacionadas ao câncer em mulheres.[1] Metástase espinhal extramedular intradural é uma complicação rara de câncer sistêmico. No seu conjunto, mestástases espinhais ocorrem no compartimento extradural em mais de 90% dos casos. Estima-se que 5% dos casos de doença metastática envolvendo a coluna vertebral ocorrem no espaço extramedular intradural.[2,3]

Poucos casos estão relatados.[4,5] Descrevemos o caso de uma paciente com diagnóstico anterior de câncer de mama, que apresentou lombalgia e paraparesia como manifestação inicial da doença metastática na medula espinhal.

Relato de Caso

Paciente do sexo feminino de 41 anos de idade apresentava lombalgia progressiva há 15 dias, que se iniciou com paraparesia crural. Foi admitida na sala de emergência. Era capaz

Recebido
April 28, 2014
Aprovado
June 12, 2015

DOI http://dx.doi.org/10.1055/s-0035-1559888.
ISSN 0103-5355.

Copyright © 2015 by Thieme Publicações Ltda, Rio de Janeiro, Brazil
License terms

de andar apenas com a ajuda de um cuidador (McCormick – escala modificada de grau IV).

Ao exame físico, a força muscular dos membros inferiores estava diminuída (grau IV), havia hiperreflexia, sinal de Babinski bilateral, e nível T3 de hipoestesia tátil e térmica. Controle do esfíncter anal e vesical estavam preservados; paciente não apresentava qualquer massa palpável na coluna vertebral.

Anteriormente, com apenas 28 anos, foi diagnosticada com adenocarcinoma ductal de mama. Passou por mastectomia radical esquerda com linfadenectomia, seguida por quimioterapia sistêmica e radioterapia local. O painel de imuno-histoquímica do tumor foi negativo para receptores de progesterona e estrogênio. Depois de 10 anos de acompanhamento, apresentou metástase pulmonar lobar superior à esquerda na tomografia de tórax, sendo realizada uma lobectomia do pulmão esquerdo, além de uma radioterapia local. Seu índice na escala de Karnofsky (KPS) foi de 90 até o desenvolvimento da paraparesia.

A suspeita clínica da compressão da medula espinhal no nível de T3 foi apontada. A radiografia de coluna torácica foi negativa para fratura óssea. A tomografia computadorizada de tórax mostrou deformidade cifótica da coluna torácica e alteração do corpo vertebral T8, sem lesões líticas, e nenhuma alteração no nível de T3. A ressonância magnética revelou massa anterolateral direita, extramedular e intradural no interespaço T2-T3, com compressão da medula espinhal, sem mais sinais de metástases (►**Fig. 1**).

Com base nesse achado o grupo decidiu pela realização da cirurgia, sendo feita laminectomia T2-T3, abertura dural na linha média, com visualização ao microscópio de massa anterolateral direita, acinzentada e amolecida. Utilizando técnicas cirúrgicas usuais, a lesão foi completamente removida sem qualquer evento adverso. O diagnóstico de metástase foi confirmado pela análise imuno-histoquímica. O tratamento foi completado com radioterapia fracionada local (3 Gy em dez sessões), que foi iniciada 10 dias após a cirurgia. Após 14 dias da cirurgia, a paciente já era capaz de andar (McCormick – escala modificada de grau I). Após 3 meses de tratamento, não apresentava nenhum sinal de doença ativa.

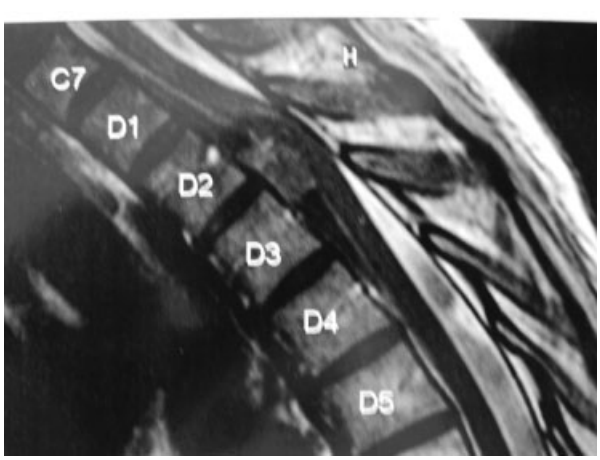

Fig. 1 Ressonância magnética com massa anterolateral direita, extramedular e intradural no interespaço T2-T3.

Discussão

Metástase espinhal intradural e extramedular são eventos raros. Na maioria dos casos em que estas metástases se desenvolveram, é notável o estágio avançado da doença primária.[4,6,7] O tipo histológico primário mais comun é o adenocarcinoma de mama, seguido por pulmão e sítios de origem desconhecidos.

Em uma breve revisão sobre o assunto, Perrin et al[2] encontraram 9 de 10 casos envolvendo o cone medular e a cauda equina, embora autores de uma revisão mais recente tenham identificado casos na junção cervicotorácica, sendo disseminados pela via hematogênica, extensão direta do espaço epidural, disseminação pelos vasos linfáticos perineurais e líquor.[2,3,8,9] No entanto, alguns autores[2,9] acreditam que o principal mecanismo de disseminação seja pelo líquor, baseados no fato de que 80% destas metástases espinhais serem sincrônicas com metástases cerebrais,[2,4] o que não foi observado em nosso caso.

Os pacientes sintomáticos geralmente apresentam uma síndrome clínica característica,[10] com lombalgia e/ou cervicalgia em aproximadamente 80% dos casos, seguidas por diminuição de força nos membros, perdas sensoriais e disfunção esfincteriana. Os pacientes que apresentam história compatível com compressão medular devem ser investigados, sendo a ressonância magnética o exame mais sensível para investigação de doenças intradurais. No exame de ressonância magnética, metástases aparecem isointensas nas sequências ponderadas em T1, hiperintensas nas sequências ponderadas em T2 e com realce após administração de contraste.[6] Meningiomas e schwannomas espinhais devem ser considerados como diagnóstico diferencial.

O tratamento de metástases intradurais extramedulares ainda é um desafio. As opções de tratamento podem incluir ressecção cirúrgica, radioterapia, quimioterapia sistêmica, ou terapia hormonal, dependendo do tipo celular. Todos estes tratamentos são geralmente limitados e, por conseguinte, têm sido utilizados empiricamente, analisando caso a caso. Entre as opções terapêuticas disponíveis, a radioterapia fracionada tem sido o tratamento mais eficaz quando os pacientes não estão neurologicamente comprometidos.[11,12] Os resultados da excisão cirúrgica no passado não eram favoráveis, e os autores recomendavam uma abordagem conservadora.[2] Radiocirurgia estereotáxica é uma alternativa de tratamento. Utilizando uma dose média de 13,8 Gy, verificou-se que 80% dos pacientes melhoraram seus sintomas neurológicos, sendo que o tempo médio de sobrevida dos pacientes foi de 8 meses.[13] Alguns autores[4] relatam alta morbidade em pacientes que foram submetidos a ressecção cirúrgica. Por outro lado, outra série de autores mostra recuperação pós-operatória e alívio da dor, de 67 e 44%, respectivamente, apresentando melhoria significativa do grau de McCormick, independente da extensão da ressecção cirúrgica.[14] No nosso caso, optamos pela ressecção cirúrgica devido à boa performace clínica e oncológica anterior, ao

achado de carcinomatose leptomeníngea focal e à piora neurológica aguda. A recuperação motora apresentada por esta paciente mostra-nos que a abordagem cirúrgica pode trazer benefícios. Além do tratamento cirúrgico, a radioterapia fracionada com dose total média de 30 Gy é um tratamento eficaz, evitando recorrência local, e dobra a expectativa de vida de 2 para 4 meses. Além disso, uma cirurgia adicional pode melhorar o tempo de sobrevida para 8 meses.[12]

Conclusão

Metástase espinhal extramedular intradural aparece em estágios avançados do câncer. O objetivo do tratamento cirúrgico deve ser estritamente paliativo com a intenção de reduzir a dor e os déficits neurológicos. A radiocirurgia estereotáxica e a radioterapia local podem ser opções de tratamento alternativo ou utilizadas em conjunto com o tratamento cirúrgico. No entanto, é fundamental a necessidade de mais estudos prospectivos cegos e randomizados para definir qual é a melhor abordagem para esta doença.

Conflito de Interesses
Os autores declaram não haver conflito de interesses.

Referências

1 World Health Organization (WHO). GLOBOCAN 2008 (IARC) Section of cancer information- http:globocan.iarc.fr/factsheets/cancers/breast.asp
2 Perrin RG, Livingston KE, Aarabi B. Intradural extramedullary spinal metastasis. A report of 10 cases. J Neurosurg 1982;56(6):835–837
3 West CG. Spinal subarchnoid metastatic spread from non-neuraxial primary neoplasms. Case report. J Neurosurg 1979;51(2):251–253
4 Chow TS, McCutcheon IE. The surgical treatment of metastatic spinal tumors within the intradural extramedullary compartment. J Neurosurg 1996;85(2):225–230
5 Hoover JM, Krauss WE, Lanzino G. Intradural spinal metastases: a surgical series of 15 patients. Acta Neurochir (Wien) 2012;154(5):871–877, discussion 877
6 Frey I, Le Breton C, Lefkopoulos A, et al. Intradural extramedullary spinal canal secondary neoplasms: MR findings in 30 patients. Eur Radiol 1998;8(7):1187–1192
7 Kuban DA, el-Mahdi AM, Sigfred SV, Schellhammer PF, Babb TJ. Characteristics of spinal cord compression in adenocarcinoma of prostate. Urology 1986;28(5):364–369
8 Barolat-Romana G, Benzel EC. Spinal intradural extraarachnoid metastasis. Surg Neurol 1983;19(2):137–143
9 Hirsh LF, Finneson BE. Intradural sacral nerve root metastasis mimicking herniated disc. Case report. J Neurosurg 1978;49(5):764–768
10 Livingston KE, Perrin RG. The neurosurgical management of spinal metastases causing cord and cauda equina compression. J Neurosurg 1978;49(6):839–843
11 Lee SS, Kim MK, Sym SJ, et al. Intramedullary spinal cord metastases: a single-institution experience. J Neurooncol 2007;84(1):85–89
12 Schiff D, O'Neill BP. Intramedullary spinal cord metastases: clinical features and treatment outcome. Neurology 1996;47(4):906–912
13 Shin DA, Huh R, Chung SS, Rock J, Ryu S. Stereotactic spine radiosurgery for intradural and intramedullary metastasis. Neurosurg Focus 2009;27(6):E10
14 Wostrack M, Pape H, Kreutzer J, Ringel F, Meyer B, Stoffel M. Surgical treatment of spinal intradural carcinoma metastases. Acta Neurochir (Wien) 2012;154(2):349–357