

Multizentrische Retikulohistiozytose – eine histiozytäre Form der Arthritis mutilans

Multicentric Reticulohistiocytosis – A histiocytic form of Arthritis Mutilans

Autoren

O. Nestler, M. Kayser, L. Unger

Institut

Städtisches Klinikum Dresden-Friedrichstadt, I. Medizinische Klinik, Dresden

Schlüsselwörter

- Multizentrische Retikulohistiozytose
- Arthritis mutilans
- Osteolysen

Key words

- multicentric reticulohistiocytosis
- arthritis mutilans
- osteolysis

Zusammenfassung

Seronegative Arthritiden mit mutilierender Komponente erfordern immer besondere Aufmerksamkeit und ein differenziertes diagnostisches Vorgehen. Dabei müssen auch seltene Erkrankungen wie eine Multizentrische Retikulohistiozytose in Betracht gezogen werden. Nach dem Nachweis einer solchen Erkrankung konnten wir einem Patienten nach dem Versagen von cDMARDs mittels Etanercept helfen.

Anamnese

In unserer Klinik stellte sich ein männlicher 58-jähriger Patient wegen anhaltend hoher Entzündungszeichen vor. Diese gingen einher mit Gelenkschwellungen und Schmerzen an Fingern, Ellenbogen, Hüfte und Füßen. Es bestand ein nicht ganz typisches Raynaud-Phänomen der Zehen und Hände. Weiterhin beschrieb er Parästhesien im Bereich der Finger und Myalgien in den Unterarmen und Oberschenkeln. Auch Effloreszenzen mit Arm- und Stammbetonung mit leicht schuppender Oberfläche erwähnte er (Abb. 1–5).

Ungefähr 6 Monate vor Aufnahme erhielt der Patient eine Hüft-TEP rechts aufgrund einer Femurkopfresektion 3 Monate davor. Diese erfolgte aufgrund einer Femurkopfnekrose. Histologisch sei eine chronische Entzündung nachweisbar gewesen. Die Inflammation wurde mittels Antibiotika behandelt, welche jedoch keinen Einfluss auf die erhöhten Entzündungsparameter hatte und mit einer Clostridien-assoziierten Enterokolitis einherging. Er beschrieb weiterhin einen Alkoholabusus bis ein Jahr vor der Femurkopfnekrose und einen Bandscheibenvorfall im Bereich L2/3 mit folgender OP 2011. Er nahm Vorsorgeuntersuchungen regelmäßig wahr. Bereits ambulante Kollegen testeten Prednisolon bezüglich der Polyarthrit. Unter hohen Dosen waren diese teil-

Abstract

Seronegative arthritis with mutilating component always requires special attention and a sophisticated diagnostic approach. Rare diseases like the multicentric reticulohistiocytosis must be considered. After the detection of such a disease, we could help a patient with etanercept after failure of cDMARDs.

weise regredient. An medikamentös eingestellten Erkrankungen bestand lediglich ein arterieller Hypertonus.

Diagnostik

Bei Aufnahme zeigte sich eine deutliche Bewegungseinschränkung im Bereich der Ellenbogen und Hüften. Die Ellenbogen waren rechtsseitig betont geschwollen. Auffällig waren randbetonte, leicht schuppige makulopapulöse flächige Effloreszenzen am Unterarm rechts sowie ein geschwollenes DIP-Gelenk III rechts. Der weitere internistische Status war unauffällig.

Laborchemisch konnten die deutlich erhöhten Entzündungszeichen (BSG 75 mm/h, CRP 102 mg/l (<5)), im Differenzialblutbild eine deutliche Monozytose (11%) bei geringer Lymphopenie (8%), ein erhöhtes Fibrinogen (6,52 g/l) und Gesamtbilirubin (21,4 µmol/l) gesehen werden. Rheumafaktoren, Citrullin-, Vimentin-Antikörper, ANA und ENA-Differenzierung waren negativ, ebenso wie die Infektionsserologie für Tuberkulose, Hepatitis B/C und HIV. Auffällig war eine gesteigerte Immunglobulin G- und Leichtkettenproduktion bei normalem Quotienten. Die Differenzierung des Immunglobulin G zeigte leicht erhöhte Werte für IgG 1–3 und ein normwertiges IgG4.

Bibliografie

DOI <http://dx.doi.org/10.1055/s-0035-1548863>
 Online-Publikation: 7.5.2015
 Akt Rheumatol 2016; 41:
 499–501 © Georg Thieme
 Verlag KG Stuttgart · New York
 ISSN 0341-051X

Korrespondenzadresse

Dr. Olaf Nestler
 Städtisches Klinikum
 Dresden-Friedrichstadt
 I. Medizinische Klinik
 Dresden
 01067
 Tel.: +49/351/480 1260
 Fax: +49/351/480 1119
 nestler-ol@KHDF.de

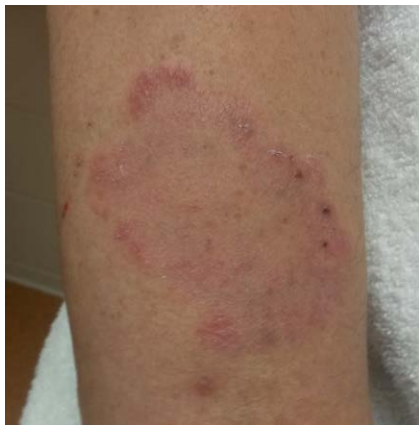

Abb. 1 Erythrosquamöse Effloreszenz rechter Unterarm.

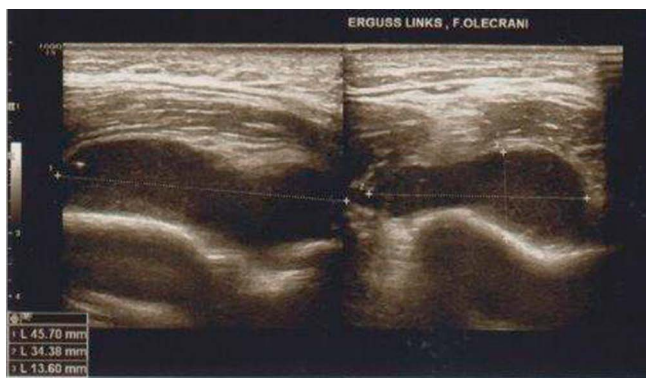


Abb. 2 Sonografie des rechten Ellenbogens mit ausgeprägtem Erguss.

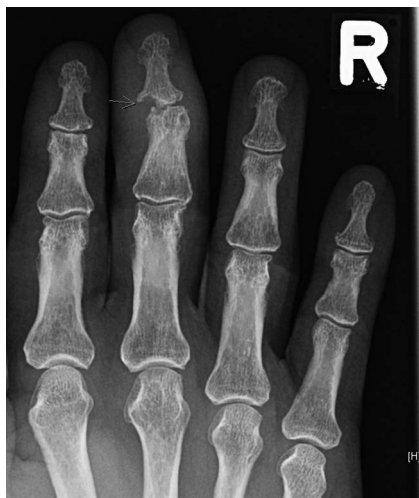

Abb. 3 Röntgenbild der rechten Hand, dorsoventral, mit Pfeil markierte Läsion am DIP 3.

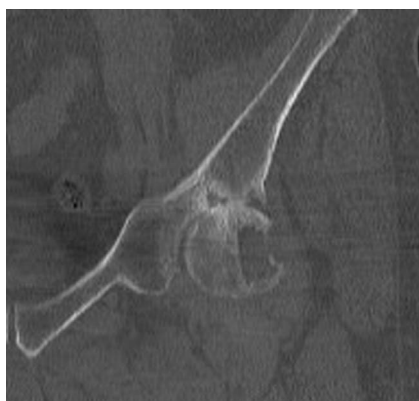

Abb. 4 Coronare CT der linken Hüfte mit großer Osteolyse am Übergang des Caput zum Collum femoris.

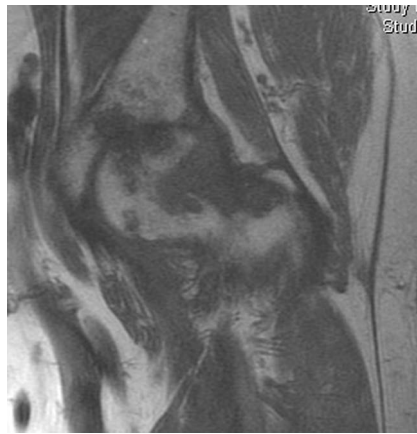

Abb. 5 MRT der linken Hüfte, COR FSE T1, ausgeprägte Knocheninfiltration im Bereich des Collum femoris

Es erfolgte ein umfangreiches Röntgen der schmerzenden Gelenke. Dabei zeigte sich ein ausgeprägter Erguss in beiden Ellenbogen und atypisch lokalisierte Usuren am distalen Interphalangealgelenk des Digitus III rechts, am Großzehengrundgelenk rechts als auch am Collum femoris sinister. Letztere erreichte einen Durchmesser von 16 mm. Darüber hinaus gab es degenerative Veränderungen im Sinne einer Polyarthrose und lumbal betonte Spondylarthrosen. Ein Versuch den ausgeprägten Gelenkerguss (46×34×14 mm) im linken Ellenbogen zu punktieren scheiterte aufgrund der hohen Viskosität des Ergusses. Die veranlasste Knochenszintigrafie zur Detektion von weiteren Herden ergab einen erhöhten Knochenstoffwechsel mit Weichteil-infiltration im Bereich der 2013 implantierten Hüft-TEP. Eine durchgeführte MRT der großen Erosion im Femurhals links ergab den Verdacht auf eine frühe Hüftkopfnekrose bei Kapsulitis und Synovialitis.

Zur Beurteilung der weder sicher ekzematösen noch psoriatiformen Effloreszenzen führten wir eine Hautbiopsie durch. Dabei zeigte sich im Papillarkörper ein perivaskulär lokalisiertes lymphomonozytoides Infiltrat. Im Interstitium fanden sich schließlich mehrkernige Zellformen, die am ehesten histiozytären Ursprungs waren. Auch im Knochenmark konnten solche immunhistochemisch CD68 positiven, aber S100 negativen Zellen in erhöhter Zahl und Dichte nachgewiesen werden.

Die Kombination aus Infiltrateosinophilie, histiozytärer Anreicherung, atypisch lokalisierten ausgestanzten Knochenherden, Hautveränderungen und der chronische Verlauf wiesen den Weg zur Diagnose einer *Multizentrischen Retikulohistiozytose*. Die charakteristischen periungualen Papeln fehlten, jedoch bot das Exanthem eine ähnliche Struktur wie die typischen histologischen Beschreibungen.

Aufgrund der Prednisonsensibilität begannen wir eine cDMARD- Therapie mit MTX ohne nennenswerten Erfolg gefolgt von Leflunomid, das trotz deutlicher Besserung nicht ausreichte. Wegen der ausgeprägten entzündlichen und destruirenden Komponente entschlossen wir uns zur TNF-Inhibitor Gabe und begannen mit Etanercept. Es kam zu einem prompten Ansprechen. Nach mehr als einem halben Jahr ist der Patient weiterhin frei von Arthralgien, Hautveränderungen und Entzündungszeichen. Es bleibt der weitere Verlauf abzuwarten. Insbesondere war die große Osteolyse am linken Oberschenkelhals als kritisch zu betrachten. Im Rahmen der Implantation einer Hüft-TEP links im November 2014 wurde im Bereich der Osteolyse hier lediglich nekrotisches Material gefunden, eine histologische Sicherung der Diagnose gelang nicht.

Diskussion



Die multizentrische Retikulohistiozytose wurde zuerst von Goltz und Laymon 1954 beschrieben [1]. Sie gehört zu den absoluten Raritäten. Genaue Zahlen finden sich in der Literatur nicht (jedoch Angaben von 1–2 Fällen auf eine Rheumatologenlaufbahn). Die Diagnose wird wie die Xanthomgruppe zum weiten Formenkreis der Non-Langerhans-Histiozytosen gezählt. Charakteristisch ist bei diesen Krankheiten, dass die Zellen weder S100 noch CD1a wie bei den zumeist letalen Formen der Langerhans-Histiozytosen exprimieren [2]. Es gelingt viel mehr der Nachweis von CD68-positiven Zellen, was die Erkrankung der histiozytären Zelllinie zuordnen lässt. Dies ist auch für die Diagnostik maßgebend. Es sollten Biopsien aus den betroffenen Hautarealen oder Synovialflüssigkeit entzündeter Gelenke gewonnen werden. In diesen lassen sich vermehrt mehrkernige Riesenzellen mit Lipideinlagerungen nachweisen, die ein eosinophiles, mattes Zytoplasma enthalten. Diese sind TRAP- und PAS-positiv und gehen typischerweise mit einem lymphozytären Infiltrat einher [3]. In Kombination mit den umliegenden Stromazellen, welche RANKL-positiv sind, werden die infiltrierenden Histiozyten zur osteoklastären Differenzierung stimuliert [2,3] und exprimieren Kathepsin K [4], das als Protease eine wesentliche Rolle im Knochenstoffwechsel spielt. Dies erklärt auch, warum es an den infiltrierten Stellen zu ausgestanzten anmutenden osteolytischen Befunden kommt, jedoch ohne generalisierte Osteopenie oder ausgeprägte Osteophytenbildung [4]. Jene Osteolysen sind typischerweise an den Gelenkrändern lokalisiert und der symmetrische Befall der DIP ist offenbar pathognomonisch [5]. Klinisch bildet sich das Bild einer Polyarthritits mit multiplem Gelenkbefall aus, das distale Gelenke präferiert. Darüber hinaus kommt es auch zu einer Hautbeteiligung. Immer wieder werden perlschnurartige Veränderungen-sogenannte „coral beads“ -im Bereich des Nagelbettes beschrieben [3]. Histologisch sind dies papulonoduläre indolente lymphomonozytoide Infiltrate, welche ebenso im Gesicht, periorbital oder an den Ellenbogen auftreten [6]. Daneben gibt es auch flächige Exantheme am Stamm und den Extremitäten [3]. Eine weitere Organbeteiligung wird in 20% der Fälle beschrieben und betrifft unter anderem die Lunge, den Gastrointestinaltrakt, die Nieren, die Speicheldrüsen, die Schilddrüse, das Herz oder die Leber. Das Krankheitsbild entwickeln in 75% der Fälle Frauen mit einem Erkrankungsgipfel in der 4. Dekade. Dabei zeigen sich laborchemisch für gewöhnlich negative Rheumafaktoren, ANA und ein normaler Knochenstoffwechsel. Auffällig sind ausgeprägte Entzündungszeichen. Da die Erkrankung in bis zu 25% der Fälle mit Malignomen assoziiert ist [6], sollte eine umfangreiche Diagnostik erfolgen. Bisher ist diese als Paraneoplasie im Rahmen von Melanomen, Sarkomen, Leukämien, Lymphomen und Karzinomen (u. a. Mamma, Kolon, Bronchus, Cervix, Magen, Ovarien) erwähnt. Weiterhin scheint es Overlap-Syndrome mit Autoimmunerkrankungen wie dem Systemischen Lupus erythematoses, dem Sjögren-Syndrom oder der Primär biliären Zirrhose [7] zu geben. Codriansky und Gorman [4,6] beschreiben darüber hinaus auch einen Casus mit einer konkurrierenden Rheumatoiden Arthritis. Die Erkrankung wird mitunter als Psoriasisarthritis oder seronegative Rheumatoide Arthritis fehlgedeutet, aber auch die histiozytären Erkrankungen wie das Progressive noduläre Histiozytom (vornehmlicher Befall des Gesichts, keine Arthritis), das juvenile Xanthogranulom (Erkrankung des Jugendalters, Uveitis), und die nodulären Erkrankungen wie die lepromatöse Lepra, die tophöse Gicht, und die Sarkoidose

müssen in Betracht gezogen werden. So schwierig sich die Diagnosefindung gestaltet, so heterogen sind auch die Behandlungsansätze. Es gibt weder einen Konsens noch Empfehlungen zur Therapie. Man weiß jedoch, dass die Erkrankung nach ca. 7 Jahren selbstlimitiert, aber dies mit ausgeprägten Mutilationen einhergeht [8]. In der Literatur findet man Versuche mit NSAID und Kortikosteroiden. Es gibt auch Berichte mit alkylierenden Substanzen, Leflunomid und Methotrexat, jedoch ist das Outcome sehr unterschiedlich [6,9]. Aufgrund der osteoklastären Komponente nutzte man Bisphosphonate, welche in Kombination mit MTX zur Verbesserung in einzelnen Fällen führte [3,4]. Da in den ossären Läsionen bzw. in der Synovialflüssigkeit ein erhöhter Gehalt an TNF- α beschrieben ist, gab es auch erfolgreiche Versuche mit TNF-Inhibitoren [2,6,10]. Bei sehr eingeschränkter Literaturlage ist dennoch tendenziell erkennbar, dass bei hoher entzündlicher Aktivität eher die antiinflammatorische Behandlung günstiger ist, und bei geringen Entzündungszeichen die Gabe von Bisphosphonaten ausreichen kann. Kombinationstherapien aus TNF-Inhibitoren mit additiver anti-resorptiver Therapie sind aktuell nicht zu finden, bei entsprechender Indikation und Beschwerdepersistenz unter Monotherapie jedoch zu erwägen. Trotz der oben genannten Therapien sind die Verläufe vielfältig. Vereinzelt beschreiben Autoren ein Abheilen der Osteolysen, aber auch palliative handchirurgische Ansätze um ein Mindestmaß an Funktionsfähigkeit zu erhalten [10]. Ethik: Es liegt eine Zustimmung des Patienten zur Veröffentlichung vor.

Interessenkonflikt: Dr. Olaf Nestler: Teilnahmegebühren, Reisekosten, Vorträge – Abbvie, Pfizer, MSD, Roche, BMS, UCB
 Dr. Marten Kayser: Teilnahmegebühren, Reisekosten, Vorträge – Abbvie, Pfizer, MSD, Roche, BMS, UCB, Actelion
 Dr. Leonore Unger: Referenten-Tätigkeit, Beratertätigkeit, Mitgliedschaft in advisory boards – Roche, Abbvie, Pfizer, MSD, UCB, GSK, Lilly, Amgen

Literatur

- 1 Goltz RW, Laymon CW. Multicentric reticulohistiocytosis of the skin and synovia: reticulohistiocytoma or ganglioneuroma. *AMA Archives of Dermatology and Syphilology* 1954; 69: 717–731
- 2 Adamopoulos IE, Wordsworth PB, Edwards JR et al. Osteoclast differentiation and bone resorption in multicentric reticulohistiocytosis. *Hum Pathol* 2006; 37: 1176–1185
- 3 Goto H, Inaba M, Kobayashi K et al. Successful treatment of multicentric reticulohistiocytosis with alendronate: evidence for a direct effect of bisphosphonate on histiocytosis. *Arthritis Rheum* 2003; 48: 3538–3541
- 4 Codriansky KA, Runger TM, Bhawan J et al. Multicentric reticulohistiocytosis: a systemic osteoclastic disease? *Arthritis Rheum* 2008; 59: 444–448
- 5 Santilli D, Lo Monaco A, Cavazzini PL et al. Multicentric reticulohistiocytosis: a rare cause of erosive arthropathy of the distal interphalangeal finger joint. *Ann Rheum Dis* 2002; 61: 485–487
- 6 Gorman JD, Danning C, Schumacher HR et al. Multicentric reticulohistiocytosis: a case report with immunohistochemical analysis and literature review. *Arthritis Rheum* 2000; 43: 930–938
- 7 Saito K, Fujii K, Awazu Y et al. A case of systemic lupus erythematosus complicated with multicentric reticulohistiocytosis (MRH): successful treatment of MRH and lupus with cyclosporin A. *Lupus* 2001; 10: 129–132
- 8 Riaos Blanco JJ, Barbado Hernandez FJ, Gomez C et al. Multicentric reticulohistiocytosis. The long course of a rare disease. *Scand J Rheumatol* 2002; 31: 107–109
- 9 Gourmelen O, Le Loët X, Fortier-Beaulieu M et al. Methotrexate treatment of multicentric reticulohistiocytosis. *J Rheumatol* 1991; 18: 627–628
- 10 Kovach BT, Calamia KT, Walsh JS et al. Treatment of multicentric reticulohistiocytosis with etanercept. *Arch Dermatol* 2004; 140: 919–921