Múltiplos tumores de escalpe com invasão intracraniana: Exérese e reconstrução com retalho miocutâneo de músculo grande dorsal

Multiple Scalp Tumors with Intracranial Invasion: Resection and Reconstruction with Myocutaneous Flap of Latissimus Dorsi Muscle

Bernardo Corrêa de Almeida Teixeira[1] Johnni Oswaldo Zamponi Junior[1] Rodrigo Leite Morais[2] Andrei Leite Morais[2] Alceu Correa[2] Anne Groth[3]

[1] Acadêmico da Liga de Neurocirurgia do Hospital Erasto Gaertner, Curitiba, PR, Brasil
[2] Neurocirurgião do Hospital Erasto Gaertner, Curitiba, PR, Brasil
[3] Cirurgiã Plástica do Hospital Erasto Gaertner, Curitiba, PR, Brasil

Address for correspondence Johnni Oswaldo Zamponi Junior, MD, Rua Padre Anchieta, 2.670/1.506, Curitiba, PR, Brasil, CEP 80730-000 (e-mail: johnni_zamponi@hotmail.com).

Hospital Erasto Gaertner, Curitiba, PR, Brasil.

Arq Bras Neurocir 2015;34:56–60.

Resumo

Objetivo O objetivo deste trabalho é descrever o tratamento realizado em um paciente com lesão de escalpe, com invasão e destruição craniana, invasão da duramáter e comprometimento cerebral.

Método Relata-se um caso de um paciente masculino, 54 anos, com lesões em couro cabeludo frontal, ulcerada e infectada que destruía a calota craniana, invadia a duramáter, obstruía o terço anterior do seio sagital superior e apresentava massa que comprimia os lobos frontais. Além disso, apresentava lesões em ambas as orelhas. O paciente foi submetido à ressecção ampla e agressiva, cujo exame anatomopatológico evidenciou carcinoma espinocelular invasor na região frontal e orelha direita, e carcinoma basocelular na região auricular esquerda. Após a ressecção cirúrgica, foi realizada a reconstrução imeditata com enxerto de fáscia lata, costelas e retalho microcirúrgico de músculo grande dorsal.

Resultados Paciente apresentou melhora clínica e estética.

Conclusão Carcinoma de escalpe com acometimento intracraniano é uma condição extremamente grave. O tratamento é multidisciplinar, devendo sempre buscar uma ressecção completa com reconstrução do defeito da forma mais fisiológica e estética possível.

Palavras-Chave
- neoplasias cutâneas
- carcinoma basocelular
- procedimentos cirúrgicos reconstrutivos

received
July 30, 2013
accepted
November 1, 2014

DOI http://dx.doi.org/10.1055/s-0035-1547381.
ISSN 0103-5355.

Copyright © 2015 Thieme Publicações Ltda, Rio de Janeiro, Brazil

License terms

Abstract

Objective The aim of this study is to describe the treatment performed on a patient with a multiple scalp tumors with intracranial invasion and cerebral involvement.

Methods We report a case of a male patient, aged 54, with lesions in the frontal scalp, ulcerated and infected which destroyed the skullcap, it invaded the dura and obstructed the anterior third of the superior sagittal sinus, and he had a tumor compressing the frontal lobes. Moreover, he had lesions in both ears. The patient underwent wide and aggressive resection, whose pathological revealed squamous cell carcinoma invading the frontal region and right ear and basal cell carcinoma in the left auricular region. After surgical resection he was performed immediate reconstruction with fascia lata graft, ribs and microsurgical flap of the latissimus dorsi muscle.

Results The patient had clinical and aesthetics improvement.

Conclusion Carcinoma of scalp with intracranial involvement is an extremely serious condition. The treatment is multidisciplinary and it must always aim at a complete resection with reconstruction of the defect in the most physiological and aesthetic as possible.

Keywords

- skin neoplasm
- carcinoma basal cell
- reconstructive surgical procedures

Introdução

O carcinoma basocelular é o tipo mais comum de câncer de pele, seguido pelo espinocelular (carcinoma de células escamosas); juntos representam 0,1% das mortes por câncer. Eles são mais encontrados em pessoas de pele e olhos claros e estão associados à exposição solar excessiva e sem proteção adequada. A porcentagem de cura depende do tratamento aplicado, localização e estágio clínico do tumor, mas na maioria das vezes são neoplasias com ótimo prognóstico.[1] Entretanto, quando envolvem o escalpe são muitas vezes ignoradas ou subestimadas tanto por pacientes como por médicos, que muitas vezes não percebem o caráter maligno da lesão, confundindo-a com verrugas e nevos e atrasando a terapia. Esse fato, associado ao tratamento inadequado (ressecções parciais, uso de corticoides e antifúngicos), pode transformar uma simples exérese com sutura primária em um complexo procedimento cirúrgico envolvendo grandes ressecções, retalhos miocutâneos e muitas vezes ósseos para tornar possível a reconstrução do defeito. Para a realização destes procedimentos, muitas vezes é necessário o trabalho em equipe envolvendo múltiplas especialidades médicas como neurocirurgia, cirurgia plástica, oncologia, radiologia e patologia em centros de referências.

Antigamente, tumores localmente avançados e metástases únicas para a calvária eram considerados inoperáveis e sem chances de cura, entretanto estudos apontam que o tratamento com ressecção agressiva da lesão ainda é uma opção válida em casos selecionados e adotada por muitos serviços.[2–4] Existem relatos de 77% de sobrevida em 2 anos e 58% em 4 anos.[5] Entretanto, para tumores invadindo a duramáter essas taxas caem para 10-20%.[6]

A diferenciação histológica muitas vezes não tem importância significativa, pois sendo confirmada a malignidade a ressecção deve ser extensa (todo o tecido mole, crânio, duramáter e tecido cerebral, quando necessário) e as margens devem estar livres para evitar a alta taxa de recidiva (e metástases), principalmente se esta for a primeira tentativa de ressecção, quando as chances de cura são maiores.[7–10]

Antes de realizar a ressecção, deve-se avaliar a necessidade da confecção de retalhos para fechamento do defeito e planejar com antecedência as técnicas a serem empregadas. Para a reconstrução de defeitos no escalpe, existem diversas técnicas. Podem ser realizados *flaps* locais pela facilidade técnica, entretanto para grandes defeitos os mais indicados são os *free flaps*. Os *flaps* miocutâneos e musculares são ideais para áreas com risco de infecção ou que necessitam de tratamento radioterápico. O músculo grande dorsal é uma ótima escolha devido a sua anatomia favorável, grande área disponível e pedículo vascular longo. Pode ser também combinado com o serrátil anterior em um único pedículo toracodorsal para melhor proteção da região e vascularização das costelas anteriores quando necessário.

Este trabalho relata o caso de um paciente com múltiplas lesões espinocelulares ulceradas de longa evolução em região cefálica (fronte, auricular direita e esquerda) submetidas à ressecção extensa e agressiva de todos os tumores, e posterior reconstrução com retalho microcirúrgico de grande dorsal e segmentos de costelas.

Relato de Caso

Paciente masculino, de 54 anos, agricultor, é recebido no serviço de neurocirurgia do Hospital Erasto Gaertner em setembro de 2008. Ele apresentava três lesões ulceradas em região cefálica, sendo uma na fronte, ocupando quase a sua totalidade, e as outras duas nas orelhas, sendo uma em cada orelha e ocupando todo o pavilhão auricular e orelha externa. Queixava-se de cefaleia frequente e intensa. A tumoração na região frontal apresentava sinais de infecção, e os exames de cultura da secreção apontavam infecção por *Pseudomonas aeruginosa*, *Staphylococcus aureus* e *Streptococcus agalactiae* em grandes quantidades. Os exames de tomografia computadorizada e ressonância magnética demonstravam lesão

Fig. 1 Paciente antes do procedimento cirúrgico.

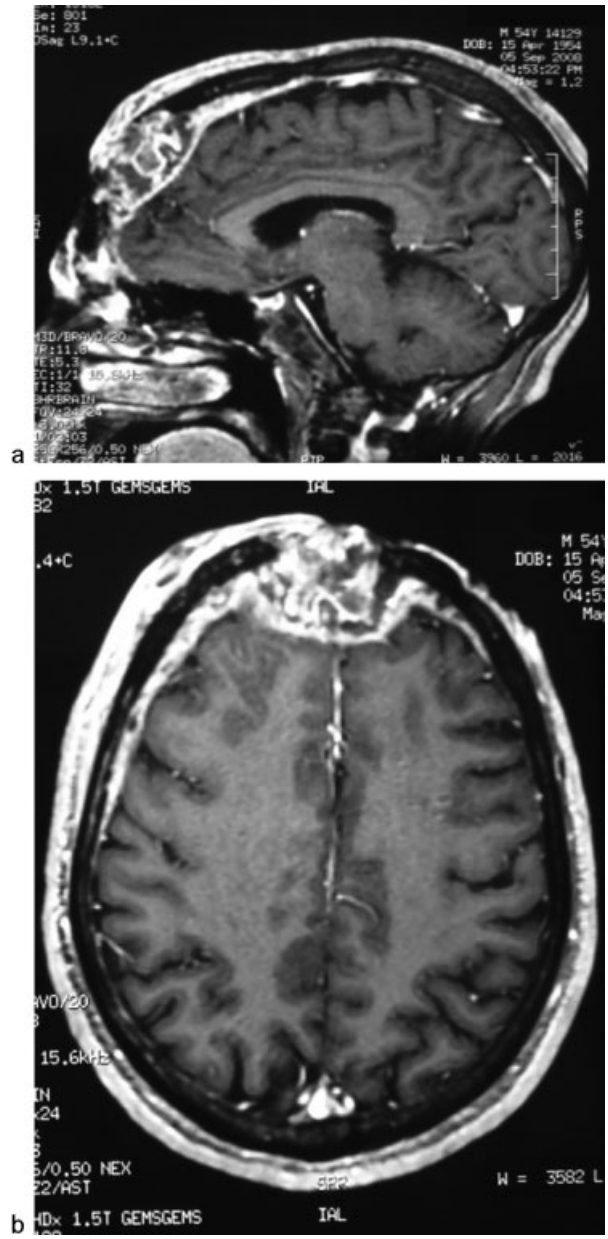

Fig. 2 **a-b** Ressonância magnética evidenciando comprometimento intracraniano.

expansiva neoplásica na região frontal, com acometimento cutâneo e intracraniano. Foi realizada antibioticoterapia por 2 semanas com ciprofloxacino e cirurgia de ressecção em seguida (►**Fig. 1**).

O paciente já havia sido atendido anteriormente no hospital, mas como residia em zona rural distante, e talvez por apresentar um baixo nível de instrução, abandonou o tratamento. Em 2004, o paciente havia realizado uma tomografia computadorizada que demonstrou lesão infiltrante e ulcerada da região frontal bilateral sem evidência de lesão óssea ou processo expansivo intracraniano e uma volumosa lesão expansiva infiltrante da orelha direita com obstrução total do conduto externo. Em 2006, outro exame demonstrou evolução da lesão frontal com áreas de destruição óssea e extensão até os lobos frontais com impregnação pelo contraste e poucas alterações na lesão auricular. Além disso, em 2007, o paciente realizou biópsia das lesões, e o exame anatomopatológico evidenciou carcinoma de células escamosas pouco diferenciado invasor em região frontal e carcinoma basocelular em região auricular esquerda (►**Figs. 2A** e **B**).

Foram planejadas, junto ao serviço de cirurgia plástica, a ressecção total dos três tumores e a reconstrução do defeito com retalho miocutâneo pediculado de músculo grande dorsal. O paciente foi submetido à anestesia geral e traqueostomizado devido a trismo; após isso, iniciou-se a cirurgia com incisão frontal bicoronariana e foi feita a ressecção de toda a pele acometida (toda a região frontal mais os dois pavilhões auriculares), seguida de craniectomia da região óssea invadida pelo tumor. O tumor se extendia até a região intracraniana junto ao seio sagital com acometimento da dura-máter, sendo esta ressecada; foi então realizada duroplastia com enxerto de segmento da fáscia lata. A reconstrução foi realizada com dois segmentos de 20 e 25 cm da 10ª e 11ª costelas fixados ao defeito ósseo, e retalho microcirúrgico, miocutâneo e pediculado de 40 cm de músculo grande dorsal. Foi realizada anastomose dos vasos toracodorsais aos vasos faciais. O paciente ficou internado em Unidade de Terapia Intensiva por 6 dias sem maiores complicações, entretanto houve deiscência de sutura da região doadora do retalho no terceiro dia de pós-operatório, que foi cicatrizada por segunda intenção. O exame anatomopatológico das peças cirúrgicas evidenciou carcinoma de células escamosas pouco diferenciado invasor na região frontal, carcinoma basocelular em região auricular esquerda e carcinoma de células escamosas em região auricular direita (►**Figs. 3A** e **B**, **4A** e **B**).

Após um mês de pós-operatório, o paciente foi submetido a mais dois procedimentos para debridamento cirúrgico de área necrosada, retirada de enxerto de costelas e rotação de

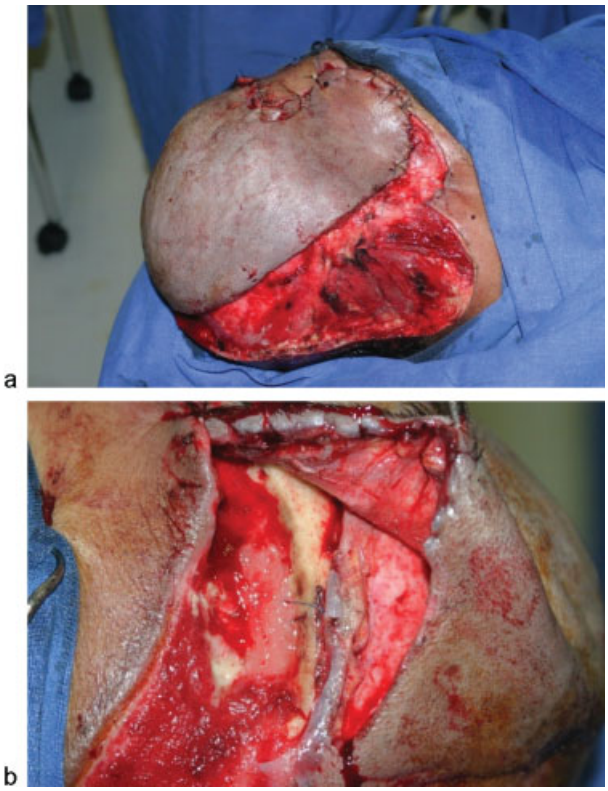

Fig. 3 **a-b** Ressecção cirúrgica das lesões.

Fig. 4 **a-b** Paciente após a reconstrução com retalho miocutâneo de músculo grande dorsal.

retalho miocutâneo. O paciente recebeu alta hospitalar após um mês e meio de internamento em boas condições, com bom processo de cicatrização da ferida cirúrgica, porém com hipocusia bilateral e dificuldade de deglutição. Atualmente, o paciente encontra-se com seu estado nutricional recuperado e feridas cicatrizadas sem sinais infecciosos (►**Fig. 5**).

Discussão

Para o tratamento de tumores malignos, a ressecção agressiva total com margens livres é sempre o padrão-ouro.[7–10] Deve-se remover todo o tecido mole, osso, dura-máter e tecido cerebral que estiverem acometidos pela lesão; do contrário, a recorrência é muito alta, e a chance de metástase não pode ser descartada. Numerosos estudos indicam que tumores maiores que 2 cm e neoplasias com invasão perineural têm maior probabilidade de recorrências e formação de metástases. Contudo, a abordagem cirúrgica e a estratégia de gestão variam em termos da extensão da ressecção e da terapêutica utilizada, de acordo com o grau de infiltração. Em neoplasias de acometimento do seio sagital superior, por exemplo, não deve ser realizada a ressecção completa da dura-máter, devido ao alto riso de trombose venosa e infarto venoso significativo. Em casos de acometimento linfonodal, deve-se considerar a ressecção regional dos mesmos.[7] Devido ao escasso número de casos publicados, o tratamento pós-operatório não é padronizado. A radioterapia e a quimioterapia mostram resultados diversos na literatura;[7,9,11] Barret et al.,[12] por exemplo, indicam a radioterapia como um tratamento adjunto de tumores com alto grau de profundidade invasora. A terapêutica relacionada a retinoides e interferon tem mostrado ser de algum benefício em casos esporádicos.

Fig. 5 Paciente após 5 meses da cirurgia.

A reconstrução de defeitos do escalpe pode ser feita por *flaps* rotacionais, reorganização do tecido no próprio local e *free flaps* vascularizados. Nos casos em que não foi possível preservar o pericrânio ou foi retirada parte do crânio, um *skin graft* não funcionará. Nesses casos, pode ser empregado um *flap* de escalpe pela sua fácil e rápida confecção.[13,14] Entretanto, existem desvantagens como a espessura do *flap* e a presença de cabelos (não adequado para reconstrução da fronte). Apesar de muitos preferirem realizar a reconstrução do crânio com retalho miocutâneo, há estudos que mostram a opção pela utilização de ossos livres de vascularização, com a intenção de dar mais estabilidade à área reconstituída.

Em casos de pequenos a moderados defeitos de escalpe, embora o transplante de tecido livre seja às vezes necessário, esta técnica não é considerada prioritária, devido à presença de áreas vascularmente comprometidas e de tecidos traumáticos ao redor da lesão, os quais elevam os riscos de fracasso do retalho local. Já em casos de defeitos muito extensos, o *free tissue tranfer* apresenta os melhores resultados reconstrutivos e estéticos.[15] Existem diversos *free flaps* disponíveis e descritos na literatura (*latissimus dorsi*, *serratus* anterior, *rectus abdominalis*, *omentum*, *radial forearm*), mas o mais utilizado é o de grande dorsal, tanto como *flap* miocutâneo ou *flap* muscular, e também associado ao serrátil anterior quando se faz necessária a vascularização de costelas. Esse método apresenta muitas vantagens, como a grande quantidade de tecido disponível, pedículo longo e largo, poucas complicações na área doadora, excelente suprimento sanguíneo, boa flexibilidade e a característica de possuir espessura semelhante à do couro cabeludo. Outra qualidade desse procedimento, é que em casos de infecção concomitante crônica, tais como osteomielite, o tecido muscular bem vascularizado ajuda a superar este processo, e também este mesmo tecido substitui o tecido cicatricial, melhorando a cor e textura da pele, em caso de perda extensa de escalpe.

No caso relatado foi possível verificar o potencial deste método em defeitos muito extensos sem sacrificar os resultados estéticos da área receptora e funcionais da área doadora. Tanto a ressecção tumoral quanto a reconstrução do defeito demonstraram ótimos resultados neste caso. Defende-se, como método de escolha em carcinomas agressivos e invasores de escalpe, a ressecção agressiva e total do tumor associada à reconstrução com retalho miocutâneo vascularizado de músculo grande dorsal com técnica microcirúrgica associada, se necessário, a costelas para melhor proteção e sustentação do retalho.

Carcinoma de escalpe com acometimento intracraniano é uma condição extremamente grave, dependendo sempre do grau de infiltração desse tumor, mas é um fator que pode ser prevenido, principalmente pelo diagnóstico e tratamento precoce do carcinoma espinocelular, que na maioria das vezes são neoplasias com ótimo prognóstico.

Assim, por se tratar de casos complexos, o tratamento de carcinoma de escalpe com acometimento intracraniano é baseado em uma cooperação entre diferentes especialistas, exigindo um processo trabalhoso que deve ser planejado desde o início, envolvendo ao menos um radiologista, um cirurgião plástico, um neurocirurgião, um patologista e um neuro-oncologista. Isto é necessário a fim de garantir a completa ressecção do tumor seguida por uma reconstrução precisa do defeito restante, pois só assim o paciente vai ter a melhor chance de ser curado. Idealmente, por sua complexidade, esses processos devem ser encaminhados para uma clinica multidisciplinar, a fim de diferentes problemas serem abordados, discutidos e resolvidos imediatamente. Finalmente, devemos enfatizar a importância de perceber o estado psicológico desses pacientes, para evitar a não adesão ao tratamento, reduzindo assim a morbidade e mortalidade.

Conflitos de Interesse

Os autores declaram não haver conflitos de interesse.

Referências

1 Wagner RF, Lowitz BB, Cas Ciato DA. Skin cancers. In: Casciato DA, Lowitz BB (editors). Manual of Clinical Oncology. 2nd ed. Boston: Little, Brown, and Company; 1988:250–259
2 Baker NJ, Webb AA, Macpherson D. Surgical management of cutaneous squamous cell carcinoma of the head and neck. Br J Oral Maxillofac Surg 2001;39(2):87–90
3 Martin RC 2nd, Edwards MJ, Cawte TG, Sewell CL, McMasters KM. Basosquamous carcinoma: analysis of prognostic factors influencing recurrence. Cancer 2000;88(6):1365–1369
4 Anderson PJ, Ragbir M, Berry RB, McLean NR. Reconstruction of the scalp and cranium using multiple free-tissue transfers following recurrent basal cell carcinoma. J Reconstr Microsurg 2000; 16(2):89–93
5 Chang DW, Langstein HN, Gupta A, et al. Reconstructive management of cranial base defects after tumor ablation. Plast Reconstr Surg 2001;107(6):1346–1355
6 Chandrasekhar B, Jose TE. Non melanoma skin cancer. In Robert Mckenna Sr, Gerald P, editors. Cancer Surgery. 2nd ed. Philadelphia: Murphy Lippincott; 1997:537–550
7 Weber RS, Lippman SM, McNeese MD. Advanced basal and squamous cell carcinomas of the skin of the head and neck. In: Jacobs C, editor. Carcinomas of the Head and Neck: evaluation and management. Boston: Kluwer Academic; 1990:61–81
8 Jones NF. Resection and reconstruction of extensive and complex tumors of the head and neck. In: Soutar DS, Tiwari R, editors. Excision and reconstruction in head and neck cancer. Edinburgh: Churchill Livingstone; 1994:405
9 Schroeder M, Kestlmeier R, Schlegel J, Trappe AE. Extensive cerebral invasion of a basal cell carcinoma of the scalp. Eur J Surg Oncol 2001;27(5):510–511
10 Parizel PM, Dirix L, Van den Weyngaert D, et al. Deep cerebral invasion by basal cell carcinoma of the scalp. Neuroradiology 1996;38(6):575–577
11 Grekin RC, Schaler RE, Crumley RL. Cancer of the forehead and temple regions. Dermatol Clin 1989;7(4):699–710
12 Barrett TL, Greenway HT Jr, Massullo V, Carlson C. Treatment of basal cell carcinoma and squamous cell carcinoma with perineural invasion. Adv Dermatol 1993;8:277–304
13 Orticochea M. Four flap scalp reconstruction technique. Br J Plast Surg 1967;20(2):159–171
14 Wackym PA, Feuerman T, Strasnick B, Calcaterra TC. Reconstruction of massive defects of the scalp, cranium, and dura after resection of scalp neoplasms. Head Neck 1990;12(3):247–253
15 Ioannides C, Fossion E, McGrouther AD. Reconstruction for large defects of the scalp and cranium. J Craniomaxillofac Surg 1999; 27(3):145–152