Digitale Mammografie und ihre Weiterentwicklungen

Digital mammography and their developments

S. Wienbeck, U. Fischer

Dieses Dokument wurde zum persönlichen Gebrauch heruntergeladen. Vervielfältigung nur mit Zustimmung des Verlages.

Übersicht

Einleitung 215
Aktuelle Röntgenmammografie 216
Weiterentwicklungen der Röntgenmammografie 220

Zusammenfassung

In definierten Altersgruppen ist die Mammografie sowohl in der Klinik als auch beim Screening ein akzeptables Verfahren. Ihre Einschränkungen liegen – außer der Strahlenbelastung – im Nachweis nicht kalzifizierter Karzinome bei Frauen mit hoher Dichte des Drüsengewebes. Die Tomosynthese, die digitale Kontrastmittelmammografie und die Brust-CT (mit oder ohne Kontrastmittel) führen zu besseren Ergebnissen. Insbesondere die Applikation von Kontrastmittel zur Darstellung der Tumorangiogenese ist allen anderen bildgebenden Verfahren ohne Kontrastmittel überlegen. Trotzdem werden die ausgezeichneten Ergebnisse der Brust-MRT wahrscheinlich mit keinem dieser Verfahren zu erreichen sein.

Einleitung

Röntgenmammografie. Die Röntgenmammografie gilt als die einzige für die Erkennung von Brustkrebsvorstufen oder frühen Tumorstadien allgemein als wirksam anerkannte Untersuchungsmethode [1]. Die bei der Diagnostik der weiblichen Brust eingesetzten Mammografiesysteme sind in den letzten 50 Jahren kontinuierlich weiterentwickelt worden, z. B. durch die Entwicklung der Doppelfokus-Röhre mit kleinem Brennfleck, den Einsatz verschiedener Anodentarget- und Filtermaterialien, die Einführung der Rastertechnik oder die Anwendung speziell für die Mammografie entwickelter Film-Folien-Systeme. Dies alles war verbunden mit einer Umsetzung von Maßnahmen zur physikalisch-technischen Qualitätssicherung.

FFDM. Den vorläufigen Endpunkt dieser Entwicklung stellt der Übergang von der analogen Film-Folien-Mammografie (engl.: „screen-film mammography“, SFM) zur digitalen Vollfeldmammografie (engl.: „full-field digital mammography“, FFDM) dar. Der extrem hohe Dynamikumfang der digitalen Mammografie verbunden mit den Möglichkeiten der digitalen Bildverarbeitung und eine relevante Dosisreduktion aufgrund der höheren Quanteneffizienz der digitalen Detektoren kennzeichnen die offensichtlichen Vorteile der digitalen gegenüber der analogen Bildgebung.

Im 2002 gestarteten bundesweiten Mammografie-Screeningprogramm wie auch im Rahmen von individuellen Früherkennungsuntersuchungen erwiesen sich die Möglichkeiten des schnellen Datentransfers und der digitalen Archivierung als weitere gravierende Vorteile der digitalen Mammografie, sodass die digitale Vollfeldmammografie die analoge Film-Folien-Mammografie so gut wie vollständig abgelöst hat. Zudem haben sich durch die Einführung von europäischen und nationalen Leitlinien die qualitativen Anforderungen an die Mammografie deutlich verändert [2, 3].

Limitationen. Trotz des erreichten hohen Entwicklungsstandards besitzt auch die digitale Mammografie noch Limitationen – so ist ihre Sensitivität insbesondere bei hoher mammografischer Dichte des Drüsengewebes deutlich eingeschränkt. Es werden daher weiterhin innovative Techniken zur Verbesserung der Brustkrebsdiagnostik erprobt. Zu diesen auf der Basis der digitalen Mammografie aufbauenden Untersuchungsmethoden zählen in chronologischer Reihenfolge die digitale Tomosynthese der Brust, die kontrastmittelgestützte Mammografie und schließlich die spezielle CT der Brust.

Wir möchten im Folgenden einen Überblick über den aktuellen Stand der digitalen Mammografie und ihrer bereits in klinischer Erprobung befindlichen technischen Weiterentwicklungen geben.

Abb. **1** Digitales Vollfeldmammografie-System (Inspiration, Fa. Siemens). **a** Gesamtsystem mit schwenkbarem Strahlerkopf. **b** Digitaler Bildempfänger (Detektor). **c** Bedienpult. **d** Hochauflösende Monitore für die Bildauswertung. (Quellenangabe: www.siemens.com/presse).

Aktuelle Röntgenmammografie

Gerätetechnische Aspekte

Vollfeldsysteme. Seit Beginn des 21. Jahrhunderts kommen zunehmend digitale Mammografiesysteme in der Röntgenmammografie zum Einsatz [4, 5, 6]. Die wesentliche Neuerung dieser digitalen Systeme besteht in einem Wechsel der Bildempfängersysteme von den bisher benutzten Film-Folien-Systemen hin zu kassettenbasierten Speicherfolien (engl.: „computed radiography“, CR) oder integrierten Detektoren (engl.: „direct radiography“, DR) [7]:

- Die **CR-Systeme** können bei entsprechender Anpassung der Belichtungsautomatik an allen konventionellen Mammografieeinrichtungen anstelle der analogen Film-Folien-Systeme eingesetzt werden. Hierbei werden die Kassetten mit den Speicherfolien wie analoge Film-Folien-Systeme zur Ausleseeinheit getragen, wobei aus einem latenten Bild ein digitaler Datensatz gewonnen wird.
- Der Vorteil der **DR-Systeme** liegt hingegen in der sofortigen Verfügbarkeit der Röntgenaufnahme aufgrund eines direkt im System integrierten Detektors. Hierbei werden je nach Hersteller Systeme mit oder ohne Szintillator unterschieden. Bei den Systemen mit Szintillator (z. B. amorphes Silizium mit Szintillator aus Cäsiumjodid) werden die Röntgenstrahlen primär in sichtbares Licht umgewandelt, das anschließend in ein elektrisches Signal übersetzt wird. Systeme ohne Szintillator (z. B. amorphes Silizium mit Konversionsschicht aus amorphem Selen) wandeln hingegen die Röntgenstrahlen in einem Fotohalbleiter direkt in elektrische Signale um. Prinzipiell bestehen zwischen beiden Systemen keine signifikanten Unterschiede hinsichtlich der Bildqualität und der Strahlenexposition (Abb. **1**).

Die Systeme mit integriertem Detektor werden im Allgemeinen besser eingeschätzt als die Speicherfolien-systeme. Letztlich erfüllen jedoch alle nach einer Abnahmeprüfung zugelassenen Systeme unabhängig von der Detektortechnologie die nationalen und europäischen Standards, sodass sie per se uneingeschränkt eingesetzt werden können [8].

Dieses Dokument wurde zum persönlichen Gebrauch heruntergeladen. Vervielfältigung nur mit Zustimmung des Verlages.

Scan-Systeme. Neben den Vollfeldsystemen gibt es unter den digitalen Bildempfangssystemen auch Scan-Systeme. Hierbei bewegt sich eine linear angeordnete Reihe von Detektorelementen über den abzubildenden Bereich. Die Röntgenstrahlen werden durch einen Schlitz auf die Breite der Detektorreihe eingeengt. Scannende Systeme haben Aufnahmezeiten von über 10 Sekunden, während deren die Patientin mit komprimierter Brust vor dem System steht. Die Detektorelemente bestehen aus kristallinem Silizium nach dem Prinzip des Photonenzählers und haben einen vergleichsweise niedrigen Dosisbedarf [9].

Orts- und Kontrastauflösung. Die digitale Mammografie zeichnet sich im Gegensatz zur analogen Technik durch einen weiten dynamischen Bereich aus. Im Gegensatz zu analogen Systemen wird keine bestimmte Ortsauflösung gefordert. Für die zuverlässige Erkennung und Bewertung relevanter Strukturen in der digitalen Mammografie werden hingegen hohe Anforderungen an das Kontrastauflösungsvermögen (Modulations-Transfer-Funktion, MTF) und die für einen bestimmten Wert der Kontrastauflösung erforderliche Dosis gestellt. Die Pixelgröße des Detektors sollte 100 µm nicht überschreiten und die Detektorfläche bei 1 cm Toleranz mindestens 18 × 24 cm groß sein.

DQE. Ebenfalls zeigt die digitale Mammografie eine hohe Quanteneffizienz (engl.: „detective quantum efficiency“, DQE). Die DQE beschreibt, inwieweit das Signal-Rausch-Verhältnis des Strahlungsfeldes auf dem Bildempfänger als aussagekräftige Bildinformation umgesetzt werden kann. Sie hat sich mittlerweile als das wohl zuverlässigste Maß erwiesen, um die Abbildungseigenschaften digitaler Systeme zu beurteilen. Einflussgrößen auf die DQE sind die Qualität der Strahlung, die Dosis und die Ortsfrequenz.

Monitore. Die Bilder der digitalen Mammografie werden heute auf hochauflösenden Monitoren mit einer Anzahl an ansteuerbaren Monitorpixeln von mindestens 2000 × 2500 (sog. 5-Megapixel-Monitore) befundet. Der Ausdruck von Laserfilmen zur Befundung ist dadurch entbehrlich (Abb. **2**).

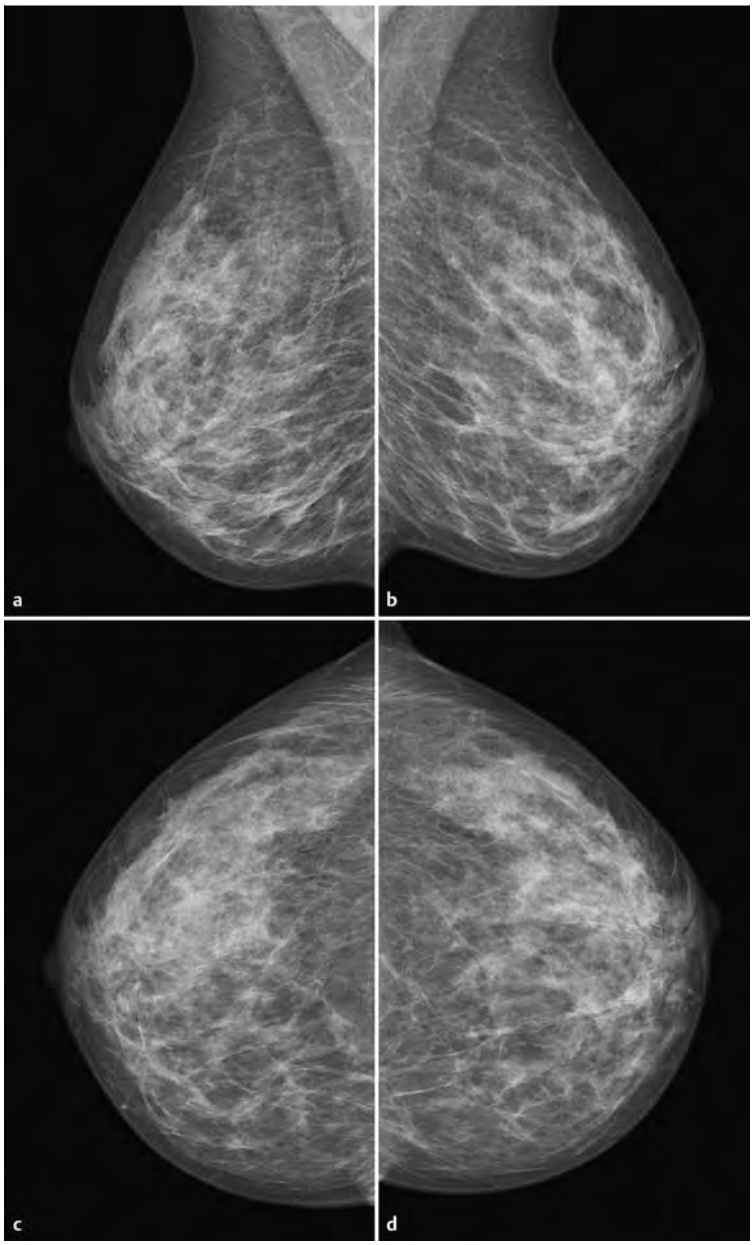

Abb. **2** Digitale Mammografie (Inspiration, Fa. Siemens). Normalbefund. Dichtetyp ACR III beidseits. BI-RADS 1 beidseits. **a, b** MLO-Projektion beidseits. **c, d** CC-Projektion beidseits.

Dieses Dokument wurde zum persönlichen Gebrauch heruntergeladen. Vervielfältigung nur mit Zustimmung des Verlages.

Abb. **3** Digitale Mammografie (Inspiration Fa. Siemens). Invasiv duktales Mammakarzinom (IDC) pT1b G2 links bei 2:00 Uhr, 10 cm von der Mamille entfernt. **a** MLO-Projektion, Dichtetyp ACR II, BI-RADS 5 links (Herdbefund, rund, spikuliert, isodens). **b** CC-Projektion. **c** Ausschnittvergrößerung in CC-Projektion.

Vorteile der digitalen Röntgenmammografie

Prozessaufteilung. Die digitale Mammografie bietet den Vorteil, dass die im Rahmen der Diagnostik notwendigen 3 Arbeitsschritte (Bildaufnahme, Bildverarbeitung und Bildspeicherung) in getrennten Prozessen durchgeführt werden können, während dies bis dahin bei der herkömmlichen Film-Folien-Technologie nicht möglich war. Bei der digitalen Technik kann folglich jeder einzelne Arbeitsschritt für sich gesehen optimiert werden, während bei der analogen Technik der Röntgenfilm gleichzeitig als Detektor-, als Darstellungs- und als Speichermedium dient.

Belichtungsspielraum. Die digitale Mammografie zeichnet sich durch eine kontinuierlich gute Bildqualität aufgrund eines weiten dynamischen Bereichs aus. Der Belichtungsspielraum der digitalen Systeme ist somit folglich höher und das Risiko einer Fehlbelichtung insgesamt drastisch reduziert (Abb. **3**). Wiederholungsaufnahmen, die aufgrund von Fehlbelichtungen erforderlich wären, werden in der digitalen Mammografie somit weitgehend ausgeschlossen. Mehrere Studien konnten zeigen, dass die Spezifität und Sensitivität gegenüber der konventionellen Mammografie mindestens gleichwertig oder insbesondere bei dichtem Drüsengewebe besser sind [10, 11]. Die Vorteile der digitalen Technik wurden insbesondere bei dichten Brüsten und bei prämenopausalen Frauen gefunden [12].

Dosisbedarf. Die digitale Mammografie hat des Weiteren das Potenzial zur Dosiseinsparung. Man kann davon ausgehen, dass der Dosisbedarf im Vergleich zur konventionellen Film-Folien-Technik um etwa 25 % geringer ist. Hinzu kommt ein Einsparpotenzial durch den Wegfall von Zusatzaufnahmen. So ersetzt das Zooming im gewünschten Bildausschnitt im Einzelfall die Anfertigung einer weiteren Vergrößerungsaufnahme, z. B. in der weiteren Differenzialdiagnostik von unklaren Mikrokalzifikationen (Abb. **4**) [13].

Dieses Dokument wurde zum persönlichen Gebrauch heruntergeladen. Vervielfältigung nur mit Zustimmung des Verlages.

Statements zur digitalen Mammografie

1. weiter Dynamikbereich
2. Konstanz der Bildqualität
3. gutes Kontrastauflösungsvermögen (MTF)
4. hohe Quanteneffizienz (DQE)
5. Reduktion der Strahlenexposition
6. diverse Optionen der Bildnachverarbeitung
7. Vereinfachung der Speicherung
8. Verbesserung der Diagnostik bei dichten und dicken Brüsten
9. Domäne: zuverlässiger Nachweis von Mikroverkalkungen
10. Limitation: deutlich eingeschränkter Nachweis von nicht kalzifizierten Karzinomen in dichtem Drüsengewebe

Computergestützte Diagnosesysteme, Bildmanagement. Durch den Einsatz der digitalen Technik konnten computergestützte Diagnosesysteme (engl.: CADe: „computer aided detection", computergestützter Nachweis; CADx: „computer assisted diagnosis", computergestützte Befundung) zur Verbesserung der Treffsicherheit eingesetzt werden. Hinzu kommen die Vorteile eines besseren Bildmanagements beispielsweise bezüglich der einfacheren und weniger personalintensiven Speicherung bzw. Archivierung der Bilddaten oder bei telemedizinischen Anwendungen [14]. Die schnelle Verfügbarkeit des Bildes bringt zudem Vorteile im gesamten Ablauf der Untersuchung. Darüber hinaus bietet sie Kosteneinsparungen durch den Wegfall der Bilddatenarchivierung [15].

Grenzen der digitalen Röntgenmammografie

Neben den angesprochenen und im Einzelfall sehr relevanten Vorteilen der digitalen Mammografie werden einzelne methodisch bedingte Limitationen der Röntgenmammografie auch durch den Einsatz der digitalen Technik nicht verringert.

Lagerung und Kompression der Brust. Auch mit der Einführung der digitalen Mammografie ist es notwendig, die Brust qualitativ hochwertig auf dem Detektor zu lagern. Unverändert werden auch digitale Mammografieaufnahmen einem Qualitätsmanagement nach dem PGMI-System unterzogen. Außerdem ist es aus Gründen der Bildqualität und der Strahlenhygiene notwendig, die Brust während der Exposition zu komprimieren.

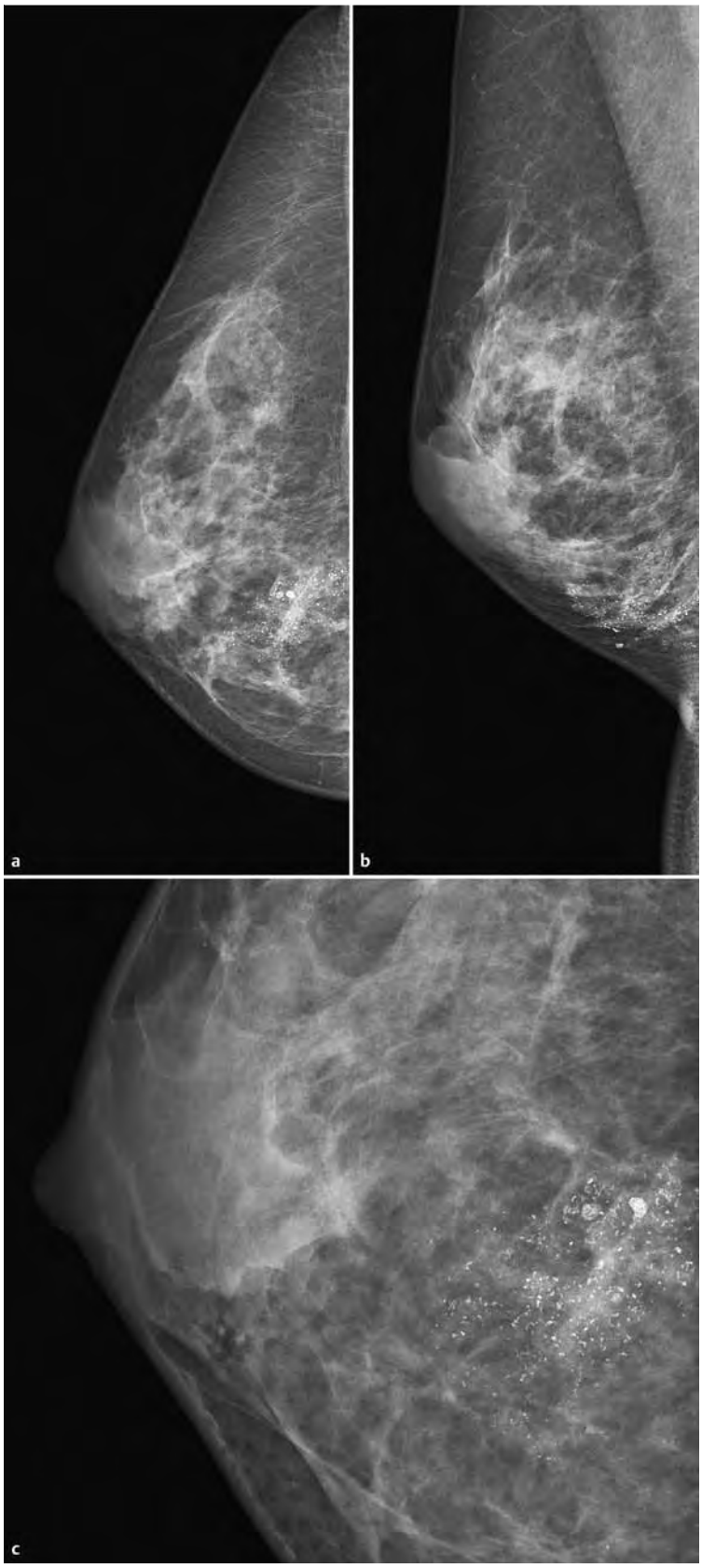

Abb. **4** Digitale Mammografie (Inspiration, Fa. Siemens). Carcinoma ductale in situ (DCIS) rechts, „intermediate-type", 4 cm Durchmesser, 6:00 Uhr, 4 cm von der Mamille entfernt. **a** CC-Projektion, Dichtetyp ACR III, BI-RADS 5 rechts (Mikroverkalkungen, regional, pleomorph). **b** ML-Projektion. **c** Vergrößerungsmammografie in CC-Projektion.

Dieses Dokument wurde zum persönlichen Gebrauch heruntergeladen. Vervielfältigung nur mit Zustimmung des Verlages.

Detektionsrate maligner Tumoren. Trotz der signifikanten Verbesserung der Bildqualität durch die Einführung der digitalen Vollfeldmammografie konnte die Detektionsrate maligner Tumoren im Vergleich zur bisherigen Film-Folien-Technik nur wenig verbessert werden. Limitierender Faktor ist dabei der Nachweis nicht kalzifizierter Herdbefunde innerhalb dichter Gewebestrukturen, wobei der Anteil von Karzinomen, die nicht mit Kalk assoziiert sind, etwa 60 – 70 % ausmacht. Ursache für den fehlenden Nachweis solcher Tumoren in der Mammografie ist die annähernd identische Strahlenabsorption von Tumorgewebe und fettfreiem Parenchym. Für Frauen mit hoher Gewebedichte (Typ ACR III und IV) beträgt die Sensitivität der Mammografie daher – in welcher Form auch immer – lediglich 30 – 50 % für den Nachweis von Brustkrebs [16, 17]. Dabei macht der Anteil der Frauen mit solchen Gewebedichtetypen in den brustkrebsrelevanten Altersgruppen knapp 50 % aus. Dies bedeutet, dass bei der Hälfte der Frauen zwei Drittel der Mammakarzinome in der Mammografie nicht entdeckt werden können. Hierin besteht weiterhin die wesentliche Limitation der Röntgenmammografie, unabhängig von analoger oder digitaler Technik.

Weiterentwicklungen der Röntgenmammografie

Mit Blick auf die angesprochenen drastischen Limitationen der Röntgenmammografie bei Frauen mit dichtem Drüsengewebe hat es in der Vergangenheit verständlicherweise nicht an Bemühungen gefehlt, diese methodisch bedingten Einschränkungen durch die Entwicklung neuer Verfahren zu kompensieren. Dies geschah einerseits durch die Inauguration und Erprobung von Untersuchungsverfahren, die ohne ionisierende Strahlung auskommen. Hierzu zählen u. a. die Thermografie, die Transillumination mit Kaltlicht oder aber auch die elektrische Impedanzmessung, die sich jedoch allesamt aufgrund der erzielten Resultate nicht etablieren konnten. Andererseits wurden technische Weiterentwicklungen auf dem Sektor der Mammografie selbst genutzt, um zu besseren Ergebnissen zu gelangen. Anzusprechen sind in diesem Kontext die digitale Tomosynthese der Brust, die kontrastmittelverstärkte Mammografie und die Brust-CT bzw. die Kontrastmittel-Brust-CT.

Digitale Tomosynthese der Brust

Hintergrund

Das Prinzip der Tomosynthese ist schon seit Langem bekannt und die theoretischen Ausarbeitungen einer Tomografie mit limitiertem Winkel gehen bereits auf Ziedses des Plantes in den 30er Jahren des letzten Jahrhunderts zurück [18]. Im Zeitalter vor der CT wurden Fragestellungen, z. B. im Bereich der LWS oder der Nieren, durch ein entsprechendes röntgenologisches Schichtverfahren geklärt. Aber erst durch die Entwicklung leistungsfähiger Detektoren konnte diese Methode für die mammografische Diagnostik vorangetrieben werden. Seit 2008 ist die digitale Tomosynthese der Brust (engl.: „digital breast tomosynthesis“, DBT) ein in Deutschland regelhaft eingesetztes Untersuchungsverfahren, das derzeit u. a. in der Abklärungsdiagnostik im Mammografie-Screening zugelassen ist.

Prinzip

Bei der DBT werden auf der Basis einer begrenzten Anzahl von Niedrigdosisaufnahmen aus variablen Aufnahmewinkeln überlagerungsfreie Schichtaufnahmen angefertigt. Durch entsprechende Rekonstruktionsalgorithmen können anschließend beliebig viele Schichten mit Schichtdicken von 0,5 – 10 mm ohne erneute Strahlenexposition berechnet werden. An den gegenwärtig eingesetzten Aufnahmesystemen werden üblicherweise 9 – 25 Einzelprojektionen generiert, während sich die Röhre bogenförmig in etwa 5°-Schritten über ein Gesamtsegment von 15 – 50° bewegt. Eine zusätzlich synthetisierte 2D-Mammografie ist dem bisherigen digitalen Summationsmammogramm sehr ähnlich.

Die Auflösung innerhalb der Einzelschichten wird vor allem durch die Detektorauflösung bestimmt. Es werden Systeme mit ortsfestem, aber auch mit bewegtem Detektor unterschieden. Auf den Einsatz eines Streustrahlenrasters kann verzichtet werden. Die DBT kann nur in einem digitalen Mammografiegerät mit integrierter Tomosynthesefunktion durchgeführt werden (Abb. **5**). Digitale Systeme mit Speicherfolientechnik sind hingegen nicht tomosynthesefähig. Die Einstelltechnik ist identisch zur Röntgenmammografie. Allerdings hat sich hinsichtlich der bildrelevanten Einstellgrößen für die DBT weiterhin noch kein etablierter Standard herausgebildet.

Dieses Dokument wurde zum persönlichen Gebrauch heruntergeladen. Vervielfältigung nur mit Zustimmung des Verlages.

Aktueller Stand

Dosis. Die Dosis der DBT in einer Ebene beträgt etwa 1,5 – 4 mGy [19] und liegt hiermit in der Größenordnung der 1- bis 2-fachen Dosis einer digitalen Mammografie [2].

Vorteile einer zusätzlichen DBT. Mit der DBT können insbesondere Gewebestrukturen in einer mammografisch dichten Brust, in der Läsionen möglicherweise durch andere Strukturen überlagert und verdeckt werden, klarer dargestellt werden. Nach den bisher vorliegenden Studiendaten erhöht die zusätzliche Anfertigung einer DBT zur digitalen Mammografie die Sensitivität und Spezifität der Diagnostik und verbessert die Tumordifferenzierung und -klassifizierung. Karzinome sind klarer zu erkennen, falsch positive Befunde eher zu vermeiden [20, 21, 22, 23].

Digitale Mammografie und DBT. Für die Kombination aus digitaler Mammografie und DBT zeigen große Studien aus dem europäischen Mammografie-Screening in Norwegen und Italien [21, 23], dass durch die zusätzliche DBT nicht nur die Tumorerkennungsrate um bis zu 40 % gesteigert, sondern auch die Rate der Wiedereinbestellungen um bis zu 15 % gesenkt und der positive Vorhersagewert (PPV) verbessert werden konnte. Durch eine große Multicenter-Studie aus den USA konnten diese Ergebnisse bestätigt werden, wobei zusätzlich 29 % mehr Krebsdiagnosen als bei den Frauen mit konventioneller Bildgebung zu verzeichnen waren [22]. Die Ergebnisse bestätigen einen klaren Vorteil der Kombinationsdiagnostik von DBT und digitaler Mammografie in Bezug auf die Erkennungsrate von Brustkrebs.

Mikrokalk. Für die Mikrokalkdiagnostik zeigt die DBT erwartungsgemäß keinen relevanten Zugewinn [24], da entsprechende Strukturen auch in der Summationsmammografie eindeutig und überlagerungsfrei nachzuweisen sind. In der Abklärungsdiagnostik bei auffälligem mammografischem Befund wird in aller Regel eine 2-Ebenen-Tomosynthese zu favorisieren sein, sofern der Befund nicht ohnehin mit anderen Untersuchungsverfahren eindeutig zu klären ist. Sollte die DBT aufgrund von Dosiseinsparaspekten nur in einer Ebene durchgeführt werden, so ist die Anfertigung der MLO-Projektion zu bevorzugen [25].

Stellenwert der DBT. Zusammenfassend ist der Stellenwert der DBT wohl in der Ergänzung zur digitalen Mammografie bei Frauen mit eher dichten Gewebestrukturen zu sehen, sei es in der Abklärungsdiagnostik, in der individualisierten Früherkennung oder aber innerhalb von Screening-Programmen. In dieser Konstellation wird die Diagnostik von nicht kalzifizierten Mammakarzinomen in der drüsenreichen Brust verbessert werden können. Limitierend sei aber auch hier angemerkt, dass der größte Effekt der DBT wohl im Einsatz bei Frauen mit Gewebedichtetyp ACR III und möglicherweise II zu erwarten ist (Abb. **6**, Abb. **7**). Bei extrem dichtem Parenchym ohne Fetteinschlüsse (ACR IV) wird auch die überlagerungsfreie Schichtdarstellung in der DBT das nicht kalzifizierte Karzinom kaum oder nicht gegenüber dem umgebenden Drüsengewebe differenzieren können.

Abb. **5** Digitales Mammografiesystem mit Option für die Tomosynthese und die Kontrastmittel-Spektralmammografie (Senographe Essential CESM). **a** Gesamtsystem mit schwenkbarem Strahlerkopf. **b** Digitaler Bildempfänger (Detektor). **c** Bedienpult. **d** Bewegungsablauf des Strahlerkopfes während der Tomosynthese.

Wahrscheinlich wird sich die DBT generell als ergänzendes Verfahren zur digitalen Mammografie im Rahmen des Mammografie-Screenings etablieren, da es auf diese Weise im Einzelfall zu einem diagnostischen Mehrgewinn ohne relevante Erhöhung der Gesamtdosis bzw. Untersuchungszeit kommen kann. Zu klären sind in diesem Zusammenhang noch die lösbaren Probleme eines einheitlichen Untersuchungsprotokolls sowie des erhöhten Zeitbedarfs für die Bildauswertung.

Biopsien. Unabhängig von den uneinheitlichen diagnostischen Protokollen wird bereits jetzt von Tomosynthese-Anwendern berichtet, dass die perkutanbioptische Befundabklärung mit der DBT deutliche Vorteile gegenüber der bisherigen Vorgehensweise mit

Dieses Dokument wurde zum persönlichen Gebrauch heruntergeladen. Vervielfältigung nur mit Zustimmung des Verlages.

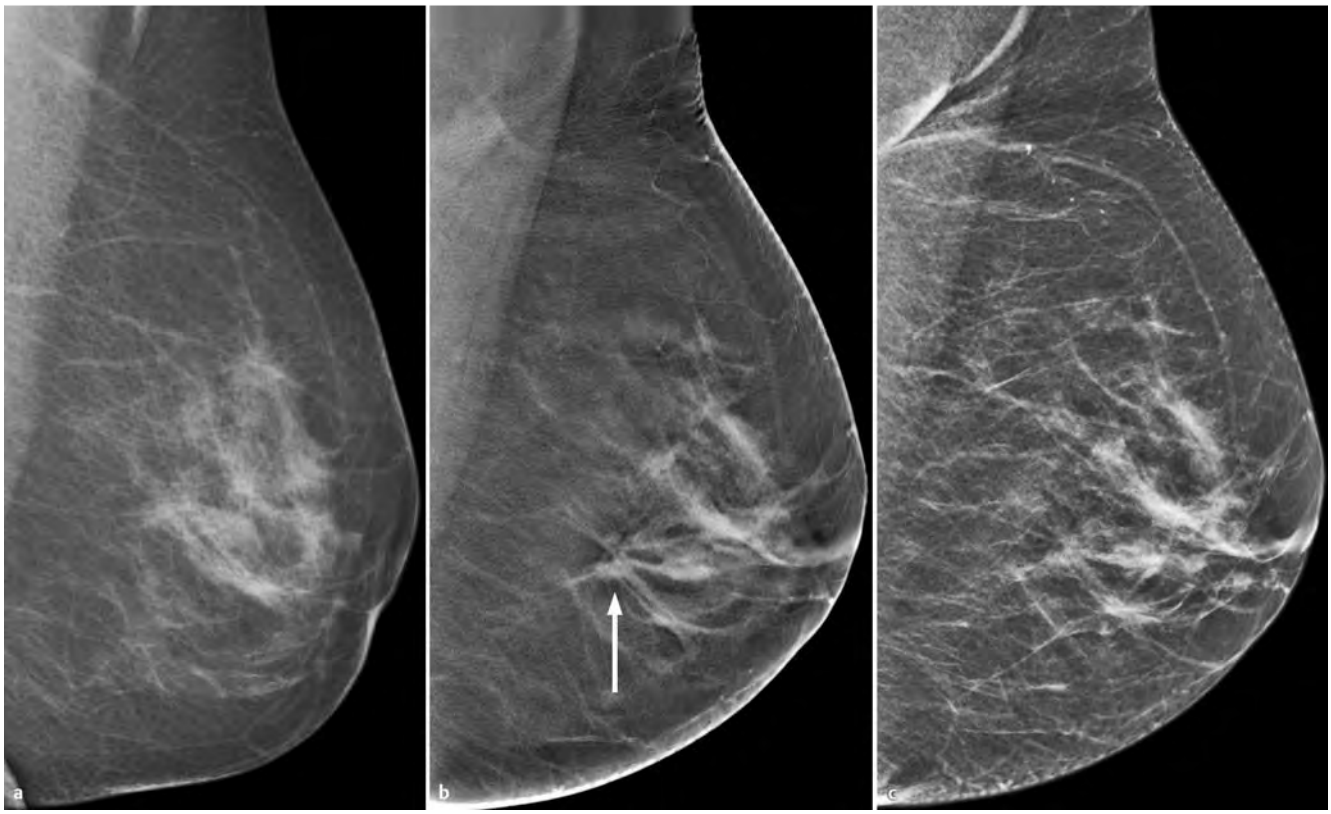

Abb. **6** Digitale Tomosynthese (Senographe Essential CESM, Fa. GE Healthcare). Invasiv duktales Karzinom (IDC) pT1c pN0. **a** Digitale Mammografie links in MLO-Projektion. Dichtetyp ACR III. Kein eindeutiger Herdbefund. Keine eindeutige Architekturstörung. Keine Mikroverkalkungen. BI-RADS I. **b** Tomosynthese-Einzelbild mit Darstellung einer Architekturstörung links kaudal (Pfeil), BI-RADS IV. **c** Synthetisiertes 2D-Bild aus dem Tomosynthese-Datensatz ohne auffälligen Befund.

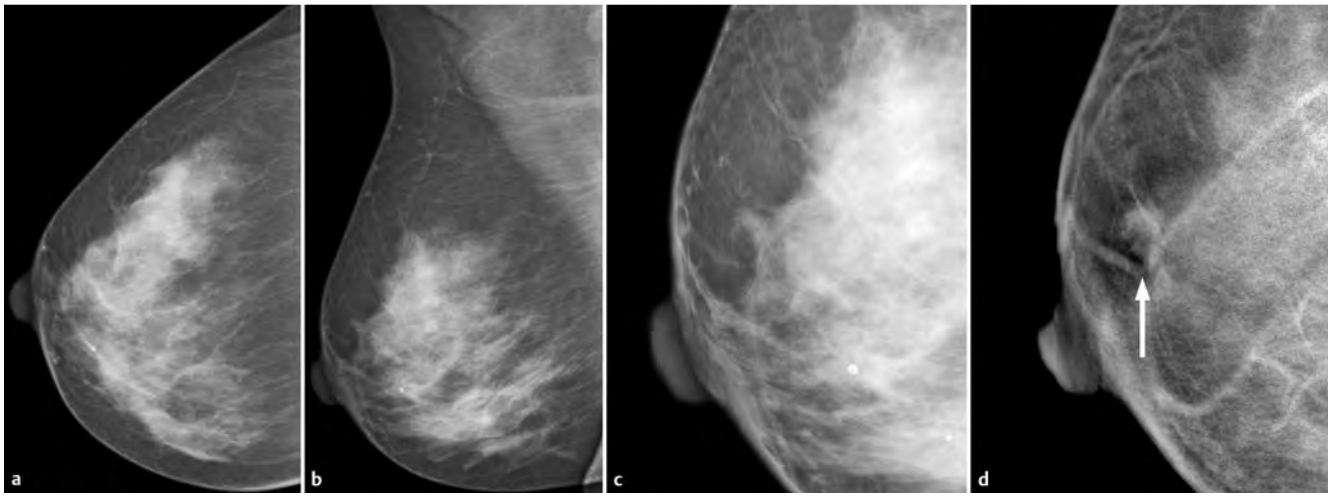

Abb. **7** Digitale Tomosynthese (Senographe Essential CESM, Fa. GE Healthcare). Muzinöses Mammakarzinom (MC) pT1b pN0. **a**, **b** Digitale Mammografie rechts in CC- und MLO-Projektion. Dichtetyp ACR IV. Kein eindeutiger Herdbefund. Keine Mikroverkalkungen. BI-RADS I. **c** Ausschnittvergrößerung der digitalen Mammografie rechts in CC-Projektion im Bereich des Tumors. **d** Tomosynthese-Einzelbild in CC-Projektion (Ausschnitt) mit Abgrenzung eines 8 mm suspekten Herdbefundes (Pfeil) unmittelbar retromamillär, BI-RADS IV.

Dieses Dokument wurde zum persönlichen Gebrauch heruntergeladen. Vervielfältigung nur mit Zustimmung des Verlages.

Lagerungstisch und stereotaktischer Zieleinheit bietet, da sie einfacher und schneller durchgeführt werden kann.

Verfügbarkeit. Die Verfügbarkeit der DBT ist derzeit noch limitiert, nimmt jedoch z. B. in den USA nach ihrer Zulassung durch die Food and Drug Administration (FDA) im Jahr 2013 kontinuierlich zu [26].

Kontrastmittelgestützte Mammografie

Hintergrund

Mit der kontrastmittelgestützten Mammografie ist es möglich, die Neoangiogenese maligner Tumoren durch den peripervenösen Einsatz jodhaltiger Röntgenkontrastmittel darzustellen. Sie ist damit eine konsequente Weiterentwicklung der Mammografie zur Verbesserung der Tumorerkennung insbesondere bei dichtem Drüsengewebe oder schwierig zu interpretierenden Gewebekonstellationen (z. B. Narbe).

Prinzip

Grundsätzlich müssen in der Entwicklung der kontrastmittelgestützten Mammografie 2 unterschiedliche methodische Ansätze unterschieden werden:

- Die kontrastmittelgestützte Subtraktionstechnik (engl.: „contrast-enhanced temporal mammography“, CETM), die Anfang der 2000er Jahre hinterfragt wurde, orientierte sich eng am Konzept der kontrastmittelgestützten Mamma-MRT, indem die Kontrastmittelanflutung in der Brust auf der Basis einer Nativuntersuchung und weiterer dynamischer Röntgenaufnahmen nach intravenöser Kontrastmittelgabe dargestellt wurde.
- Bei der Spektralmammografie (engl.: „contrast-enhanced spectral mammography“, CESM) wird die gesteigerte Anflutung jodhaltiger Kontrastmittel durch den zusätzlichen Einbau spezieller Filter und die Verwendung unterschiedlicher Energiespektren im Tumor sichtbar gemacht.

Kontrastmittelgestützte Subtraktionsmammografie. Nach Lagerung der Brust in CC- oder MLO-Projektion wird eine Röntgenaufnahme der Brust ohne Kontrastmittel (Nativbild) angefertigt. Anschließend wird nach intravenöser Applikation von 100 – 150 ml eines jodhaltigen Kontrastmittels eine Serie von Röntgenaufnahmen (4 – 7 pro Brust) über einen Gesamtzeitraum von 3 – 7 Minuten angefertigt und das Nativbild jeweils von diesen subtrahiert. Trotz vielversprechender erster Ergebnisse kommt diese Methode heute nicht mehr zum Einsatz, da die kumulative Gesamtdosis aller angefertigten Röntgenaufnahmen sowie Bewegungsartefakte im Verlauf der Untersuchung nicht akzeptabel waren. Zudem ist eine Kompression der Brust über entsprechend lange Zeiträume kaum tolerabel, sodass in einzelnen Studien auf die Kompression verzichtet wurde, woraus erneut Subtraktionsartefakte und Unschärfen resultierten.

Kontrastmittelgestützte Spektralmammografie. Das Hauptprinzip der CESM besteht darin, dass nach intravenöser Applikation eines jodhaltigen Kontrastmittels 2 Aufnahmen mit unterschiedlichem Energiespektrum (sog. Dual-Energy-Technik) erstellt werden, wobei die

Statements zur digitalen Tomosynthese der Brust (DBT)

1. Schichtverfahren zur klareren Darstellung überlagerter Strukturen
2. zusätzliches synthetisiertes 2D-Mammografiebild
3. Steigerung der Tumorerkennungsrate durch die Kombination aus DBT und digitaler Mammografie
4. Einsatzgebiet bei unklaren mammografischen Befunden und im Rahmen der Früherkennung bei eher dichten, wahrscheinlich aber nicht extrem dichtem Drüsengewebe (ACR Typ II und III, weniger bei ACR IV)
5. keine signifikante Erhöhung der Gesamtparenchymdosis
6. wahrscheinlich Optimierung perkutan-bioptischer Abklärungen
7. keine Option einer kontrastmittelgestützten Diagnostik zur Darstellung von Angiogenese-Effekten



Abb. **8** Spezialfilter eines zur Kontrastmittel-Spektralmammografie geeigneten digitalen Mammografiesystems (Senobright, GE Healthcare). Darstellung der 4 unterschiedlichen Filtermaterialien: Molybdän, Rhodium, Aluminium, Kupfer.

Dieses Dokument wurde zum persönlichen Gebrauch heruntergeladen. Vervielfältigung nur mit Zustimmung des Verlages.

Abb. **9** Kontrastmittelgestützte Spektralmammografie (Senographe Essential CESM, GE Healthcare), Pseudoläsion. **a** Digitale Mammografie der rechten Mamma. ACR II. Fraglicher spikulierter Herdbefund zentral (Pfeil). BI-RADS III. **b** Kontrastmittel-Spektralmammografie ohne Hinweis auf frühzeitige Jodanflutung im Bereich der unklaren Herdsetzung. Zweijähriger Verlauf ohne Karzinomhinweis.

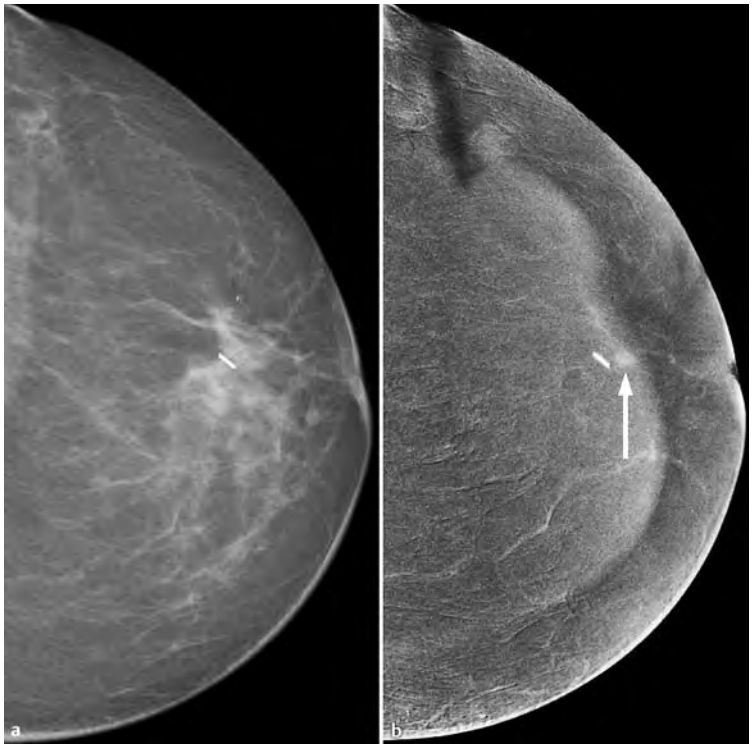

Abb. **10** Kontrastmittelgestützte Spektralmammografie (Senographe Essential CESM, GE Healthcare), Rezidiv nach brusterhaltender Therapie (BET) eines Mammakarzinoms links. **a** Digitale Mammografie links in CC-Projektion mit Clipmarkierung nach BET bei Mammakarzinom. Unauffälliger postoperativer Befund. BI-RADS II. **b** Algorithmusbild mit hyperdenser Darstellung eines kleinen In-Brust-Rezidivs (Pfeil) unmittelbar ventral des Clips in der Kontrastmittel-Spektralmammografie. Befund histologisch verifiziert.

Energiebeträge beider Strahlenbündel die K-Kante (33 keV) von Jod flankieren. Sind bestimmte apparative Modifikationen am digitalen Mammografiegerät gegeben, ermöglicht die konsekutive Anfertigung je einer niederenergetischen (Low-Energy, ca. 25 kV) und einer hochenergetischen Mammografieaufnahme (High-Energy, ca. 55 kV) nach adäquater Berechnung mit geeigneten Algorithmen eine hyperdense Darstellung von Arealen mit vermehrter Jodaufnahme (Abb. **8**). Etwa 2 – 3 Minuten nach intravenöser Applikation von 100 – 150 ml eines jodhaltigen Kontrastmittels werden von jeder Brust 2 Mammografieaufnahmen in der beschriebenen Dual-Energy-Technik angefertigt. Zur Auswertung stehen die Low-Energy Aufnahme, die den bekannten Bildcharakter der herkömmlichen Mammografie besitzt, und das Algorithmusbild (Jodkarte) zur Verfügung. Die High-Energy-Aufnahme dient ausschließlich zur Berechnung der Jodkarte. Die CESM wird bevorzugt in MLO-Projektion angefertigt. Auf die Anfertigung der 2. Aufnahmeebene kann in aller Regel verzichtet werden, da keine Überlagerungsphänomene auftreten (Abb. **9**).

Aktueller Stand

Bisherige Studien zeigen, dass die Sensitivität durch die kontrastmittelgestützte Spektralmammografie in einer Größenordnung zwischen 17 und 30 % im Vergleich zur alleinigen Mammografie verbessert wird [27]. Von Vorteil ist zudem, dass bei dieser Technik auf eine initiale Mammografie verzichtet werden kann, da das Low-Energy-Bild letztlich dem üblichen Mammografiebild entspricht und automatisch zur Befundung vorliegt. Außerdem würde der Verzicht auf die zweite Ebene die Strahlenexposition auf etwa 60 % einer herkömmlichen 2-Ebenen-Mammografie reduzieren [27, 28].

Die CESM ist eine vielversprechende Methode zur Verbesserung der Diagnostik bei Frauen mit dichtem Drüsengewebe, da sie eine tumorbedingte Neoangiogenese in der Brust nachweisen kann (Abb. **10**, Abb. **11**). Allerdings setzt sie den Einsatz jodhaltiger Kontrastmittel voraus, sodass diesbezügliche Kontraindikationen (u. a. Schilddrüsen- und Nierenfunktion) im Vorfeld ausgeschlossen werden müssen. Die CESM erlaubt zudem weder eine schichtweise Betrachtung von Einzelaufnahmen noch eine Nachbearbeitung im dreidimensionalen Raum.

Dieses Dokument wurde zum persönlichen Gebrauch heruntergeladen. Vervielfältigung nur mit Zustimmung des Verlages.

Statements zur kontrastmittelgestützten Spektralmammografie

1. Strahlendosis vergleichbar oder geringer (1-Ebenen-Untersuchung) als die digitale Mammografie
2. Notwendigkeit der Gabe eines jodhaltigen Kontrastmittels
3. deutliche Erhöhung der Sensitivität bei dichtem Drüsengewebe (ACR Typ III und IV) oder Narben
4. alternative Methode zur Kontrastmittel-MRT bei bestehenden Kontraindikationen

Zusammenfassend kann die CESM die Mammadiagnostik deutlich optimieren, sodass Frauen mit dichten Parenchymstrukturen oder Narben nach brusterhaltender Therapie auf diese Möglichkeit der verbesserten Brustkrebsfrüherkennung hingewiesen werden sollten, sofern nicht ohnehin eine MRT durchgeführt wird. Zudem ist sie eine sinnvolle Alternative, wenn eine Mamma-MRT kontraindiziert ist, da mit der CESM offensichtlich fast gleich gute Ergebnisse erzielt werden können [28, 29]. Für einen Einsatz innerhalb eines flächendeckenden Screenings ist diese Methode aus Kosten- und Handhabungsgründen (u.a. Kontrastmittelaufklärung mit vorheriger Laboranalyse, Notwendigkeit der Anwesenheit eines Arztes) nicht geeignet.

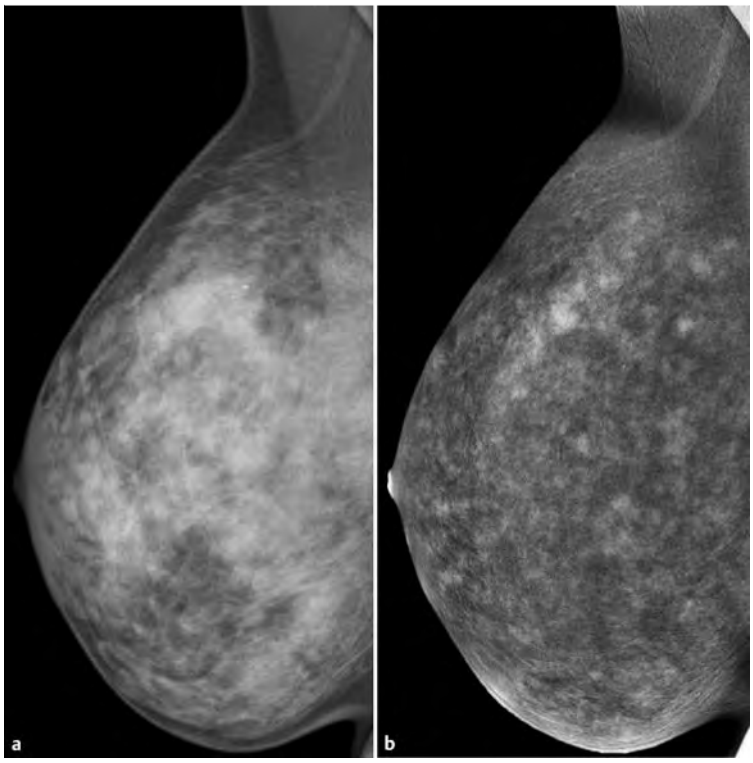

Abb. **11** Kontrastmittelgestützte Spektralmammografie (Senographe Essential CESM, GE Healthcare). Invasiv duktales Mammakarzinom mit umgebender DCIS-Komponente (IDC mit EIC) pT1a + DCIS. **a** Digitale Mammografie rechts in MLO-Projektion. ACR IV. Gruppierte Mikroverkalkungen, eher monomorph. BI-RADS IV. **b** Kontrastmittelmammografie-Algorithmusbild mit fleckförmigen Mehranreicherungen des Kontrastmittels im Bereich der Verkalkungen passend zur Ausbreitung des Tumorgeschehens. Befund histologisch verifiziert.

Brust-CT und kontrastmittelgestützte Brust-CT

Hintergrund

Die Grundidee der Brust-CT ist eine CT-Untersuchung mit Gewinnung isotroper Voxel des Brustinneren. Vorreiter dieses Gedankens ist John Boone von der University of California in Davis. Er begann im Jahr 2000 mit der Entwicklung seines ersten Prototypen. Später hat Ruola Ning von der University of Rochester mit der von ihm in den USA gegründeten Koning Cooperation in den Jahren 2006 bis 2014 ein dediziertes Untersuchungsgerät für die CT der weiblichen Brust entwickelt. Das System, das aus einem Computertomografen mit kegelförmiger Strahlenbündelung („cone beam“) und einer Lagerungseinheit für die Patientin besteht, ist seit Mai 2015 von der FDA in den USA für den routinemäßigen Einsatz in der Mammadiagnostik zugelassen. Außerdem ist die Arbeitsgruppe von der Universität Erlangen Nürnberg (IMP) unter der Leitung von Prof. Dr. Willi Kalender zu nennen, die z.Zt. an der Entwicklung eines Spiral-Brust-CT-Scanners arbeitet.

Prinzip

Abbildungsgeometrie. Die Brust-CT ist ein neues Untersuchungsverfahren, bei der die Patientin auf dem Bauch liegt und die zu untersuchende Brust durch eine Öffnung im Tisch im Zentrum der Gantry positioniert wird. Röntgenröhre und Detektor rotieren während der Untersuchung horizontal um die Brust. Der entscheidende Unterschied zur allgemeinen CT ist also die Abbildungsgeometrie – die Röhre kreist nicht um den ganzen Körper, sondern nur um die Brust (Abb. **12**).

Dieses Dokument wurde zum persönlichen Gebrauch heruntergeladen. Vervielfältigung nur mit Zustimmung des Verlages.

Abb. **12** Brust-CT (Cone-Beam-Brust-CT, Fa. Koning, deutscher Vertrieb über Fa. Medicor), Gerätekomponenten. **a** Untersuchungstisch mit integrierter Gantry. **b** Positionierung einer Patientin. **c** Blick auf die unter dem Tisch positionierte Vorrichtung für die Brust. **d** Dedizierte Vorrichtung für interventionelle Eingriffe (Biopsie, Lokalisation).

3D-Abbildung. Während die DBT entgegen aktueller Formulierungen in den Medien eine zweidimensionale Darstellung der Bruststrukturen in Form zahlreicher Einzelschichten ermöglicht, erlaubt die Brust-CT tatsächlich die Gewinnung eines dreidimensionalen Datensatzes. Eine solche 3D-Abbildung gestattet im Rahmen der Bildnachbereitung die Rekonstruktion des einmal gewonnenen Datensatzes in allen gewünschten Blickrichtungen. Dieses Verfahren bietet ebenfalls die Option zur adäquaten Nachbearbeitung hinsichtlich Helligkeit und Kontrast, insbesondere aber die Möglichkeiten zur dreidimensionalen Rekonstruktion von Oberflächenbildern sowie von Einsichten in das Innere der Brust in jeder gewünschten Ansicht. Konkret erlaubt eine Brust-CT die Gewinnung von etwa 300 Projektionsbildern innerhalb einer Zeitspanne von 10 Sekunden. Die bei der Mammografie notwendige Kompression der Brust entfällt.

Cone-Beam-Brust-CT. Im europäischen Raum ist im Sommer 2015 das erste zugelassene Brust-CT-Gerät in Form eines Cone-Beam-Brust-CT-Geräts der Firma Koning in Göttingen in Betrieb genommen worden (Abb. **12**). Die Einzelkomponenten dieses Gerätes bestehen aus:

- horizontaler CT-Öffnung (Gantry) im Gegensatz zu den üblicherweise vertikal positionierten CT-Gantrys der üblichen Computertomografen
- rotierendem gebogenem hochauflösendem Detektor
- Arbeitskonsole mit einer Daten- und Bildnachbearbeitungseinheit
- hochauflösenden Betrachtungsmonitoren
- 3D-Präsentation und DICOM-Abspeicherung

Das System erlaubt die Nativuntersuchung der weiblichen Brust in Schichtdicken von < 0,2 mm mit anschließender 3D-Rekonstruktion in allen Angulierungen (Abb. **13**, Abb. **14**). Zusätzlich ist bei gegebener Fragestellung eine kontrastmittelgestützte CT mit Subtraktion schichtidentischer Aufnahmen ohne und mit Kontrastmittel möglich (Kontrastmittel-Brust-CT, Abb. **15**). Außerdem ermöglicht das System Untersuchungen von Biopsaten (Vakuumbiopsie, operative Exzidate). Bei Nachweis eines auffälligen Befundes ist die notwendige perkutan-bioptische Abklärung ebenfalls mit diesem System unter Verwendung einer dedizierten Interventionsvorrichtung möglich (Abb. **16**).

Dieses Dokument wurde zum persönlichen Gebrauch heruntergeladen. Vervielfältigung nur mit Zustimmung des Verlages.

Abb. **13** Brust-CT (Cone-Beam-Brust-CT, Fa. Koning), Nativuntersuchung. Im Verlauf neu aufgetretene, linear angeordnete monomorphe Mikroverkalkungen (Pfeile). **a** Koronare Einzelschicht. **b** Rekonstruierte sagittale Einzelschicht. **c** Rekonstruierte transversale Einzelschicht. **d** Segmentierte MIP-Darstellung mit Darstellung aller Kalkpartikel.

Aktueller Stand

Bisherige Daten. In vorklinischen und klinischen Studien mit der Brust-CT aus der Arbeitsgruppe um Ning konnte zunächst die Machbarkeit und Systemgestaltung einer Brust-CT nachgewiesen werden. Zu den Aspekten Strahlenexposition, Gewebe- und Befunderfassung und Komfort gibt es aus dieser Zeit einzelne Vorarbeiten mit jeweils relativ geringer Fallzahl. Im Dosisvergleich zwischen FFDM und Brust-CT gab es bezüglich der mittleren Parenchymdosis – insbesondere bei dichtem Drüsengewebe – keine statistisch signifikanten Unterschiede (7,0 vs. 8,1 mGy, $p = 0{,}06$) [27, 28]. Dies deckt sich mit den eigenen Erfahrungen, die für die Brust-CT eine mittlere Parenchymdosis von 4,2 mGy zeigten. Die Erfassung der verschiedenen Gewebestrukturen war mit der Brust-CT insbesondere in den seitlichen, in den innenseitigen und in den pektoralisnahen Brustabschnitten statistisch signifikant besser als mit der FFDM. Mikroverkalkungen und alle Herdbefunde, die in der FFDM nachweisbar waren, wurden auch in der Brust-CT abgebildet [30]. Die Charakterisierung von suspekten Befunden wurde als exzellent eingeschätzt und alle in der Übersichtsmammografie nachweisbaren Läsionen wurden in der Brust-CT als gleich oder besser zu erkennen bewertet [31]. Gemäß einer qualitativen Auswertung der unter-

Dieses Dokument wurde zum persönlichen Gebrauch heruntergeladen. Vervielfältigung nur mit Zustimmung des Verlages.

Abb. **14** Brust-CT (Cone-Beam-Brust-CT, Fa. Koning), Nativuntersuchung, Mammakarzinom. **a** Koronare Einzelschicht. **b** Transversale Ansicht mit Indextumor und kleinem Satellitenknoten. **c** Maximale Intensitätsprojektion des Datensatzes mit Tumorknoten in den kaudalen Brustabschnitten. **d** Bildnachbearbeitung mit Oberflächendarstellung der intramammären Strukturen und des Tumors (Pfeil).

Dieses Dokument wurde zum persönlichen Gebrauch heruntergeladen. Vervielfältigung nur mit Zustimmung des Verlages.

suchten Frauen verfügt das CT-Gerät über einen höheren Patientenkomfort als die im Stehen durchgeführte Mammografie [31]. Unabhängig hiervon gibt es nur wenige kasuistische Präsentationen zur Machbarkeit der Darstellung von Prothesen und Prothesenkomplikationen in der Brust-CT.

Zukünftiger Einsatz. In der Zusammenschau der theoretischen Überlegungen und der bisher vorliegenden Daten spricht vieles dafür, dass die bildgebende Mammadiagnostik innerhalb der mammografiebasierten Techniken durch den Einsatz der Brust-CT und/oder Kontrastmittel-Brust-CT deutlich verbessert werden kann. Eine denkbare Ablösung der herkömmlichen Mammografie durch die native Brust-CT wird in entscheidendem Maße davon abhängen, inwieweit die räumliche Auflösung der CT klinisch relevante Mikroverkalkungen darzustellen vermag. Ein Quantensprung in der Diagnostik darf erwartet werden, wenn zusätzlich die Tumorangiogenese durch den Einsatz von Kontrastmitteln visualisiert wird. Ein solches Kontrastmittel-Brust-CT wird die Qualität von Mammografie (räumliche Auflösung), Tomosynthese (schichtweise überlagerungsfreie Darstellung) und Kontrastmittel-Spektralmammografie (Angiogenese) in einem System subsumieren. Zukünftige Weiterentwicklungen könnten auch für die Brust-CT eine Implementierung der Dual-Energy-Technik vorsehen, um bei der Kontrastmittel-CT primär auf eine Nativuntersuchung zu verzichten. Denkbar ist bei der derzeitigen Kontrastmittel-Brust-CT auch der Verzicht auf jodhaltige Substanzen und den alternativen Einsatz nebenwirkungsärmerer Präparate (z. B. MRT-Kontrastmittel) mit ebenfalls hoher Ordnungszahl, sofern Kostenaspekte vernachlässigt werden.

Einen wichtigen Einsatzbereich dürfte die Brust-CT, sofern es ohnehin bereits in einem Institut installiert ist, in der histologischen Abklärung und präoperativen Markierung von suspekten Verkalkungen haben, da entsprechende Interventionen, die z. Zt. bevorzugt an stereotaktischen Untersuchungstischen erfolgen, erwartungsgemäß wesentlich einfacher und schneller durchzuführen sind.

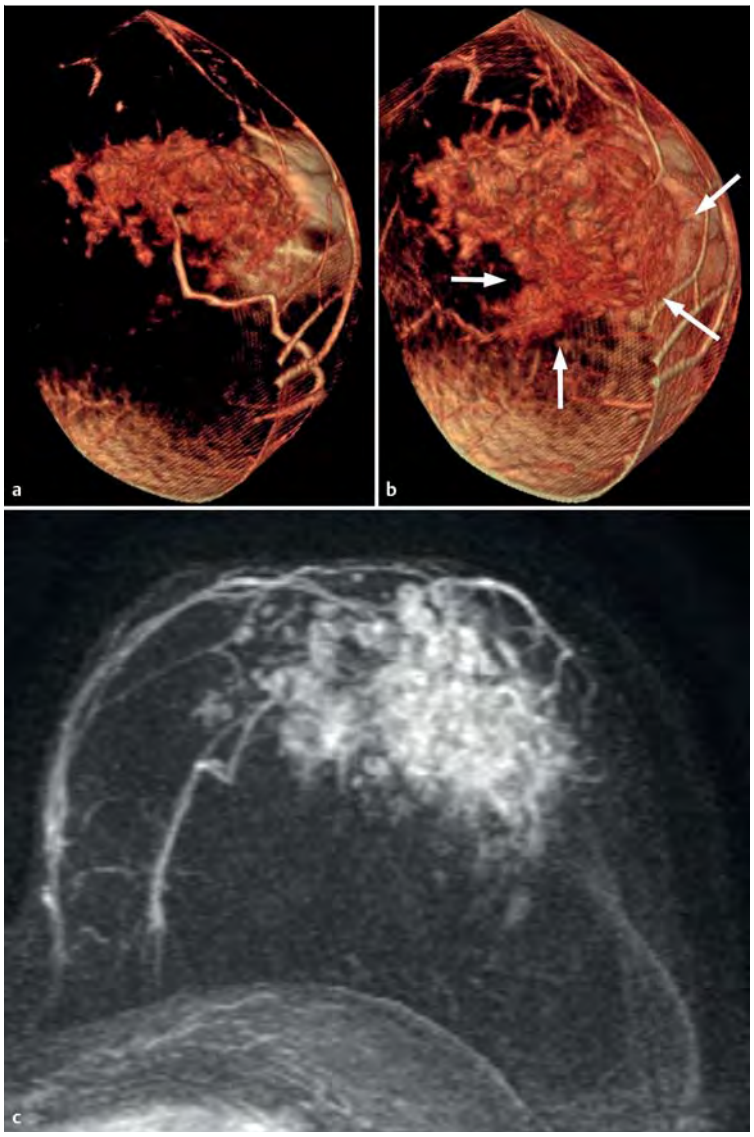

Abb. **15** Brust-CT (Cone-Beam-Brust-CT, Fa. Koning), kontrastmittelgestützte Brust-CT. Ausgedehntes invasiv lobuläres Mammakarzinom links. **a** Schwellenwert-MIP mit ausschließlicher Darstellung der kontrastmittelanreichernden Karzinomanteile. Sicht von schräg dorsal in die Mamma. **b** Bei Wahl einer geringeren Schwelle zusätzliche Dokumentation der gesunden Parenchymanteile (Pfeile) im medialen Abschnitt der Brust. **c** Zum Vergleich kontrastmittelgestützte Mamma-MRT mit Enhancement der Karzinomanteile (MIP-Darstellung, Ansicht von kaudal).

Statements zur Brust-CT

1. Strahlendosis vergleichbar mit der digitalen 2-Ebenen-Mammografie
2. noch unklare Darstellbarkeit von klinisch relevanten Mikroverkalkungen
3. zu erwartende deutliche Erhöhung der Sensitivität bei dichtem Drüsengewebe (ACR Typ III und IV) oder Narben
4. alternative Methode zur Kontrastmittel-MRT bei bestehenden Kontraindikationen

Dieses Dokument wurde zum persönlichen Gebrauch heruntergeladen. Vervielfältigung nur mit Zustimmung des Verlages.

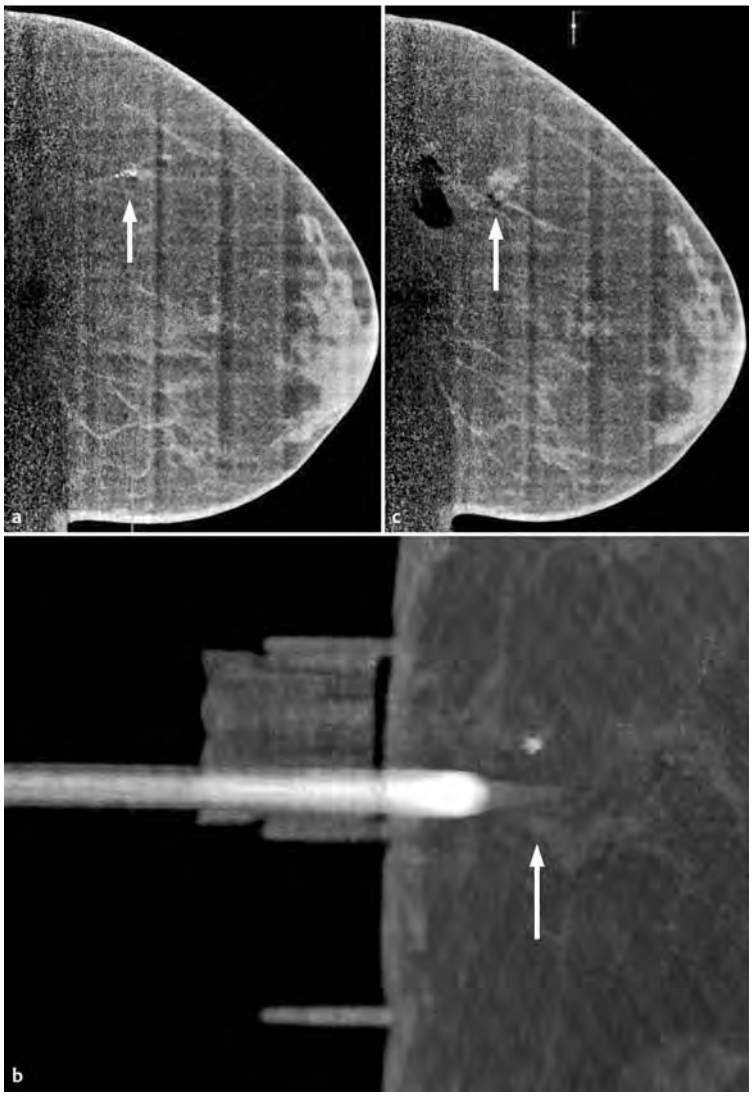

Abb. **16** CT-gesteuerte Vakuumbiopsie (Cone-Beam-Brust-CT mit integrierter Punktionsvorrichtung, Fa. Koning). **a** Sagittales Planungsbild mit positioniertem Kompressorium (Rastermuster) und Darstellung gruppierter Mikroverkalkungen (Pfeil). **b** Dokumentation der positionierten Koaxialkanüle unmittelbar kaudal der Kalkgruppe bei unidirektionaler Vorgehensweise **c** Nach Entnahme von 6 Gewebezylindern Dokumentation der Komplettentfernung der Mikroverkalkungen. Kleine Hämatomhöhle (Pfeil). Positiver Kalknachweis in 3 der 6 Gewebezylinder im Präparateradiogramm (ohne Abbildung).

Kernaussagen

- Zum gegenwärtigen Zeitpunkt muss die Mammografie in der Früherkennung und grundlegenden präventiven Versorgung der weiblichen Bevölkerung in definierten Altersklassen als ein akzeptables Verfahren angesehen werden. Allerdings weist es neben dem Einsatz ionisierender Strahlung insbesondere bei dichten Brüsten drastische Limitationen in der Detektion nicht kalzifizierter Karzinome auf.
- Tomosynthese, Kontrastmittel-Spektralmammografie und Brust-CT bzw. Kontrastmittel-Brust-CT führen hier zu besseren Ergebnissen, wobei insbesondere der Einsatz von Kontrastmitteln zur Visualisierung der Tumorangiogenese den entscheidenden Vorteil gegenüber allen nicht kontrastmittelgestützten mammografischen Verfahren bringt.
- Die exzellenten Ergebnisse einer qualitativ hochwertigen Mamma-MRT werden allerdings wohl mit keinem der neuen Verfahren erreichbar sein.

Abstract

At the present time digital mammography is a satisfactory breast diagnostic imaging in clinical as well as screening mammography in defined age groups. Nevertheless it shows beside the application of ionizing radiation in women with dense breasts limitations in the detection of non calcification breast cancers. Tomosynthesis, digital contrast-enhanced mammography and breast-CT with or without contrast media lead to better results. Especially the application of contrast media for the visualisation of the tumor angiogenesis is invariably superior to all other non-contrast imaging modalities. However, the excellent results of breast MRI will be probably accessible with none of the new procedures.

Keywords

Breast · digital mammography · tomosynthesis · contrast enhanced mammography · breast-CT · contrast-enhanced breast CT

Dieses Dokument wurde zum persönlichen Gebrauch heruntergeladen. Vervielfältigung nur mit Zustimmung des Verlages.

Über die Autoren

Susanne Wienbeck

Dr. med. 1996 – 2002 Medizinstudium in Gießen und Wien mit Approbation. 2003 – 2005 wissenschaftliche Angestellte der Chirurgischen Klinik in Basel. 2005 – 2010 wissenschaftliche Angestellte im Institut für Klinische Radiologie, Universitätsklinikum Münster. 2007 Dissertation. 2010 – 2012 Tätigkeit in der Praxis für Radiologie und Nuklearmedizin, Hamm. Ab 2012 Oberärztin für den Bereich Brustbildgebung im Institut für Diagnostische und Interventionelle Radiologie, Göttingen.

Uwe Fischer

Prof. Dr. med. 1977 – 1983 Medizinstudium in Göttingen mit Approbation. Facharztausbildung in der Abteilung Mammografie und Lymphografie, in der Strahlentherapie und der Abteilung Röntgendiagnostik des Universitätsklinikums Göttingen. 1985 Dissertation. 1998 Habilitation. 2001 – 2003 Ernennung zum Universitätsprofessor und leitenden Oberarzt in der Abteilung Röntgendiagnostik der Universität Göttingen. Seit 2003 Leiter des Diagnostischen Brustzentrums Göttingen.

Korrespondenzadresse
Dr. Susanne Wienbeck
Universitätsmedizin Göttingen
Institut für Diagnostische und Interventionelle Radiologie
Robert-Koch-Str. 40
37075 Göttingen
Tel. 0551 39-20080
E-Mail: Susanne.Wienbeck@med.uni-goettingen.de

Interessenkonflikt: kein Interessenkonflikt angegeben

Literatur

1 Tabar L, Vitak B, Chen TH et al. Swedish two-county trial: impact of mammographic screening on breast cancer mortality during 3 decades. Radiology 2011; 260: 658 – 663
2 Perry N, Broeders M, de Wolf C et al. European guidelines for quality assurance in breast cancer screening and diagnosis. Fourth edition – summary document. Ann Oncol 2008; 19: 614 – 622
3 Schulz-Wendtland R, Becker N, Bock K et al. Mammographiescreening. Radiologe 2007; 47: 359 – 370
4 Bick U, Diekmann F. Digital mammography: what do we and what don't we know? European Radiology 2007; 17: 1931 – 1942
5 Van Ongeval C. Digital mammography for screening and diagnosis of breast cancer: an overview. JBR-BTR: organe de la Societe royale belge de radiologie 2007; 90: 163 – 166
6 Van Ongeval C, Van Steen A, Geniets C et al. Clinical image quality criteria for full field digital mammography: a first practical application. Radiation protection dosimetry 2008; 129: 265 – 270
7 Fischer U, Hermann KP, Baum F. Digital mammography: current state and future aspects. Eur Radiol 2006; 16: 38 – 44
8 Blendl C, Schreiber AC, Buhr H. Ergebnisse einer automatischen Auswertung von Prüfkörperaufnahmen nach PAS 1054 und IEC 6220-1-2 an unterschiedlichen Typen digitaler Mammografie-Röntgeneinrichtungen. RöFo 2009; 181: 979 – 988
9 Weigel S, Girnus R, Czwoydzinski J et al. Digitale Mammografie im Screening: Parenchymdosis und initiale Performance-Patrameter. RöFo 2007; 179: 892 – 895
10 Lewin JM, Hendrick RE, D'Orsi CJ et al. Comparison of full-field digital mammography with screen-film mammography for cancer detection: results of 4,945 paired examinations. Radiology 2001; 218: 873 – 880
11 Fischer U, Baum F, Obenauer S et al. Digitale Vollfeldmammographie: Vergleich zwischen radiographischer Direktvergrößerung und digitalem Monitorzooming. Radiologe 2002; 42: 261 – 264
12 Pisano ED, Gatsonis C, Hendrick E et al. Diagnostic performance of digital versus film mammography for breast-cancer screening. The New England journal of medicine 2005; 353: 1773 – 1783
13 Fischer U, Baum F, Obenauer S et al. Comparative study in patients with microcalcifications: full-field digital mammography vs screen-film mammography. Eur Radiol 2002; 12: 2679 – 2683
14 Bick U, Diekmann F, Fallenberg EM. Workflow in der digitalen Screeningmammographie. Radiologe 2008; 48: 335 – 344
15 Skaane P, Balleyguier C, Diekmann F et al. Breast lesion detection and classification: comparison of screen-film mammography and full-field digital mammography with soft-copy reading–observer performance study. Radiology 2005; 237: 37 – 44
16 Kolb TM, Lichy J, Newhouse JH. Comparison of the performance of screening mammography, physical examination, and breast US and evaluation of factors that influence them: an analysis of 27,825 patient evaluations. Radiology 2002; 225: 165 – 175

Dieses Dokument wurde zum persönlichen Gebrauch heruntergeladen. Vervielfältigung nur mit Zustimmung des Verlages.

17 Carney PA, Miglioretti DL, Yankaskas BC et al. Individual and combined effects of age, breast density, and hormone replacement therapy use on the accuracy of screening mammography. Ann Intern Med 2003; 138: 168 – 175

18 Ziedsesdesplantes BG. Application of the Subtraction Method in Neuroradiological Examination. Psychiatria, neurologia, neurochirurgia 1963; 66: 480 – 490

19 Olgar T, Kahn T, Gosch D. Mittlere Parenchymdosis bei der digitalen Mammografie und der Brusttomosynthese. RöFo 2012; 184: 911 – 918

20 Fornvik D, Zackrisson S, Ljungberg O et al. Breast tomosynthesis: Accuracy of tumor measurement compared with digital mammography and ultrasonography. Acta radiologica 2010; 51: 240 – 247

21 Ciatto S, Houssami N, Bernardi D et al. Integration of 3D digital mammography with tomosynthesis for population breast-cancer screening (STORM): a prospective comparison study. Lancet Oncol 2013; 14: 583 – 589

22 Friedewald SM, Rafferty EA, Conant EF. Breast cancer screening with tomosynthesis and digital mammography-reply. JAMA 2014; 312: 1695 – 1696

23 Skaane P, Bandos AI, Gullien R et al. Comparison of digital mammography alone and digital mammography plus tomosynthesis in a population-based screening program. Radiology 2013; 267: 47 – 56

24 Rafferty EA, Park JM, Philpotts LE et al. Assessing radiologist performance using combined digital mammography and breast tomosynthesis compared with digital mammography alone: results of a multicenter, multireader trial. Radiology 2013; 266: 104 – 113

25 Baker JA, Lo JY. Breast tomosynthesis: state-of-the-art and review of the literature. Academic radiology 2011; 18: 1298 – 1310

26 Hardesty LA, Kreidler SM, Glueck DH. Digital breast tomosynthesis utilization in the United States: a survey of physician members of the Society of Breast Imaging. Journal of the American College of Radiology: JACR 2014; 11: 594 – 599

27 Fallenberg EM, Dromain C, Diekmann F et al. Contrast-enhanced spectral mammography: Does mammography provide additional clinical benefits or can some radiation exposure be avoided? Breast cancer research and treatment 2014; 146: 371 – 381

28 Fallenberg EM, Dromain C, Diekmann F et al. Contrast-enhanced spectral mammography versus MRI: Initial results in the detection of breast cancer and assessment of tumour size. European radiology 2014; 24: 256 – 264

29 Jochelson MS, Dershaw DD, Sung JS et al. Bilateral contrast-enhanced dual-energy digital mammography: feasibility and comparison with conventional digital mammography and MR imaging in women with known breast carcinoma. Radiology 2013; 266: 743 – 751

30 O'Connell A, Conover DL, Zhang Y et al. Cone-beam CT for breast imaging: Radiation dose, breast coverage, and image quality. AJR American journal of roentgenology 2010; 195: 496 – 509

31 O'Connell AM, Kawakyu-O'Connor D. Dedicated Cone-beam Breast Computed Tomography and Diagnostic Mammography: Comparison of Radiation Dose, Patient Comfort, And Qualitative Review of Imaging Findings in BI-RADS 4 and 5 Lesions. Journal of clinical imaging science 2012; 2: 7

Dieses Dokument wurde zum persönlichen Gebrauch heruntergeladen. Vervielfältigung nur mit Zustimmung des Verlages.

CME-Fragen

Die folgenden Fragen beziehen sich auf den vorangehenden Beitrag. Bitte schicken Sie uns die entsprechenden Lösungsbuchstaben. Jeweils eine Antwort ist richtig. Die Vergabe von CME-Punkten ist an die korrekte Beantwortung der Multiple-Choice-Fragen gebunden.

1

Welche der folgenden Aussagen zur digitalen Vollfeldmammografie (FFDM) ist *nicht* richtig?

- **A** Die FFDM verfügt über einen sehr hohen Dynamikumfang.
- **B** Die FFDM besitzt eine hohe Quanteneffizienz (DQE).
- **C** Die FFDM hat eine im Vergleich zur analogen Technik erheblich verbesserte Sensitivität bei hoher mammografischer Dichte des Drüsengewebes.
- **D** Die FFDM hat die analoge Technik mittlerweile weitgehend abgelöst.
- **E** Die FFDM zeigt ein sehr gutes Kontrastauflösungsvermögen (MTF).

2

In welcher Größenordnung liegt die Sensitivität der Röntgenmammografie für den Nachweis von Mammakarzinomen bei einer Parenchymdichte Typ ACR III und IV?

- **A** 10 – 20 %
- **B** 20 – 30 %
- **C** 30 – 40 %
- **D** 40 – 50 %
- **E** 50 – 60 %

3

Welche der folgenden Aussagen zum klinischen Einsatz der digitalen Tomosynthese der Brust (DBT) ist richtig?

- **A** Die DBT ist als Ersatz zur FFDM im deutschen Mammografie-Screening zugelassen.
- **B** Im Gegensatz zur Röntgenmammografie ist keine Kompression der Brust erforderlich.
- **C** Die DBT erfordert einen Scan-Winkel von mindestens 90°.
- **D** Die mittlere Parenchymdosis (MGD) der Brust beträgt obligat > 4 mGy.
- **E** Eine DBT wird i. d. R. ohne Streustrahlenraster durchgeführt.

4

Bei welchem der folgenden diagnostischen Verfahren in der Brustbildgebung wird ein jodhaltiges Kontrastmittel appliziert?

- **A** Mammografie
- **B** Tomosynthese
- **C** Spektralmammografie
- **D** Ultraschall
- **E** Magnetresonanztomografie

5

Welches der folgenden Verfahren ist derzeit im Rahmen der Abklärungsdiagnostik im deutschen Mammografie-Screening zugelassen?

- **A** Subtraktionsmammografie
- **B** Spektralmammografie
- **C** Brust-CT
- **D** Dunkelfeldmammografie
- **E** Tomosynthese

6

Bei welcher der folgenden Befundkonstellationen ist die digitale Tomosynthese der Brust (DBT) die röntgenologische Methode der Wahl?

- **A** Patientinnen unter 40 Jahren mit bekannter BRCA-1-Mutation
- **B** Patientinnen mit ACR-Dichtetyp I
- **C** Patientinnen mit Architekturstörungen
- **D** Patientinnen mit ACR-Dichtetyp IV
- **E** Patientinnen mit Mikrokalzifikationen

Dieses Dokument wurde zum persönlichen Gebrauch heruntergeladen. Vervielfältigung nur mit Zustimmung des Verlages.

CME-Fragen

Digitale Mammografie und ihre Weiterentwicklungen

7

Welche der folgenden Aussagen zur Brust-CT ist richtig?

A Die Brust wird während der gesamten Untersuchungsdauer komprimiert.
B Die Gabe eines jodhaltigen Kontrastmittels ist zwingend erforderlich.
C Die Untersuchung findet in Rückenlagerung statt.
D Die Untersuchung findet in Bauchlagerung statt.
E Es handelt sich um ein zweidimensionales Bildgebungsverfahren.

8

Welche der folgenden Aussagen zur kontrastmittelgestützten Mammografie ist richtig?

A Verbesserung der Sensitivität insbesondere bei dichtem Drüsengewebe
B Es werden 2 Aufnahmen mit einer Dosis von je etwa 49 keV angefertigt.
C Es wird ein gadoliniumhaltiges Kontrastmittel appliziert.
D Das Verfahren wird routinemäßig bei unklaren Brustbefunden angewendet.
E Das Verfahren kann auch mit analoger Technik durchgeführt werden.

9

Welche der folgenden Optionen erlaubt die digitale Mammografie im Rahmen der Bildnachbearbeitung *nicht*?

A Korrektur des Kontrastes
B Interpolation primär nicht abgebildeter Parenchymabschnitte
C Veränderung der Helligkeit der Gewebestrukturen
D Bildinversion
E Zooming interessierender Bildausschnitte

10

Welche Pixelgröße sollte der Detektor bei digitalen Systemen erfüllen?

A mindestens 100 µm
B mindestens 10 µm
C mindestens 1000 µm
D mindestens 500 µm
E mindestens 50 µm

CME.thieme.de

CME-Teilnahme

- Viel Erfolg bei Ihrer CME-Teilnahme unter http://cme.thieme.de
- Diese Fortbildungseinheit ist 12 Monate online für eine CME-Teilnahme verfügbar.
- Sollten Sie Fragen zur Online-Teilnahme haben, unter http://cme.thieme.de/hilfe finden Sie eine ausführliche Anleitung.

Dieses Dokument wurde zum persönlichen Gebrauch heruntergeladen. Vervielfältigung nur mit Zustimmung des Verlages.