Ergebnisse des chirurgischen Vorgehens bei NSCLC und Infiltration der Vena cava superior

Infiltration of the superior vena cava in NSCLC: Results of Surgical Intervention

Autoren T. Windisch[1], J. R. Fischer[2], A. Vega[1], S. Decker[1], M. Held[3], T. P. Graeter[1]

Institute
[1] Abteilung Thorax- und Gefäßchirurgie, Klinik Löwenstein, Löwenstein
[2] Innere Medizin II, Onkologie, Klinik Löwenstein, Löwenstein
[3] Abteilung Innere Medizin, Missionsärztliche Klinik, Akademisches Lehrkrankenhaus der Julius-Maximilians-Universität Würzburg

eingereicht 8.8.2014
akzeptiert nach Revision 30.9.2014

Bibliografie
DOI http://dx.doi.org/10.1055/s-0034-1390806
Online-Publikation: 6.11.2014
Pneumologie 2015; 69: 23–29
© Georg Thieme Verlag KG Stuttgart · New York
ISSN 0934-8387

Korrespondenzadresse
PD Dr. Thomas Graeter
Abteilung für Thorax- und Gefäßchirurgie
Klinik Löwenstein
Geißhölzle 62
74245 Löwenstein
thomas.graeter@klinik-loewenstein.de

Zusammenfassung

Das therapeutische Vorgehen bei NSCLC und Infiltration der Vena cava superior (VCS) wird häufig kontrovers diskutiert. Der Ersatz oder die Rekonstruktion der VCS ist unter Einbeziehung multimodaler Therapieverfahren heute eine therapeutische, aber technisch anspruchsvolle Option. Unsere heutige Vorgehensweise, deren Änderung im Lauf der Zeit und die jeweiligen Ergebnisse werden präsentiert.

Zwischen 1998 und 2013 erfolgte bei 17 Patienten ein alloplastischer Ersatz oder die Rekonstruktion (n=5) der VCS bei NSCLC im Rahmen einer Lobektomie (n=8) oder Pneumonektomie (n=14). Eine adjuvante Strahlentherapie erhielten 16, eine induktive Chemotherapie 3 Patienten. Retrospektiv ausgewertet wurden der klinische Verlauf und das Überleben.

Therapierelevante postoperative Komplikationen traten bei 13 Patienten auf. Ein Verschluss des Interponats fand sich bei keinem Patienten. Die 30-Tage-Letalität nach Pneumonektomie betrug 7%, nach Lobektomie 0%. Die Lokalrezidivrate betrug 4,5%, das Auftreten von Fernmetastasen lag bei 54,5% (p=0,0008). Die Überlebenskurve für das Gesamtkollektiv zeigte ein 1-Jahres-Überleben von 63,6%, ein 5-Jahres-Überleben von 27,9%. Patienten mit VCS-Rekonstruktion haben eine etwas bessere Prognose als Patienten mit VCS-Ersatz im 5-Jahres-Vergleich (33% vs. 25%, p=0,22). Patienten mit einer Lobektomie zeigten ein 5-Jahres-Überleben von 37,5% (n=8), nach Pneumonektomie lag dieses bei 21,4% (n=14, p=0,18).

Bei NSCLC und Infiltration der Vena cava superior kann man mit Resektion und adjuvanter Strahlentherapie eine gute lokale Kontrolle erzielen. Aufgrund der hohen Rate an Fernmetastasen sollten induktive und adjuvante chemotherapeutische Möglichkeiten sorgfältig erwogen werden.

Abstract

The benefits of surgical therapy of locally advanced non-small cell lung cancer (NSCLC) with infiltration of the superior vena cava (SVC) remains controversial. Here we describe our therapeutic approach and results of our intervention.

A retrospective analysis of 22 patients with NSCLC who underwent SVC replacement (n=17) or reconstruction (n=5) between 1998 and 2013 was performed. Pneumonectomy was necessary in 16 patients, lobectomy in 8. Preoperative chemotherapy was administered to 3 patients, 16 received postoperative radiation treatment. The clinical course and survival were analyzed.

Major postoperative morbidities were found in 13 patients. Graft thrombosis did not occur. Thirty-day mortality was 7% in pneumonectomy patients and 0% following lobectomy. Local recurrence was found in 4.5%, distant metastases developed in 54.5% of the patients (p=0.0008). One- and five-year survival probabilities for all patients were 63.6 and 27.9%. Five-year survival probability was 33% for patients with SVC reconstruction and 25% for patients with SVC replacement (p=0.22). Five-year survival rates after pneumonectomy and lobectomy were 21.4% and 37.5%, respectively (p=0.18).

Radical resection involving the SVC in carefully selected patients with NSCLC results in excellent local tumor control. Due to the high rate of distant metastases, application of induction and adjuvant chemotherapy should be carefully assessed.

Dieses Dokument wurde zum persönlichen Gebrauch heruntergeladen. Vervielfältigung nur mit Zustimmung des Verlages.

Einleitung

Weltweit ist das nichtkleinzellige Lungenkarzinom (NSCLC) die am häufigsten zum Tode führende Krebserkrankung [1]. Die Infiltration der Vena cava superior (VCS) wurde und wird dabei häufig als Kontraindikation für ein operatives Vorgehen gesehen. Ursächlich dafür ist der zu erwartende technisch anspruchsvolle Eingriff, die hiermit assoziierte erhöhte perioperative Morbidität und Letalität sowie die grundsätzlich eingeschränkte Prognose dieser Patienten [2, 3]. Inoperable Patienten mit NSCLC und Befall der Vena cava superior haben dabei nur ein erwartetes 5-Jahres-Überleben von bis zu 5 % [4].

Bereits Dartevelle zeigte aber 1991 in seiner Übersichtsarbeit auf, dass unter Verwendung von Tetrafluorethylenprothesen eine Resektion und ein Ersatz der Vena cava superior bei breitflächiger Infiltration durch NSCLC möglich ist [5]. Auch eine tangentiale Resektion mit Direktnaht der VCS ist eine potenzielle chirurgische Option bei kleineren Infiltrationen [6]. In einer Reihe retrospektiver Untersuchungen konnte seitdem gezeigt werden, dass ausgewählte Patienten mit mediastinaler und VCS-Infiltration bei NSCLC ohne mediastinalen Lymphknotenbefall von einer Resektion durchaus profitieren können [7, 8, 9]. Das 5-Jahres-Überleben variierte dabei zwischen 21 und 25 % [7, 8]. Mittlerweile ist die Therapieoption der VCS-Resektion im Stadium T4 N0/N1 M0 bei NSCLC allgemein akzeptiert [10]. Aufgrund der hohen Morbidität und Mortalität wurde von dem American College of Chest Physicians allerdings empfohlen, solche komplexen Eingriffe nur in spezialisierten Zentren durchführen zu lassen [11].

Im Verlauf des Zeitraums dieser Nachuntersuchung seit 1998 haben sich sowohl Diagnostik als auch Therapieansätze bei NSCLC erheblich verändert. PET-CT und endobronchialer Ultraschall führten zu einer deutlichen Verbesserung der diagnostischen Möglichkeiten. Chirurgisch konnte gezeigt werden, dass durch die Manschettenlobektomie onkologisch vergleichbare Ergebnisse zu erzielen sind wie bei einer Pneumonektomie, allerdings mit deutlich reduziertem operativen Morbiditäts- und Letalitätsrisiko [12]. Die chirurgischen Möglichkeiten werden dabei durch interdisziplinäre Therapieansätze im Rahmen induktiver und adjuvanter Chemotherapie-Konzepte [13, 14] und strahlentherapeutischer Optionen [15, 16] zum Teil erst ermöglicht.

Unsere heutige Vorgehensweise bei Infiltration der VCS durch ein NSCLC, deren Änderung im Lauf der Zeit und die Ergebnisse werden präsentiert.

Material und Methode

In dieser retrospektiven Analyse wurden alle Patienten im Zeitraum zwischen 1998 und 2014 eingeschlossen, die einen alloplastischen Ersatz der VCS oder eine VCS-Rekonstruktion im Rahmen einer Lobektomie oder Pneumonektomie bei NSCLC erhielten. In allen Fällen wurde der operative Eingriff in kurativer Intention durchgeführt, eine komplette Resektion präoperativ als möglich eingeschätzt. Einschlusskriterien in dieser Auswertung waren die direkte Infiltration eines nicht kleinzelligen Bronchialkarzinoms der rechten Lunge in die VCS (T4) oder die Invasion von lokalen N2-Lymphknoten in das Gefäß, wenn dieses zum Ersatz bzw. zur tangentialen Resektion der VCS führte. Ausgeschlossen wurden Patienten, bei denen aufgrund technischer Probleme die VCS durchtrennt werden musste, nicht maligne Erkrankungen zum VCS-Ersatz führten oder Metastasen einer nicht pulmonalen malignen Erkrankung vorlagen.

Initial bestand die Indikation zur Resektion bei Infiltration der Vena cava superior dann, wenn Fernmetastasen bzw. ein N2-Lymphknotenbefall ausgeschlossen werden konnte (cT4 cN1 M0). Der Befall der N2/3-Lymphknoten war bei 2 Patienten ein nicht erwarteter Befund. Die Entscheidung bezüglich eines primären operativen Vorgehens wurde abhängig von der Resektabilität des Tumors getroffen. Bei potenzieller R0-Resektabilität erfolgte primär die Operation. Seit 2005 wurde das Therapieregime bei Vorliegen einer N2-Situation oder zur Verbesserung der Resektabilität durch eine induktive Chemotherapie mit anschließender Resektion erweitert. Bei funktionell guten Patienten wurde eine Induktionschemotherapie mit Cisplatin/Gemcitabine durchgeführt. Bei Patienten mit Risikofaktoren für eine aggressive Chemotherapie wurde dieses mit Carboplatin/Gemcitabine geplant. Ein Restaging erfolgte nach 2 Zyklen, bei guter Verträglichkeit und einem Ansprechen der Therapie wurde ein 3. Zyklus vor der Operation gegeben. Bei 3 Patienten mit N2-Lymphknotenbefall sahen wir so die Indikation zur Operation aufgrund des exzellenten Ansprechens auf die induktive Chemotherapie.

Das standardisierte Staging bestand bis 2006 aus einer Computertomografie des Thorax mit Oberbauch sowie einem CT des Schädels. Zum Ausschluss einer N2- oder N3-Lymphknoteninvolvierung erhielten alle Patienten bis 2006 (N = 17) eine Mediastinoskopie. Ein mediastinaler Lymphknotenbefall war dabei ein Ausschlusskriterium für ein operatives Vorgehen. Eine präoperative Narkosebronchoskopie mit Stufenbiopsien war obligat, um das Ausmaß der potenziellen Resektion besser einschätzen zu können. Seit 2007 besteht das Standard Staging aus einem PET-CT und MRT des Schädels. Eine Mediastinoskopie bzw. EBUS-Untersuchung wird nur bei morphologisch verdächtigen Lymphknoten bzw. metabolischer Aktivität von einem SUV > 2,5 durchgeführt (n = 3).

Eingeschlossen wurden 22 Patienten, davon 6 Frauen und 16 Männer im Durchschnittsalter von 63,2 ± 10,5 Jahren. Bei 15 Patienten lag ein pathologisches Tumorstadium IIIa vor, bei 5 Patienten ein Stadium IIIb, und bei 2 Patienten fanden sich postoperativ Hinweise auf eine Fernmetastase, die in einem Fall histologisch gesichert wurde (Stadium IV). Bei 3 Patienten führte die Infiltration von N2-Lymphknoten zum operativen Eingriff an der Vena cava superior, bei 19 Patienten die direkte Infiltration des Primärtumors (T4). Die Histologie wurde in allen Fällen präoperativ gesichert, dabei fand sich ein Adenokarzinom bei 8 Patienten, ein Plattenepithelkarzinom bei 11 und ein großzellig undifferenziertes Karzinom bei 3 Patienten.

An wesentlichen Nebenerkrankungen fand sich bei 13 Patienten eine chronisch obstruktive Lungenerkrankung. Bei 8 Patienten fand sich eine angiografisch nachgewiesene koronare Herzerkrankung. 5 Patienten hatten eine arterielle Hypertonie und 3 Patienten eine pAVK. Eine kompensierte Niereninsuffizienz zeigten 4 Patienten. Ein therapiepflichtiger Diabetes mellitus fand sich bei 3 Patienten. Bei 2 Patienten war bereits zuvor ein NSCLC operiert worden, sodass es sich um eine Restpneumonektomie als Reoperation handelte.

Der Standardzugang bei den pulmonalen Tumoren war die axilloanteriore Thorakotomie rechts. In allen Fällen erfolgte zunächst als erster Schritt der Operation die Exploration des Situs mit Darstellung aller Strukturen des Hilus und der intraperikardialen Strukturen zur Beurteilung der Resektabilität. Sofern diese gegeben war, erfolgte nach entsprechender Präparation der VCS und systemischer Gabe von Heparin das distale und proximale Ausklemmen der VCS mit anschließender Resektion und Rekonstruktion mit beringter PTFE-Prothese. Die Auswahl der Prothese zum

Dieses Dokument wurde zum persönlichen Gebrauch heruntergeladen. Vervielfältigung nur mit Zustimmung des Verlages.

Vena cava superior-Ersatz erfolgte so, dass die Prothese einen etwas geringeren Durchmesser als die native VCS hatte. Bei 14 Patienten wurde somit eine 16 mm durchmessende beringte GoreTex-Prothese implantiert, bei einem Patienten, aufgrund der Größenverhältnisse, eine 20-mm-Prothese verwendet, bei einem weiteren eine 24-mm-Prothese. Die direkte Rekonstruktion der Vena cava superior erfolgte dann, wenn dieses ohne wesentliche Stenosierung möglich war (n = 6). Die Vena azygos war bei 16 Patienten in den tumorösen Prozess involviert und wurde mitreseziert. Die durchschnittliche Klemmzeit betrug 30 ± 11 Minuten. Zuvor wurde der standardmäßig angelegte ZVK-Katheter aus der Resektionszone zurückgezogen. Venöse Zugänge an den unteren Extremitäten wurden seit 2005 nicht mehr verwendet. Während des Klemm-Manövers wurde auf Stauungszeichen geachtet. Die früher angewendete Kopfhochlagerung oder Kühlung fand seit 2000 in unserem Patientenkollektiv keine Anwendung mehr. Zur Hirnödemprophylaxe wurde vor dem Klemmen der VCS 250 mg Hydrocortison appliziert. Zusätzlich wurde der Patient zur CO_2-Reduktion hyperventiliert und der positiv-endexpiratorische Beatmungsdruck auf null reduziert. Im Anschluss an den VCS-Ersatz erfolgte schließlich die Lungenresektion.

Zusätzlich wurde bei 4 Patienten eine Hauptcarinaresektion im Rahmen der Pneumonektomie durchgeführt, bei 2 Patienten wurde eine Brustwandresektion und bei 2 Patienten eine Vorhofteilresektion notwendig. Bei 2 Patienten erfolgte die Restpneumonektomie als Re-Operation nach vorangegangener Lobektomie. Alle Eingriffe waren erweitert im Sinne der intraperikardialen Gefäßversorgung und wurden durch eine systematische Lymphadenektomie komplettiert. Bei großflächigen Perikardresektionen mit der Möglichkeit der kardialen Herniation nach Pneumonektomie wurde ein Vicrylnetz implantiert (n = 5). Postoperativ wurde bei allen Patienten frühzeitig eine therapeutische Heparinisierung mit niedermolekularem Heparin begonnen, welche im weiteren Verlauf schließlich auf Marcumar (INR 2 bis 3) bzw. Rivaroxaban für 6 Monate umgestellt wurde.

Beim Auftreten einer Bronchusstumpfinsuffizienz nach Pneumonektomie (n = 1) wurde zunächst ein Thoraxfenster angelegt und die Höhle gesäubert. Der Stumpf wurde dann mit einem Musculus pectoralis major-Lappen gedeckt und die Höhle im Weiteren durch repetitive Vakuumschwammwechsel im Intervall von 3 – 4 Tagen konditioniert. Der Verschluss des Thoraxfensters erfolgte dann, wenn der Muskel in situ eingewachsen war und die Höhle soweit gesäubert war. Bei Postpneumonektomieempyem ohne Bronchusstumpfinsuffizienz (n = 1) erfolgte eine Säuberung des Situs durch videoassistierte Thorakoskopie, dieses wurde 2-mal durchgeführt, parallel hierzu wurde die antibiotische Therapie fortgeführt.

Insgesamt fand sich 5-mal eine R1-Situation, davon 2-mal in der Vena cava superior, 2-mal tracheobronchial und einmal am Vorhof. Von diesen Patienten wurden 3 mediastinal und hilär nachbestrahlt, bei 2 Patienten konnte dies aufgrund des postoperativen Verlaufes und des Allgemeinzustandes nicht durchgeführt werden. Die Indikation zur mediastinalen und hilären Nachbestrahlung bestand im Grunde bei allen Patienten aufgrund der T4-Situation bzw. des N2-Lymphknotenbefalles. Durchgeführt wurde eine Strahlentherapie bei 16 Patienten mit einer durchschnittlichen Dosis von 57 ± 4,9 Gy. Bei 6 Patienten war dies aufgrund des postoperativen Verlaufs oder des deutlich eingeschränkten Allgemeinzustandes nicht möglich.

Postoperativ erfolgte ein klinisches und radiologisches Follow-up. Das übliche Nachsorgekonzept beinhaltet hierbei, dass die Patienten sich in den ersten 2 Jahren vierteljährlich vorstellen, dieses Intervall wird dann auf 6 Monate für die nächsten 2 Jahre verlängert, die Abschlussuntersuchung findet nach 5 Jahren statt. Computertomografische Kontrollen erfolgten dabei im Jahresrhythmus, eine Röntgenübersicht in den Intervallen. Anamnese und körperliche Untersuchung werden zu jedem Untersuchungszeitpunkt durchgeführt.

Retrospektiv ausgewertet wurde ein Zeitraum von 5 Jahren, dabei war das Follow-up für alle Patienten komplett. Die Grundsätze der Helsinki Deklaration von 1975 wurden beachtet. Ausgewertet wurden der stationäre Aufenthalt, operative Kennzahlen als auch die Entwicklung von Komplikationen. Überlebensanalysen begannen mit dem Tag der Operation. Es wurde der Mittelwert ± Standardabweichung ermittelt. Der Gruppenvergleich erfolgte mittels Chi-Quadrat-Test. Das Überleben wurde nach Kaplan-Meier analysiert. Zur Datenanalyse bzw. zur Darstellung der Überlebenswahrscheinlichkeit fand die statistische Software MedCalc (Version 12.7.7.0) Verwendung.

Ergebnisse

Aufgrund der zentralen Lage des Primarius war bei 14 Patienten eine Pneumonektomie notwendig, bei 5 Patienten eine Lobektomie und bei 3 Patienten eine Manschettenlobektomie (siehe **Tab. 1**). Von den 22 untersuchten Patienten entwickelten 13 eine therapierelevante postoperative Komplikation (siehe **Tab. 2**). Ein Patient verstarb dabei im Rahmen einer Sepsis, bei einem Patienten trat postoperativ eine Bronchusstumpfinsuffizienz auf. Eine Herzluxation nach Pneumonektomie und Perikardteilresektion konnte durch eine notfallmäßige Operation korrigiert werden. Bei bekannter Epilepsie entwickelte 1 Patient einen Krampfanfall, bei einem weiteren Patienten trat ein zerebraler Insult auf, der aufgrund der bildgebenden Kernspindiagnostik als embolisch gewertet wurde. Insgesamt zeigte sich bei keinem Patienten eine Thrombose der rekonstruierten oder ersetzten Vena cava superior. Die Komplikationsrate nach Pneumonektomie war dabei mit 64 % etwas höher als nach Lobektomie mit 50 % (p = 0,66). Nach R0-Resektion entwickelten 9 Patienten eine therapieentscheidende Komplikation, was 52,9 % der R0-Patienten entsprach. Nach R1-Resektion entwickelten 4 der 5 Patienten mit R1-Resektion eine schwerwiegende Komplikation (80 %, p = 0,36).

Die durchschnittliche stationäre Verweildauer auf Intensivstation bzw. Normalstation betrug 10,4 ± 10 bzw. 29,8 ± 23 Tage. Der stationäre Aufenthalt nach Pneumonektomie war mit 38,7 ± 25,4 Tagen signifikant länger als nach Lobektomie mit 18,4 ± 11 Tagen (p = 0,05; siehe **Tab. 3**). Auch die Operationszeit der Pneumonektomiepatienten war mit 290 ± 40 Minuten signifikant länger als die der Lobektomieoperationen mit 234 ± 68 Minuten (p = 0,02). Die 30-Tage-Letalität nach Pneumonektomie betrug 7 %, die Krankenhausletalität 14 %, nach Lobektomie verstarb in diesem Zeitraum kein Patient. Das mittlere Überleben nach Pneumonektomie betrug 2,43 ± 2,8 Jahre, nach Lobektomie 4,71 ± 3,8 Jahre (p = 0,12). Das operative Konzept änderte sich ab 2004, durch vermehrten Einsatz der Bronchus- bzw. bronchovaskulären Manschettenlobektomie wurde parenchymerhaltend gearbeitet. Die Pneumonektomierate von 69,3 % vor 2004 konnte ab diesem Zeitpunkt auf 44,4 % reduziert werden, von den letzten 6 Patienten erhielten 3 eine Manschettenresektion.

Dieses Dokument wurde zum persönlichen Gebrauch heruntergeladen. Vervielfältigung nur mit Zustimmung des Verlages.

Tab. 1 Darstellung aller Patienten von 1998 bis 2013 mit klinischem und pathologischem Tumorstadium sowie dem therapeutischen Algorhythmus.

Alter	klinisches Stadium	pathologisches Stadium	induktive Chemotherapie	Operation	adjuvante Radiatio
43	cT4cN0M0	pT4pN0 cM0 R0		Lobektomie	50
48	cT4cN1M0	pT4pN1 cM0 R0		Pneumonektomie	0
69	cT3cN2M0	pT3pN2 cM0 R0		Pneumonektomie mit Hauptcarina	55
71	cT4cN1M0	pT4pN1pM1(CER)R0		Pneumonektomie	0
53	cT4cN1M0	pT4pN2 cM0 R0		Pneumonektomie mit Hauptcarina	60
58	cT4cN1M0	pT4pN3 cM0 R0		Pneumonektomie mit Hauptcarina	60
68	cT4cN0M0	pT4pN2 cM0 R0		Restpneumonektomie	55
71	cT4cN1M0	pT4pN1 cM0 R1		Pneumonektomie mit Vorhofteil	60
60	cT4cN1M0	pT4pN2 pM0 R1		Pneumonektomie mit Hauptcarina	60
67	cT4cN1M0	pT4pN1 cM0 R0		Lobektomie	60
84	cT4cN0M0	pT4pN0 cM0 R0		Lobektomie	55
62	cT4cN1M0	pT4pN1 cM0 R0		Pneumonektomie	0
48	cT4cN1M0	pT4pN2 cM0 R0		Pneumonektomie	55
69	cT4cN0M0	pT4pN0 cM0 R0		Lobektomie mit Brustwand	55,8
53	cT2cN2M0	ypT1 ypN2 cM0 R1	ja	Pneumonektomie	0
70	cT4cN1M0	pT4pN3cM1(HEP)R0		Pneumonektomie mit Brustwand	0
54	cT4cN1M0	pT4pN1 cM0 R1		Lobektomie mit Bronchusmanschette	66
63	cT2cN2M0	ypT1ypN2 cM0 R0	ja	Bilobektomie	50
70	cT4cN2M0	ypT4ypN2 cM0 R0	ja	Pneumonektomie	50
73	cT2cN2M0	pT2pN2 M0 R0		Lobektomie mit Bronchusmanschette	54
62	cT4cN1M0	pT4pN1 cM0 R1		Restpneumonektomie	0
74	cT2cN2M0	ypT1ypN2 cM0 R0	ja	Lobektomie mit Bronchusmanschette	66,6

Tab. 2 Darstellung der wesentlichen, therapiebeeinflussenden postoperativen Komplikationen nach Pneumonektomie und Lobektomie.

	Pneumonektomie	Lobektomie
n	**14**	**8**
Pneumonie		3
Sepsis	1	
Bronchusstumpfinsuffizienz	1	
zerebraler Insult	2	
Empyem	1	
Herzluxation/Rethorakotomie	1	
Recurrensparese	1	
Erguss mit erneuter Drainage	1	1
Krampfanfall (bekannte Epilepsie)	1	
keine	5	4

Tab. 3 Darstellung des postoperativen Verlaufes von Pneumonektomie und Lobektomie im Vergleich (stationärer Aufenthalt in Tagen; ICU = Intensivstationsaufenthalt in Tagen).

	Pneumonektomie	Lobektomie	
stationärer Aufenthalt	38,7 + 25,4	18,4 + 11	p = 0,05
ICU	11,7 + 12,2	3,1 + 1,1	p = 0,06
OP-Zeit (Minuten)	290 + 40	234 + 68	p = 0,02
mittleres Überleben (Jahre)	2,43 + 2,8	4,71 + 3,8	p = 0,12
Rekonstruktion vs. Ersatz	2 vs. 12	4 vs. 4	
Komplikationsrate	64 %	50 %	p = 0,66
30-Tage-Letalität	7 %	0 %	

Beim Vergleich der Patienten mit VCS-Ersatz mit den Patienten, die eine Rekonstruktion erhalten hatten (siehe ▶ **Tab. 4**), zeigte sich, dass der stationäre Verlauf nach Ersatz mit 36,4 ± 24,9 Tagen deutlich verlängert war, im Vergleich zu 17,7 ± 9,6 Tagen bei tangentialer Resektion (p = 0,09). Die Klemmzeit der Vena cava superior betrug bei den Patienten mit Ersatz 28,6 ± 7,8 Minuten, bei den Patienten mit einer VCS-Rekonstruktion 6,7 ± 2,1 Minuten (p = 0,0001). Auch die Operationszeit war dementsprechend in der Gruppe des VCS-Ersatzes mit 300,7 ± 57 Minuten deutlich länger als nach VCS-Rekonstruktion mit 211,7 ± 45,4 Minuten (p = 0,003). Ebenso war die Komplikationsrate nach VCS-Ersatz mit 75 % deutlich höher als nach tangentialer Resektion mit 33 % (p = 0,14). Die 30-Tage-Letalität nach VCS-Ersatz lag bei 6,3 %, die Krankenhausletalität bei 12,5 %. Nach tangentialer Resektion verstarb kein Patient in diesem Zeitraum. Postoperative Hirnödeme nach elektivem VCS-Ersatz traten nicht auf.

Im Verlauf fand sich bei 13 Patienten ein Tumorrezidiv. Dabei handelte es sich um 5 Patienten mit zerebraler Metastasierung, bei 4 Patienten konnte die Metastasierung im Knochen nachgewiesen werden. Ein Patient hatte ein supraklavikuläres Lymphknotenrezidiv, bei einem weiteren zeigte sich eine kutane Manifestierung, ein weiterer Patient zeigte multiple hepatische Herde. Lediglich bei einem Patienten zeigte sich ein Lokalrezidiv am Vorhof, hier war er aufgrund der R1-Situation nachbestrahlt worden (siehe ▶ **Tab. 5**). Die Lokalrezidivrate betrug somit 4,5 %. Das Auftreten von Fernmetastasen lag bei 54,5 % (p = 0,0008).

Die Auswertung der Kaplan-Meier-Überlebenskurve für das Gesamtkollektiv zeigte ein 1-Jahres-Überleben von 63,6 %, ein 5-Jahres-Überleben von 27,9 % (siehe ▶ **Abb. 1**, n = 22). Beim Vergleich der beiden wesentlichen Operationsverfahren (siehe ▶ **Abb. 2**) zeigte die Lobektomie ein 1-Jahres-Überleben von 87,5 % und ein 5-Jahres-Überleben von 37,5 % (n = 8). Die Pneumonektomie wies ein 1-Jahres-Überleben von 57,1 % , ein 5-Jahres-Überleben von 21,4 % auf (n = 14, p = 0,18, siehe ▶ **Abb. 2**). Bei Patienten mit Lymphknotenbefall pN2 zeigte sich ein 1-Jahres-

Dieses Dokument wurde zum persönlichen Gebrauch heruntergeladen. Vervielfältigung nur mit Zustimmung des Verlages.

Tab. 4 Vergleich des postoperativen Verlaufes von Vena cava superior-Ersatz und tangentialer Resektion im Verlauf (stationärer Aufenthalt in Tagen; ICU = Intensivstationsaufenthalt in Tagen).

	VCS-Ersatz	VCS-Rekonstruktion	
stationärer Aufenthalt	36,4 + 24,9	17,7 + 9,6	p = 0,09
ICU	10,7 + 11,7	3 + 1,4	p = 0,13
OP-Zeit (Minuten)	300,7 + 57	211,7 + 45,4	p = 0,003
mittleres Überleben (Jahre)	2,9 + 3,5	4,3 + 2,4	p = 0,4
VCS-Klemmzeit (Minuten)	28,6 + 7,8	6,7 + 2,1	p = 0,0001
Komplikationsrate	75 %	33 %	p = 0,14
30-Tage-Letalität	6,25 %	0 %	p = ns

Tab. 5 Inzidenz von Lokalrezidiven und Fernmetastasen in Abhängigkeit des R-Status.

	frei von Rezidiv	Lokalrezidiv	Fernmetastasen
R0-Resektion	n = 8	n = 0	n = 9
R1-Resektion	n = 1	n = 1	n = 3
gesamt	40,90 %	4,50 %	54,50 %

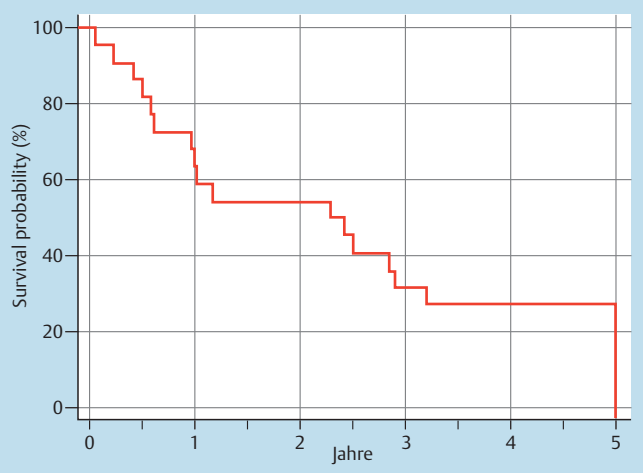

Abb. 1 Kaplan-Meier-Überlebenskurve aller Patienten nach Vena cava superior-Ersatz oder partieller Resektion im Stadium IIIa und IIIb bei NSCLC, tumorbedingt verstorben sind 11 Patienten, natürlicher Tod bei 5.

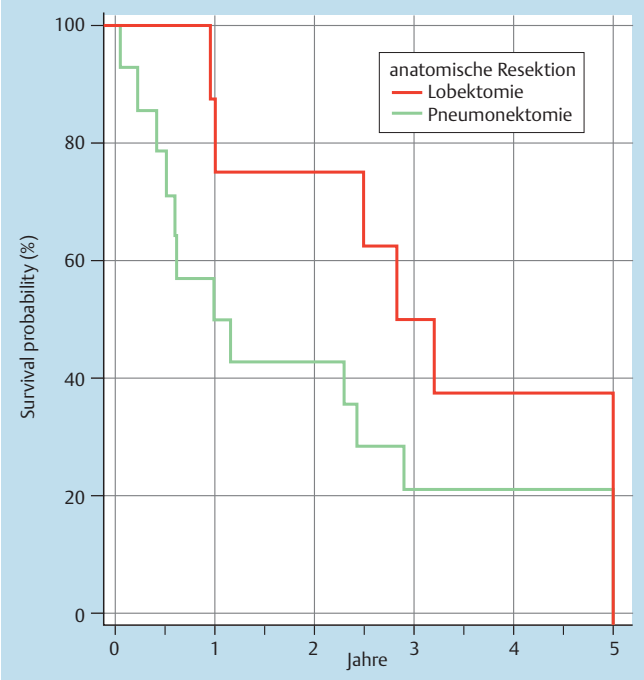

Abb. 2 Kaplan-Meier-Überlebenskurve im Vergleich von Lobektomie (n = 8) und Pneumonektomie (n = 14) mit Eingriff an der Vena cava superior im Langzeitverlauf.

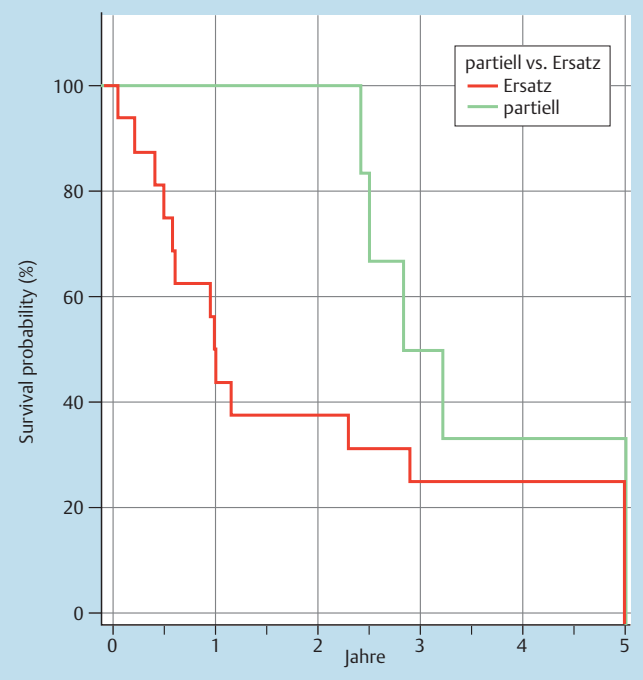

Abb. 3 Kaplan-Meier-Überlebenskurve im Vergleich der Patienten, die einen Vena cava superior-Ersatz (n = 16) und partielle Resektion (n = 6) erhalten haben.

Überleben von 77,8 %, ein 5-Jahres-Überleben von 33,3 % (n = 10). Im Vergleich hierzu lag das 1-Jahres-Überleben bei pN0 bei 100 %, das 5-Jahres-Überleben bei 66,7 % (n = 3, p = 0,04). Patienten im Stadium IIIa hatten ein 1-Jahres-Überleben von 57,1 %, ein 5-Jahres-Überleben von 28,6 % (n = 17). Im Stadium IIIb lag das 1-Jahres-Überleben bei 83,3 %, das 5-Jahres-Überleben bei 33,3 % (n = 5, p = 0,71).

Patienten mit Induktionschemotherapie zeigten dabei ein ähnliches 5-Jahres-Überleben mit 25 % (n = 4) wie Patienten ohne Induktionstherapie (n = 18) mit einem 5-Jahres-Überleben von 27,8 % (p = 0,5). Auch der Vergleich des R-Status ergab keinen wesentlichen Unterschied zwischen den Gruppen. Bei R0-Resektionen ergab sich ein 1-Jahres-Überleben von 70,6 %, ein 5-Jahres-Überleben von 23,5 % (n = 17). Bei R1-Resektionen lag das 1-Jahres-Überleben bei 63,6 %, das 5-Jahres-Überleben bei 27,3 % (n = 5, p = 0,82).

Wenn die Infiltration lokaler N2 Lymphknoten zur Resektion der VCS führte, ergab sich ein 1-Jahres-Überleben von 80 %, ein 5-Jahres-Überleben von 20 % (n = 3). Bei Infiltration des Primarius in die VCS ergab sich ein 1-Jahres-Überleben von 58,8 %, ein 5-Jahres-Überleben von 29,4 % (n = 19, p = 0,89). Der Vergleich von VCS-Ersatz und tangentialer Resektion zeigte nach Ersatz ein 1-Jahres-Überleben von 50 %, ein 5-Jahres-Überleben von 25 % (n = 16). Nach partieller Resektion ergab sich ein 1-Jahres-Überleben von 100 %, ein 5-Jahres-Überleben von 33 % (n = 6, p = 0,22, siehe ▶ **Abb. 3**).

Dieses Dokument wurde zum persönlichen Gebrauch heruntergeladen. Vervielfältigung nur mit Zustimmung des Verlages.

Diskussion

Die Komplexität der Behandlung von Patienten im Tumorstadium III bei NSCLC ist dadurch erheblich erschwert, dass es sich um ein ausgesprochen heterogenes Patientenkollektiv handelt [17]. Selbst in den Stadien IIIa und IIIb sind verschiedene Tumorausbreitungen mit unterschiedlicher Dynamik zusammengefasst, was letztendlich dazu führt, dass Therapieentscheidungen individuell geprüft werden müssen. Die Infiltration der Vena cava superior ist dabei selten. Im Untersuchungszeitraum wurden seit 1998 in unserem Zentrum jedes Jahr ca. 190 primäre Resektionen bei NSCLC durchgeführt, die Zahl der Patienten mit Infiltration der Vena cava superior lag dabei insgesamt nur bei 22. Die geringe Inzidenz führt dazu, dass es allgemein zur Therapie von Patienten mit Infiltration der VCS bei NSCLC nur retrospektive Studien mit relativ kleiner Fallzahl gibt [5, 21, 23]. Inoperable Patienten mit NSCLC und Befall der Vena cava superior zeigten dabei nur ein erwartetes 5-Jahres-Überleben von bis zu 5% [4]. Im Gegensatz hierzu zeigt die Beobachtung der 5-Jahres-Überlebensraten für operierte Patienten mit VCS-Ersatz Werte von 20 bis 31% [4, 5, 21, 23]. Aufgrund der besseren Prognose von T4 N0/1 M0 NSCLC Patienten, zu denen auch Patienten mit VCS-Infiltration gehören, wurden diese durch die International Association for the Study of Lung Cancer (IASLC) aus dem Stadium IIIb in das Stadium IIIa verschoben [18]. Die VCS-Resektion im Stadium T4 N0/N1 M0 bei NSCLC ist mittlerweile auch in der S3-Leitlinie als Therapieoption angeführt [10]. Da die berichtete Morbidität und Mortalität allerdings hoch ist, wurde von dem American College of Chest Physicians empfohlen, solche komplexen Eingriffe nur in spezialisierten Zentren durchführen zu lassen [11].

Das chirurgische Vorgehen bei Infiltration der VCS ist etabliert [5, 6, 10]. Bei einer Tumorinfiltration von weniger als 50% des Kalibers der VCS wird die direkte Rekonstruktion empfohlen. Bei größerem Ausmaß ist das Risiko einer hämodynamisch wirksamen Stenosierung deutlich erhöht, sodass der Ersatz des Gefäßes vorteilhaft ist [9, 20]. Der Durchmesser der gewählten Prothese zum Vena cava superior-Ersatz variiert dabei zwischen 8–24 mm [20, 21]. Dieses wird intraoperativ an die Größenverhältnisse der nativen Vena cava superior angepasst. In der Regel sind diese Prothesen etwas kleiner als das native Gefäß. Dies bedeutet eine höhere Flussgeschwindigkeit, postuliert wird dabei eine niedrigere Thromboserate. Die Antikoagulation wird dabei kontrovers diskutiert. Die Rate an Prothesenverschlüssen variiert dabei zwischen 38% [22] und 0% [23]. Viele Autoren empfehlen dabei eine Marcumarisierung für 3–6 Monate, berichtet wird aber auch eine Serie ohne Antikoagulationsbehandlung [24]. In unserer Serie sahen wir keinen Fall von VCS-Thrombose unter 6-monatiger Antikoagulation mit Marcumar (n = 21) oder Rivaroxiban (n = 1). Die zerebrale Komplikationsrate ist dabei bei elektivem VCS-Ersatz niedrig [7, 9]. Dieses korreliert auch mit unseren Ergebnissen, ein postoperatives Hirnödem haben wir bei elektiven Patienten nicht gesehen. Aufgrund der langsamen Stenosierung der VCS haben diese Patienten trotz klinischer Asymptomatik deutliche Umgehungskreisläufe ausgebildet, die Ausklemmung für den VCS-Ersatz ist so ohne Kreislaufproblematik möglich.

Aufgrund der zu erwartenden Morbidität und Mortalität ist eine sorgfältige Selektion somit ausgesprochen wichtig. Das postoperative Morbiditätsrisiko aber wird im Wesentlichen von der begleitenden pulmonalen Resektion bestimmt. So hat sich bei einer Nachuntersuchung von 567 Patienten gezeigt, dass eine Pneumonektomie mit einer Mortalität von 11,7% assoziiert ist [25]. Im Vergleich hierzu zeigt die Lobektomie eine Mortalität von 4% bei der Auswertung von 2949 Patienten [25]. Die Rate der postoperativen Komplikationen ist dabei ähnlich hoch für Pneumonie (9,7 vs. 11,7%) und kardiale Ereignisse (6,5 vs. 6,7%). Allerdings ist die Inzidenz zerebraler Komplikationen nach Lobektomie (1,7%) deutlich niedriger als nach Pneumonektomie (3,2%) [25, 26]. Berichtet werden auch deutlich höhere Raten an Morbidität und Mortalität für Patienten mit Pneumonektomie und VCS-Ersatz [9, 19].

Die Rate der Bronchusstumpfinsuffizienz nach Pneumonektomie liegt bei 3–5,4% [26, 27]. Bei 2359 Patienten mit anatomischer Lobektomie ohne Bronchusmanschette zeigte sich eine Inzidenz bronchopleuraler Fisteln von 2,1%. Risikofaktoren waren hierbei residueller Tumor am Bronchusstumpf [21], die präoperative Bestrahlungstherapie und Diabetes mellitus [27]. Bronchusmanschetten-Lobektomien haben dabei ein ähnlich niedrigeres Risikoprofil wie Standard-Lobektomien und sind deshalb wenn immer möglich zu bevorzugen [28]. Bei einer Bronchusmanschettenresektion liegt es in der Natur der Sache, dass knappe Absetzungsränder zum Tumor vorliegen, die Schnellschnittuntersuchung ist somit obligat. Die Rate an Lokalrezidiven ist bei freien Absetzungsrändern dann vergleichbar mit der bei Lobektomie und Pneumonektomie. Die Freiheit von Lokalrezidiven im Anastomosenbereich waren bei Lausberg et al. nach Lobektomie 92,9%, nach Manschettenresektion 95,7% und nach Pneumonektomie 90,9% der Patienten [12]. Eine Lobektomie hat insgesamt das niedrigere Risikoprofil und sollte wenn möglich die Operation der Wahl sein.

Gute Langzeitergebnisse bei Patienten bei lokal fortgeschrittenem Lungenkrebs hängen dabei im Wesentlichen von der kompletten Resektion ab. So konnten verschiedene, retrospektive Studien 5-Jahres-Überlebensraten bei Mediastinalinfiltration von 30–36,5% zeigen [28, 29]. Aufgrund der Komplexität des Eingriffes mit Nähe des Tumors zu VCS, der zentralen Pulmonalarterie und auch der Hauptcarina war eine R0-Resektion operativ nicht immer zu gewährleisten. Auch ist dieses für den Pathologen am Präparat z.T. nur sehr schwer zu beurteilen. Gerade in Bezug auf die bronchiale Heilung hat es sich gezeigt, dass die Rate an Bronchusstumpfinsuffizienzen bei R1-Resektionen erhöht ist [27]. Die postoperative Radiatio ist dabei ein obligater Bestandteil unseres Therapiekonzeptes. Nennenswerte Studien zeigen eine deutliche Verbesserung des 5-Jahres-Überlebens bei exzellenter lokaler Kontrolle [15, 16]. Die Kombination aus Resektion und lokaler Radiation hat auch bei unseren Patienten gezeigt, dass eine gute lokale Kontrolle erreicht werden kann. Lediglich ein Patient von 22 entwickelte ein Lokalrezidiv.

Im Gegensatz zur guten lokalen Kontrolle steht die hohe Rate an Fernmetastasen.

Die Behandlung des NSCLC im Stadium III sollte der einer systemischen Erkrankung entsprechen [30]. Dabei gibt es im Langzeitüberleben deutliche Unterschiede in Abhängigkeit der befallenen Lymphknotenstationen. So zeigten Patienten mit N0- bzw. N1-Befall bei NSCLC und Vena cava superior-Ersatz ein 5-Jahres-Überleben von 29,4%, bei Patienten mit N2- oder N3-Lymphknotenbefall betrug das 5-Jahres-Überleben 19,6% [7]. Auch unsere Ergebnisse zeigten eine ähnliche Tendenz. Nach Detterbeck et al. beträgt das 5-Jahres-Überleben im pathologischen Stadium IIIa 24% bzw. im Stadium IIIb nur 9% [31]. Die schlechteren Ergebnisse führen aber häufig dazu, Patienten mit N2-Befall von einem operativen Vorgehen auszuschließen. Dabei kann immer wieder, aber in meist retrospektiven Studien für ausgesuchte Patientenkollektive, gezeigt werden, dass auch bei N2-Lymphknotenbefall bei NSCLC ein 5-Jahres-Überleben von 35% erreicht werden kann

Dieses Dokument wurde zum persönlichen Gebrauch heruntergeladen. Vervielfältigung nur mit Zustimmung des Verlages.

[13]. In Anbetracht der ausgeprägten Neigung zur Fernmetastasierung gewinnen induktive, präoperative, aber auch adjuvante, postoperative Chemotherapiekonzepte zunehmend an Bedeutung. Das Langzeitüberleben kann damit für ausgewählte Patienten deutlich verbessert werden [14, 17, 32]. Aufgrund der niedrigen Fallzahlen ist es natürlich schwierig, eine randomisierte Studie in Bezug auf das optimale therapeutische Vorgehen durchzuführen. Wesentliche Therapieentscheidungen in Bezug auf induktive oder adjuvante Therapie im Rahmen des operativen Vorgehens bei Vena cava superior-Befall erfolgen deshalb in Anlehnung an gängige Therapiekonzepte.

Unser therapeutisches Konzept hat sich dementsprechend für Patienten mit VCS-Infiltration und NSCLC seit 2005 geändert. Initial wurde die primäre Resektion mit ggf. adjuvanter Strahlentherapie durchgeführt. Auch wegen der hohen Rate an Fernmetastasen im Verlauf wurde dieses Konzept nun zu Gunsten einer neoadjuvanten Chemotherapie mit anschließender Resektion und adjuvanter Radiatio verlassen.

Schlussfolgerung

Bei NSCLC und Infiltration der Vena cava superior im Stadium IIIa und IIIb kann man mit Resektion und adjuvanter Strahlentherapie eine gute lokale Kontrolle mit niedriger Lokalrezidivrate erzielen. Die chirurgische Therapieoption sollte deshalb für ausgewählte Patienten erwogen werden. Aufgrund der hohen Rate an Fernmetastasen im Verlauf sollten induktive und adjuvante chemotherapeutische Möglichkeiten unbedingt erwogen werden.

Interessenkonflikt

Die Autoren geben an, dass kein Interessenkonflikt besteht.

Literatur

1 *Parker SL, Tong T, Bolden S* et al. Cancer statistics, 1997. CA Cancer J Clin 1997; 47: 5 – 27
2 *Moghissi K.* Technical considerations in stage III disease: the superior vena cava syndrome. In: Delarue J, Echpasse H, eds. International trends in general thoracicsugery; vol 1: Lung cancer. Philadelphia: WB Saunders; 1985: 148 – 153
3 *Avasthi RB, Moghissi K.* Malignant obstruction of the superior vena cava and its palliation: report of four cases. J Thorac Cardiovasc Surg 1977; 74: 244 – 248
4 *Roberts JR, Bueno R, Sugarbaker DJ.* Multimodality treatment of malignant superior vena caval syndrome. Chest 1999; 116: 835 – 837
5 *Dartevelle PG, Chapelier AR, Pastorino U* et al. Long-term follow up after prosthetic replacement of the superior vena cava combined with resection of mediastinal-pulmonary malignant tumors. J Thorac Cardiovasc Surg 1991; 102: 259 – 265
6 *Yoshimura H, Kazama S, Asari H* et al. Lung cancer involving the superior vena cava pneumonectomy with concomitant partial resection of superior vena cava. J Thorac Cardiovasc Surg 1979; 77: 83 – 86
7 *Yildizeli B, Dartevelle PG, Fadel E* et al. Results of primary surgery with T4 non-small cell lung cancer during a 25-year period in a single center: the benefit is worth the risk. Ann Thorac Surg 2008; 86: 1065 – 1075
8 *Spaggiari L, Thomas P, Magdeleinat P* et al. Superior vena cava resection with prosthetic replacement for non-small cell lung cancer: long-term results of a multicentric study. Eur J Cardiothorac Surg 2002; 21: 1080 – 1086
9 *Spaggiari L, Magdeleinat P, Kondo H* et al. Results of superior vena cava resection for lung cancer. Analysis of prognostic factors. Lung Cancer 2004; 44: 339 – 346
10 *Goeckenjan G, Sitter H, Thomas M* et al. Prävention, Diagnostik, Therapie und Nachsorge des Lungenkarzinoms: Interdisziplinäre S3-Leitlinie der Deutschen Gesellschaft für Pneumologie und Beatmungsmedizin und der Deutschen Krebsgesellschaft. Pneumologie 2011; 65: 39 – 59
11 *Shen KR, Meyers BF, Larner JM* et al. Special treatment issues in lung cancer: ACCP evidence-based clinical practice guidelines (2nd edition). Chest 2007; 132 (Suppl.): 290S – 305S
12 *Lausberg HF, Graeter TP, Wendler O* et al. Bronchial and bronchovascular sleeve resection for treatment of central lung tumors. Ann Thorac Surg 2000; 70: 367 – 372
13 *Askoxylakis V, Tanner J, Kappes J* et al. Trimodal therapy for stage III-N2 non-small-cell lung carcinoma: a single center retrospective analysis. BMC Cancer 2014; 14: 572ff
14 *Rosell R, Gómez-Codina J, Camps C* et al. A randomized trial comparing preoperative chemotherapy plus surgery with surgery alone in patients with non-small-cell lung cancer. N Engl J Med 1994; 330: 153 – 158
15 *Douillard JY, Rosell R, De Lena M* et al. Impact of postoperative radiation therapy on survival in patients with complete resection and stage I, II, or IIIA non-small-cell lung cancer treated with adjuvant chemotherapy: the adjuvant Navelbine International Trialist Association (ANITA) Randomized Trial. Int J Radiat Oncol Biol Phys 2008; 72: 695 – 701
16 *Billiet C, Decaluwé H, Peeters S* et al. Modern post-operative radiotherapy for stage III non-small cell lung cancer may improve local control and survival: a meta-analysis. Radiother Oncol 2014; 110: 3 – 8
17 *Debus J, Eberhardt W, Hoffmann H* et al. The boundaries of curation. Onkologie 2010; 33 (Suppl. 05): 12 – 20
18 *Edge SB, Byrd DR, Compton CC* et al., eds. AJCC Cancer Staging Manual. 7th: ed. New York, NY: Springer; 2010: 253 – 270
19 *Shargall Y, de Perrot M, Keshavjee S* et al. 5 years single center experience with surgical resection of the superior vena cava for non-small cell lung cancer. Lung Cancer 2004; 45: 357 – 363
20 *Spaggiari L, Leo F, Veronesi G* et al. Superior vena cava resection for lung and mediastinal malignancies: a single-center experience with 70 cases. Ann Thorac Surg 2007; 83: 223 – 229
21 *Collaud S, Bongiovanni M, Pache JC* et al. Survival according to the site of bronchial microscopic residual disease after lung resection for non-small cell lung cancer. J Thorac Cardiovasc Surg 2009; 137: 622 – 626
22 *Shintani Y, Ohta M, Minami M* et al. Long-term graft patency after replacement of the brachiocephalic veins combined with resection of mediastinal tumors. J Thorac Cardiovasc Surg 2005; 129: 809 – 812
23 *Picquet J, Blin V, Dussaussoy C* et al. Surgical reconstruction of the superior vena cava system: indications and results. Surgery 2009; 145: 93 – 99
24 *Bernard A, Bouchot O, Hagry O* et al. Risk analysis and long-term survival in patients undergoing resection of T4 lung cancer. Eur J Cardiothorac Surg 2001; 20: 344 – 349
25 *Harpole DH, DeCamp MM, Daley J* et al. Prognostic models of thirty-day mortality and morbidity after major pulmonary resections. J Thorac Cardiovasc Surg 1999; 117: 969 – 979
26 *Algar FJ, Alvarez A, Aranda JL* et al. Prediction of early bronchopleural fistula after pneumonectomy: a multivariate analysis. Ann Thorac Surg 2001; 72: 1662 – 1667
27 *Asamura H, Naruke T, Tsuchiya R* et al. Bronchopleural fistulas associated with lung cancer operations. Univariate and multivariate analysis of risk factors, management, and outcome. J Thorac Cardiovasc Surg 1992; 104: 1456 – 1464
28 *Yildizeli B, Fadel E, Mussot S* et al. Morbidity, mortality, and long-term survival after sleeve lobectomy for non-small cell lung cancer. Eur J Cardiothorac Surg 2007; 31: 95 – 102
29 *Shiraishi T, Shirakusa T, Miyoshi T* et al. Extended resection of T4 lung cancer with invasion of the aorta: is it justified? Thorac Cardiovasc Surg 2005; 53: 375 – 379
30 *Thomas PA.* Pneumonectomy following induction therapy: an evidence-based, experienced-based and eloquence-based point of view. Eur J Cardiothorac Surg 2012; 41: 886 – 887
31 *Detterbeck FC, Boffa DJ, Tanoue LT.* The new lung cancer staging system. Chest 2009; 136: 260 – 271
32 *Burdett S, Stewart LA, Rydzewska L.* A systematic review and meta-analysis of the literature: chemotherapy and surgery versus surgery alone in non-small cell lung cancer. J Thorac Oncol 2006; 1: 611 – 621

Dieses Dokument wurde zum persönlichen Gebrauch heruntergeladen. Vervielfältigung nur mit Zustimmung des Verlages.