

# BAUCH schmerzt RÜCKEN

Warum eine **OBSTIPATION** Rückenbeschwerden verursachen kann.

Magga Corts

**DIE 51-JÄHRIGE** Bärbel K. kommt wegen wiederkehrender Schmerzen linksseitig im lumbosakralen Bereich zu mir in die Praxis. Zeitweise ziehen die Schmerzen bis in ihre linke Gesäßhälfte hinab. Wann die Schmerzen erstmals auftraten, kann die Patientin nicht exakt benennen, auch nicht, was die Schmerzen ausgelöst haben könnte. Sie erinnert sich nur daran, dass die Schmerzen vor ca. 1 Jahr „schleichend angefangen haben“.

Bärbel K. besucht 2-mal wöchentlich die von der VHS angebotene Funktionsgymnastik. Bis vor einem Jahr lief sie zudem 3-mal die Woche eine Strecke von ca. 4 km. Doch dann traten die Schmerzen im lumbosakralen Bereich auf, manchmal auch während des Laufens. Mitunter wurden sie so stark, dass Bärbel K. nach etwa 10 min den Lauf abbrechen musste. Sie hat das Laufen daraufhin ganz eingestellt, weil sie keine Schmerzen provozieren möchte.

Die Patientin leitet das Büro einer Rechtsanwaltskanzlei und sitzt überwiegend am Schreibtisch. Im Sitzen spürt sie die Schmerzen nur selten und dann auch nur leicht ausgeprägt. Wechselt sie jedoch schnell aus der Sitzposition in den Stand, fühlt es sich mitunter an, als ob in ihren unteren Lendenbereich auf der linken Seite „jemand mit einem Messer einsticht“. Nachts hat Bärbel K. nie Schmerzen. Auch das Umdrehen im Bett gelingt ihr schmerzfrei. Morgens ist das Aufstehen aus dem Bett mitunter beschwerlich, weil sich ihre LWS dann „wie steif anfühlt“.

Bärbel K. ist 175 cm groß und wiegt 69 kg, Puls und Blutdruck sind altersentsprechend unauffällig. Bei einer Routine-Blutuntersuchung zeigen sich ebenfalls keine von der Norm abweichenden Werte. Auf einer mitgebrachten MRT-Aufnahme ist ein altersgemäßer Verschleiß der LWS zu erkennen. Protrusion, Hinweise auf einen Prolaps oder verengte Zwischenwirbellöcher (Foramen intervertebrale) sind keine zu sehen. Auch eine Wirbelsäulenstenose kann aufgrund der Aufnahme ausgeschlossen werden. Die Gefäße im Abdomen und Becken stellen sich unauffällig dar.

Nach Operationen gefragt gibt Bärbel K. an, dass bei ihr im Alter von 15 Jahren eine komplikationslose Appendektomie durchgeführt worden sei, die Narbe sieht unauffällig aus. Ein Supinationstrauma mit Bänderdehnung, einen Bänderriss oder andere traumatisch bedingte Verletzungen, z. B. durch einen Verkehrsunfall oder einen Treppensturz, hat sie bisher keine erlitten. Chronische Erkrankungen sind ihr keine bekannt, Medikamente nimmt sie ebenfalls keine ein.

Bärbel K. gibt an, in den Wechseljahren zu sein, ihre letzte Monatsblutung liegt ca. 8 Monate zurück. Wegen gelegentlicher Hitzewallungen und Schlafstörungen denkt sie schon seit einiger Zeit über eine hormonelle Behandlung nach. Seit Beginn der Wechsel-

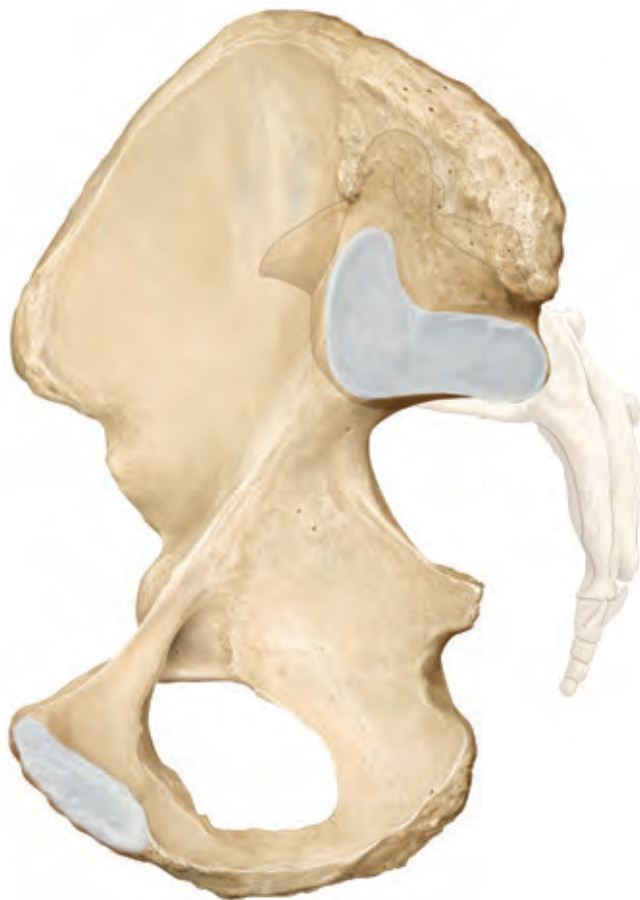

Foto: © Schünke M, Schulte E, Schumacher U. Prometheus. LernAtlas der Anatomie. Allgemeine Anatomie und Bewegungssystem. Illustrationen von M. Voll und K. Wesker. 3. Aufl. Stuttgart: Thieme; 2011

jahre leidet sie an chronischer Obstipation, davor hatte sie täglich Stuhlgang gehabt. Obwohl sie sich nach wie vor ausgewogen ernährt sowie ausreichend Flüssigkeit zu sich nimmt, hat sie jetzt nur noch jeden 2.-3. Tag Stuhlgang.

## Haltung und Abdomen sind auffällig

Auf das Anamnesegespräch folgt die körperliche Untersuchung. Bei der Betrachtung der Körperrückseite fällt auf, dass Bärbel K.s linkes Bein leicht nach außen und die linke Darmbeinschaukel (Os ilium) nach anterior rotiert ist. Zusätzlich ist am linken Unterschenkel eine mäßige Krampfaderzeichnung zu erkennen.

Im unteren Bereich der LWS zeigt sich eine geringe linkskonvexe, im oberen eine rechtskonvexe Krümmung. Die BWS tendiert zu einer Hyperkyphose, die Schulter rechts ist nach innen rotiert, der Kopf leicht nach rechts geneigt. Die Bindegewebszone der Geschlechtsorgane (L 5-S 3) ist aufgequollen. Das Abdo-

## KURZ GEFASST

- 1 Eine sportliche Frau Anfang 50 leidet seit 1 Jahr unter Schmerzen im unteren Rücken. Die Schmerzintensität ist stark situations- und lageabhängig.
- 2 Osteopathische Tests zeigen, dass das Colon sigmoideum über das Mesocolon Zug auf verschiedene Muskelketten und das linke Os ilium ausübt, was die Schmerzen auslöst.
- 3 Mit wenigen Behandlungen lassen sich die Dysfunktionen beheben. Eine Beseitigung der Obstipation führt letztlich zur Schmerzfreiheit.

men ist unterhalb des Nabels über die gesamte Breite aufgetrieben, die linke Seite etwas mehr als die rechte. Die untere Thoraxapertur wirkt durch die kyphotische Haltung in der BWS gedrungen.

### Ursprung der Dysfunktion liegt im Abdomen

Mit einem Spine-Test überprüfe ich zunächst, ob die linke Darmbeinschaukel tatsächlich nach anterior rotiert ist. Mit einer Variante dieses Tests lässt sich zudem feststellen, ob die Fehlstellung auf eine viszerale Dysfunktion zurückzuführen ist.

#### Spine-Test

**Durchführung:** Der Patient steht bei diesem Test aufrecht ca. 50 cm von einer Wand entfernt und stützt sich mit beiden Händen an dieser ab. Der Behandelnde steht hinter dem Patienten. Seinen rechten Daumen legt er direkt unterhalb des rechten hinteren oberen Darmbeinstachels (Spina iliaca anterior superior, SIPS) auf, die restlichen Finger seiner Hand liegen auf der rechten Crista iliaca. Der Daumen seiner linken Hand liegt auf dem Dornfortsatz von S 2. Der Patient winkelt das Bein im rechten Hüftgelenk um 90° an, das Knie ist ebenfalls angewinkelt. Anschließend streckt er das Bein kurz und bringt es dann nach posterior in die maximale Hüftextension. Dann wird der Test für den Seitenvergleich mit dem anderen Bein durchgeführt.

**Normalbefund:** Während der Hüftbeugung bewegt sich die SIPS im Vergleich zum Dornfortsatz von S 2 nach inferior, bei der Hüftstreckung nach superior.

**Pathologischer Befund:** Bewegt sich die SIPS während der Hüftbeugung nicht nach unten, ist es möglich, dass eine Iliumdysfunktion anterior vorliegt (Hinweis: Bei Dysfunktionen wird immer die Richtung angegeben, in welche die Struktur sich bewegen kann, welche Bewegung also möglich ist).

Bewegt sich die SIPS während der Hüftstreckung nicht nach oben, ist es möglich, dass eine Iliumdysfunktion posterior vorliegt.

Ist keine Bewegung möglich, kann es sein, dass eine Dysfunktion der Schambeinfuge vorliegt oder das Os ilium sich infolge eines Sturzes insgesamt nach kranial verschoben hat (Upslip). Bei der Inspektion der Körperhaltung fällt dann auf, dass auf einer Seite (Seite der Dysfunktion) der Beckenkamm höher steht als auf der anderen.

**Befund bei Bärbel K.:** Der Spine-Test bestätigt den Inspektionsbefund Iliumdysfunktion anterior. Um zu überprüfen, ob die Ursache für die Fehlstellung auf eine viszerale Dysfunktion zurückzuführen ist, führe ich denselben Test etwas abgewandelt noch einmal durch.

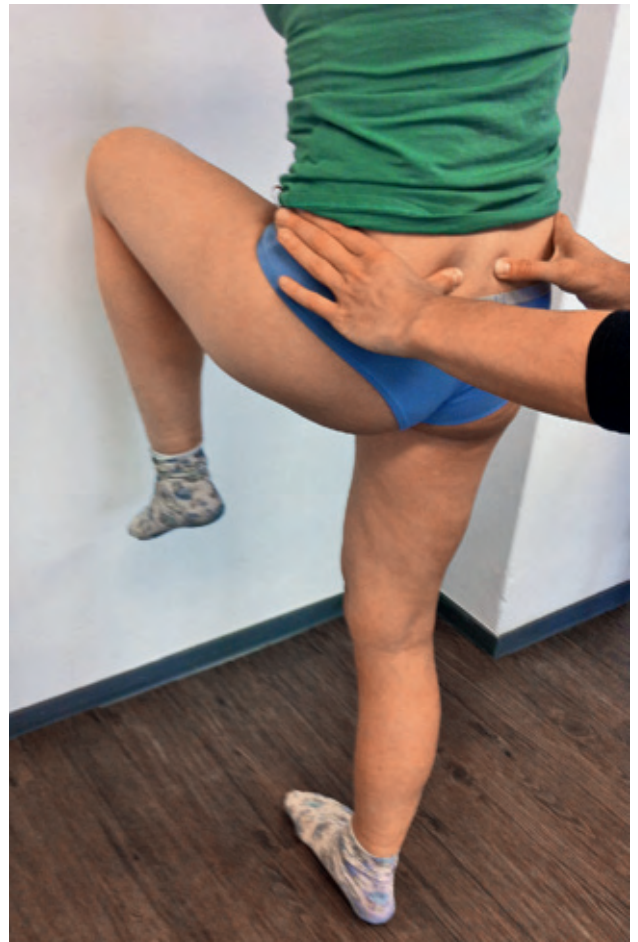

Abb. 1 Spine-Test (Standposition).

#### Modifizierter Spine-Test

**Durchführung:** Der Test entspricht dem Spine-Test. Der Patient hebt aber während der Beinbewegung zusätzlich mit einer Hand seinen Bauch etwas an. Dadurch ist das Becken während der Beinbewegung frei von Zug bzw. Druck aus dem Bauchraum.

**Ausschlussbefund:** Das Ergebnis des modifizierten Spine-Tests ist identisch mit dem vorangegangenen Spine-Test. Das heißt, es liegt keine viszerale Dysfunktion vor.

**Pathologischer Befund:** Sowohl die Hüftbeugung als auch -streckung sind im Vergleich zum vorangegangenen Spine-Test ohne Befund. Das deutet auf eine viszerale Dysfunktion hin.

**Befund bei Bärbel K.:** Es ist keine Iliumdysfunktion anterior links nachweisbar. Die Ursache für die Funktionsstörung im linken ISG muss sich also im Bauchraum befinden.

### Wo könnte die Dysfunktion im Abdomen lokalisiert sein?

Als nächstes führe ich einen Dichtetest des Abdomens durch. Er soll Aufschluss darüber geben, wo die Dysfunktion im Bauchraum ihren Ursprung hat.

#### Dichtetest des Abdomens

**Durchführung Region Rippenbögen:** Der Patient liegt mit angewinkelten Beinen auf dem Rücken. Der Behandelnde steht seitlich vom Patienten, seinen Blick richtet er auf dessen Oberkörper. Der Behandelnde legt seine rechte und linke Hand jeweils rechts bzw. links auf den unteren Bereich des Rippenbogens, seine Arme

hält er dabei senkrecht. Er gibt abwechselnd mit der rechten und der linken Hand gleichmäßig von ventral nach dorsal Druck auf die Rippenbögen.

**Normalbefund:** Der Widerstand der Rippenbögen ist auf beiden Seiten annähernd gleich stark.

*Beachte: Auf der rechten Seite ist die Organdichte (Leber) unterhalb des Rippenbogens höher als auf der linken (Hohlorgan Magen).*

**Pathologischer Befund:** Der Widerstand ist auf einer Seite deutlich größer.

**Durchführung Region Abdomen, oberhalb und unterhalb des Bauchnabels:** Der Patient behält seine Position bei. Der Behandelnde steht wieder seitlich vom Patienten, seinen Blick richtet er auf dessen Abdomen. Der Behandelnde legt eine Hand oberhalb und eine unterhalb des Bauchnabels auf, seine Arme sind gestreckt (Abb. 2). Er gibt abwechselnd mit der rechten und der linken Hand gleichmäßig von ventral nach dorsal Druck auf das Abdomen.

**Normalbefund:** Der Widerstand des Gewebes/der Organe ist annähernd gleich groß.

*Beachte: Die Organdichte ist oberhalb des Bauchnabels höher als unterhalb.*

**Pathologischer Befund:** Der Widerstand des Gewebes/der Organe ist auf einer Seite größer.

**Befund bei Bärbel K.:** Die Dichte, und damit auch die Spannung des Gewebes, ist im linken unteren Quadranten des Abdomens im Bereich des Colon sigmoideum größer.

### Geht die Dysfunktion vom Colon sigmoideum aus?

Um festzustellen, ob das Colon sigmoideum sich innerhalb seiner fasziellen Aufhängung (Kasten) frei bewegen kann, führe ich einen Mobilisationstest des Dickdarmabschnitts nach medial und lateral durch.

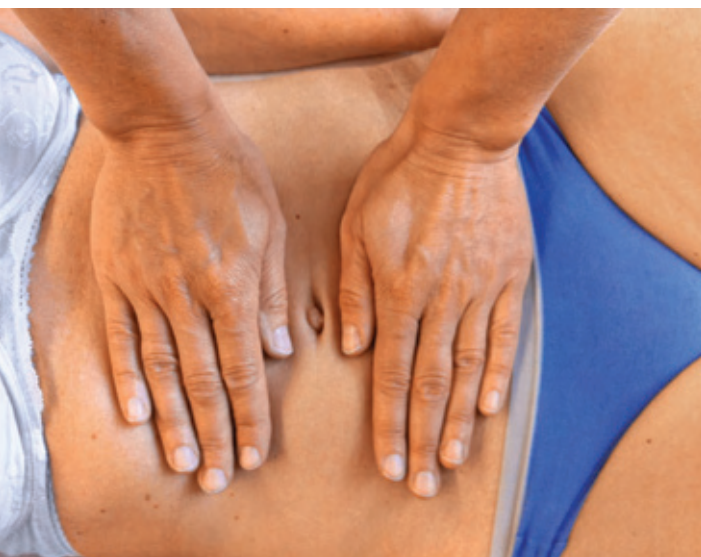

Abb. 2 Dichtetest des Abdomens oberhalb und unterhalb des Bauchnabels (Handhaltung).

## Verlauf des Mesocolon sigmoideum

Das Colon sigmoideum ist in einer Faszie befestigt (Mesocolon sigmoideum), man spricht auch von einer fasziellen Aufhängung. Das Colon sigmoideum bzw. das Mesocolon sigmoideum verlaufen im hinteren Bauchraum vom hinteren-oberen Teil der linken Darmbeinschaufel (Fossa iliaca) über den Außenrand des linken Hüftbeugemuskels (M. psoas major), überkreuzen diesen ca. 3–4 cm vor dem Leistenband (Ligamentum inguinale), ziehen weiter ins kleine Becken und enden auf Höhe S 3 vor dem Kreuzbein.

### Mobilisationstest Colon sigmoideum nach medial

**Durchführung:** Der Patient liegt mit angewinkelten Beinen auf dem Rücken, der Behandelnde steht seitlich links vom Patienten. Der Behandelnde legt beide Hände flach auf das linke Os ilium, seine Fingerspitzen zeigen in Richtung Bauchnabel. Mit beiden Händen gleitet er langsam über den Rand des Os ilium medial-dorsal entlang des M. iliacus, bis er das Colon sigmoideum spürt. Dann verschiebt er das Colon sigmoideum nach medial in Richtung rechter Rippenbogen (schräge Schiebebewegung). Dadurch testet er die lateralen Haltestrukturen.

**Normalbefund:** Das Gewebe ist frei von Spannung, beim Verschieben treten keine Schmerzen auf.

**Pathologischer Befund:** Das Gewebe steht unter Spannung, es treten Schmerzen beim Verschieben auf, die Verschiebbarkeit ist vermindert.

### Mobilisationstest Colon sigmoideum nach lateral

**Durchführung:** Der Patient behält seine Position bei, der Behandelnde ebenso. Der Behandelnde legt seine Hände auf den medialen Rand des Colon sigmoideum und gleitet langsam mit den Fingern nach dorsal. Er verschiebt das Colon sigmoideum nach lateral in Richtung linke Hüfte (schräge Zugsbewegung). Dadurch testet er die medialen Haltestrukturen.

**Normalbefund:** Das Gewebe ist frei von Spannung, beim Verschieben treten keine Schmerzen auf.

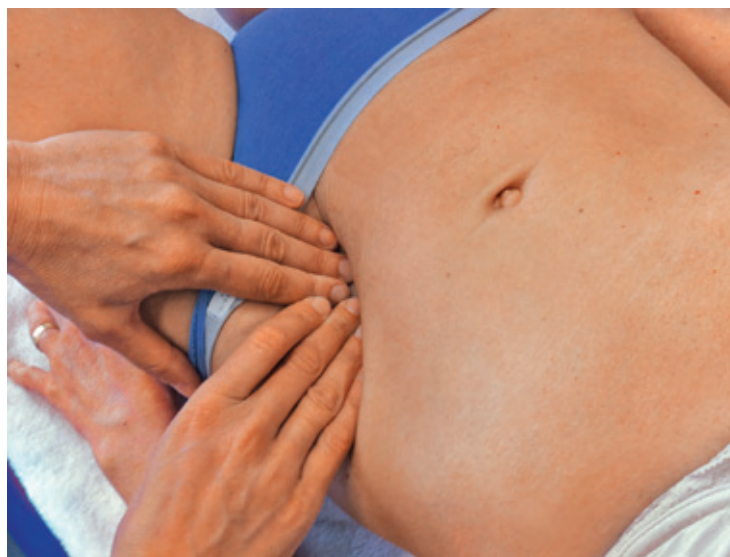

Abb. 3 Mobilisationstest Colon sigmoideum nach medial (Handhaltung).

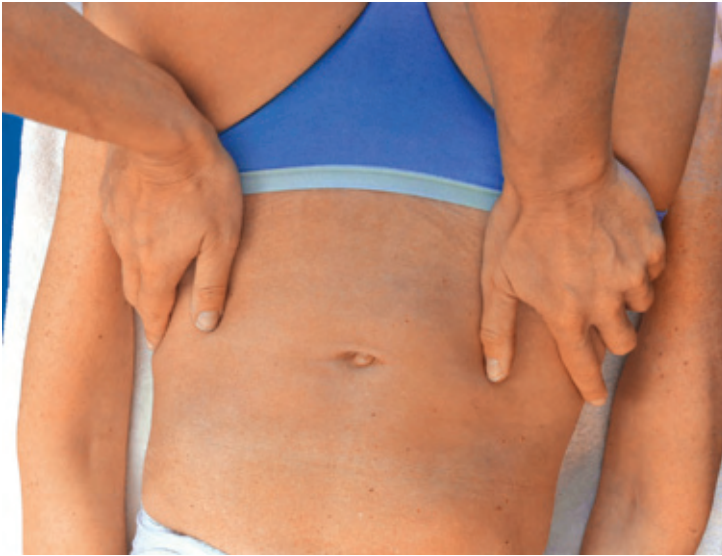

Abb. 4 Mobilisation des ISG in Rückenlage (Handhaltung).

**Pathologischer Befund:** Das Gewebe steht unter Spannung, es treten Schmerzen beim Verschieben auf, die Verschiebbarkeit ist vermindert.

**Befund bei Bärbel K.:** Das Colon sigmoideum lässt sich in beide Richtungen nur unter Schmerzen verschieben. In dem Bereich, in dem sich das Colon sigmoideum und der M. psoas major kreuzen, ist im Muskel ein Hartspann zu spüren.

Um eine Dysfunktion im kraniosakralen System auszuschließen, teste ich mit dem Basisgriff nach Sutherland die Beweglichkeit der Schädelknochen (Durchführung des Tests, s. S. 27). Die Bewegungsamplitude der Schädelknochen ist insgesamt nur sehr gering ausgeprägt.

### Alles eine Frage des Zuges

Ich erkläre Bärbel K., dass ihre Rückenschmerzen und ihre Fehlhaltung Folgen der Obstipation sind:

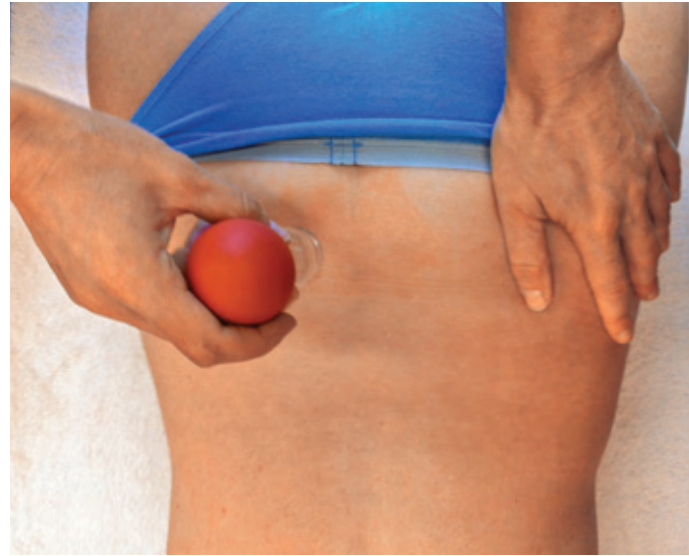


Abb. 5 Schröpfbehandlung im Bereich L 5-S 3.

- Durch die Obstipation nimmt das Colon sigmoideum über mehrere Tage an Volumen und Gewicht zu und sinkt nach kaudal ab. Das Colon sigmoideum ist über das Mesocolon sigmoideum mit dem Os ilium und zudem mit dem M. psoas major verbunden. Durch das Absinken kommt Zug auf diese Strukturen und dadurch auch auf den Band-Kapselapparat des linken ISG und auf das Os ilium selbst. Die Folge: Das Os ilium rotiert nach anterior. Der Hartspann des M. psoas major verstärkt dies zusätzlich (der Muskel zieht von den Wirbelkörpern und Querfortsätzen der LWS unter dem Leistenband hindurch, sein Ansatz befindet sich an der Oberschenkelinnenseite am Trochanter minor). Das erklärt die linksseitigen Rückenschmerzen.
- Dass die Schmerzen nicht permanent und gleichbleibend stark sind, liegt daran, dass alle 2–3 Tage Stuhlgang erfolgt. Gewicht und Volumen des Colon sigmoideum vermindern sich dadurch wieder, Zug und Spannung in den Strukturen lassen nach.

- Im Sitzen sind die Schmerzen kaum vorhanden, weil der Zug vermindert ist, ebenso im Liegen, weshalb nachts auch keine Schmerzen auftreten.
- Die gelegentlichen Schmerzen beim Laufen sind ebenfalls auf den unterschiedlichen Füllungsstatus des Colon sigmoideum zurückzuführen und den entsprechend unterschiedlichen Zug und die Spannung.
- Der schnelle Wechsel aus der Sitzposition in den Stand ist beschwerlich, weil das ISG durch den Zug in seiner Gelenkbeziehung gestört ist.
- Die Spannung im Bauchraum überträgt sich auf das Diaphragma, was die kyphotische Haltung der BWS verstärkt. Der verstärkt diagonale Fasienzug im Oberkörper kann durch folgenden Mechanismus erklärt werden: Die Innenrotation der Schulter rechts ist bedingt durch die übermäßig gespannte diagonale Muskelkette vom schrägen äußeren Bauchmuskel (M. obliquus externus) links über das Zwerchfell (Diaphragma abdominale) zum großen Brustmuskel (M. pectoralis major) rechts. Die Gewebespannung rund um das Sigmoid überträgt sich auch auf den Bauchmuskel, und der bringt die übrigen Muskeln, die mit ihm in einer diagonal verlaufenden Kraftlinie arbeiten, ebenfalls unter Zug. Durch die Innenrotation der rechten Schulter entsteht Zug auf die Muskeln, die das Schulterblatt heben. Es kommt somit haltungsbedingt zum Hartspann des M. trapezius rechts und M. levator scapulae rechts. Der provoziert die Seitneigehaltung des Kopfes rechts.
- Die geringe Bewegungsamplitude der Schädelknochen ist Folge der eingeschränkten Beweglichkeit des Kreuzbeins (s. S. 26).
- Die Krampfadern am linken Unterschenkel sind womöglich eine Begleiterscheinung der Ilium-Anteriorstellung: Durch das Absinken des Colon sigmoideum kommt es zu einer Kompression der V. iliaca externa und infolgedessen zum venösen Rückstau in den venösen Gefäßstrang des linken Beines.

## Darm mobilisieren, Obstipation reduzieren

Als erstes mobilisiere ich bei Bärbel K. das Colon sigmoideum nach lateral und medial. Der Griff, den ich bei der Behandlung anwende, entspricht dem Testgriff. Das Colon sigmoideum wird mit diesem Griff so weit bewegt, bis Spannung zu spüren ist. Man verharrt dann in dieser Position, bis die Spannung im Gewebe nachlässt. Anschließend sucht man erneut nach Widerständen im Gewebe. Insgesamt wiederholt man diesen Behandlungsschritt 3-mal.

Nun erfolgt die Mobilisation des ISG in Rückenlage (Abb. 4). Dazu liegt Bärbel K. mit ausgestreckten Beinen auf dem Rücken. Ich stehe seitlich neben ihr und blicke in Richtung ihres Kopfes. Meine rechte und linke Hand lege ich jeweils am Becken auf den vorderen oberen Darmbeinstachel (Spina iliaca anterior superior, SIAS) und drücke gleichmäßig auf die SIAS. Anschließend dehne ich Hüftbeugemuskel (M. psoas major), Brustmuskel (M. pectoralis major), Kapuzenmuskel (M. trapezius) und Schulterblattheber (M. levator scapulae) in Rückenlage mit verschiedenen Techniken.

Um den venösen Rückstrom auszugleichen, mache ich einen Recoil über das Brustbein. Dabei übe ich Druck auf das Brustbein

aus und verstärke diesen mit jeder Ausatmung. Nachdem Bärbel K. 3-mal ein- und ausgeatmet hat, lasse ich plötzlich los. Der Druck reduziert sich dadurch abrupt und die Patientin atmet verstärkt ein, was den venösen Rückfluss fördert.

Die Bewegungsamplitude ihrer Schädelknochen normalisiere ich mit der Duralschlauchtechnik (s. S. 28). Die abschließende Schröpfkopfmassage im Bereich der Bindegewebszone der Genitalorgane wirkt als reiztherapeutischer Stimulus (Abb. 5).

Die hormonelle Umstellung scheint bei Bärbel K. für die Obstipation verantwortlich zu sein. Ich rate ihr daher, 1–4 EL geschroteten Leinsamen pro Tag zu sich zu nehmen. Der geschrotete Leinsamen hat den Vorteil, dass die darin enthaltenen Fettsäuren und Lignane (sekundäre Pflanzenstoffe, Phytoöstrogene) nicht nur die Verdauung fördern, sondern auch ein wenig die Wechseljahrsbeschwerden lindern (ungeschroteter Leinsamen wirkt ausschließlich abführend). Ich weise Bärbel K. zusätzlich darauf hin, dass sie pro 1 EL Leinsamen  $\frac{1}{4}$  l Wasser oder Tee trinken muss, damit der Leinsamen quellen kann. Darüber hinaus rate ich ihr, wieder mit dem Laufen zu beginnen, denn das fördert die Peristaltik des Darmes ebenfalls und bringt vegetativ einen positiven Ausgleich.

Bärbel K. kam insgesamt 4-mal zur Behandlung. Seither ist sie überwiegend beschwerdefrei. Sie kann wieder regelmäßig Laufen gehen, worüber sie sich sehr freut. ■

Alle Bilder: © Magga Corts

Dieser Artikel ist online zu finden:

<http://dx.doi.org/10.1055/s-0034-1383526>



## HP Magga Corts DO.CN

Elisenstr. 1

50667 Köln

E-Mail: [magga.corts@praxis-corts.de](mailto:magga.corts@praxis-corts.de)

Magga Corts ist Heilpraktikerin, Osteopathin und diplomierte Sportwissenschaftlerin. Nach langjähriger Tätigkeit in der Arbeits- und Sportmedizin ist sie niedergelassen in eigener Praxis für Osteopathie und Naturheilkunde in Köln. Sie ist Dozentin für ausgewählte Themen in der Osteopathie, Chiropraktik, Neuraltherapie und leitet zusammen mit Ina ter Harmsel das ACON-Colleg, zusammen haben sie das Buch „Sportosteopathie“ geschrieben. Magga Corts ist zudem Autorin des „Diagnoseleitfadens Osteopathie“ und Mitherausgeberin der DHZ.