Testen Sie Ihr Fachwissen

Test Your Knowledge

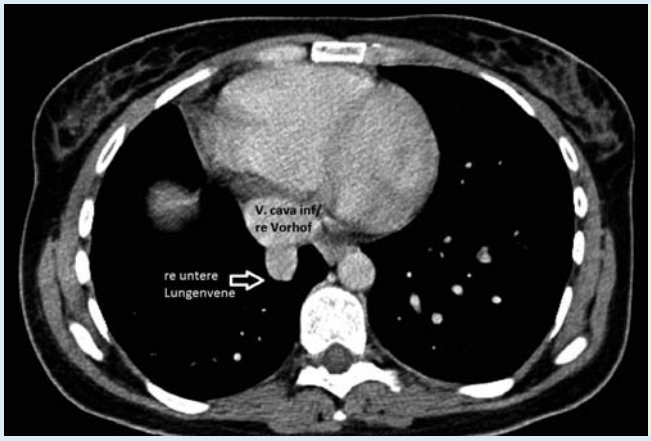

Lungencomputertomografie I.

Lungencomputertomografie II.

Fallbeschreibung

Anbei sehen Sie das CT-Bild einer 37-jährigen Patientin mit bekanntem Asthma bronchiale und moderater, belastungsabhängiger Atemnot. In der Anamnese ist auf ein Sigmakarzinom vor etwa 5 Jahren zu verweisen. Die Patientin erhielt eine chirurgische Resektion und eine Chemoradiotherapie. Der u.a. radiologische Befund ist der Patientin schon seit ihrer Kindheit bekannt.

Wobei handelt es sich hier?

- Transposition der großen Arterien
- Scimitar-Syndrom
- Kartagener-Syndrom
- Swyer-James-Syndrom

Die Auflösung finden Sie auf der nächsten Seite.

Bibliografie
DOI http://dx.doi.org/10.1055/s-0034-1377643
Pneumologie 2014; 68: 717–718
© Georg Thieme Verlag KG Stuttgart · New York
ISSN 0934-8387

Korrespondenzadresse
PD Dr Arschang Valipour
I. Interne Lungenabteilung mit Intensivstation
Ludwig-Boltzmann-Institut für COPD und Pneumologische Epidemiologie
Sanatoriumstr.2
1140 Wien
Österreich
arschang.valipour@wienkav.at

Dieses Dokument wurde zum persönlichen Gebrauch heruntergeladen. Vervielfältigung nur mit Zustimmung des Verlages.

Auflösung

▼

Die richtige Antwort lautet:
Scimitar-Syndrom

Erläuterung:
Das Scimitar-Syndrom ist eine Fehlbildung mit abnormer venöser Drainage der rechten (meist unteren) Lungenvene in die Vena cava inferior, Vena cava superior oder direkt in den rechten Vorhof. Für die verschiedenen Formen der Fehlleitung existieren in der angloamerikanischen Literatur unterschiedliche Begriffe: Partial Anomalous Pulmonary Venosus Connection (PAPVC) oder Partial Anomalous Pulmonary Venous Return (PAPVR). Die Drainage der rechten Lungenvene in die Vena cava inferior erfolgt über eine „Scimitarvene", die sich auf der Thoraxübersichtaufnahme meist als säbelscheidenartige Verschattung (Scimitar bedeutet „türkischer Säbel") darstellt. Bei unserer Patientin ist diese typische Verschattung im Thoraxröntgen (s. a. Abbildung) nur im rechten Herz-Zwerchfellwinkel zu erahnen.
Die allerersten Beschreibungen einer Fehleinmündung der Lungenvenen reichen in das 18. Jahrhundert zurück; das Scimitar-Syndrom selbst wurde erstmals 1960 als solches beschrieben. Die Prävalenz unter Lebendgeborenen wird auf rund 3:100 000 geschätzt. Es gibt Berichte über eine familiäre Häufung. Es kommt öfter bei Frauen als bei Männern vor. Die Ursache ist teilweise noch unklar. Bei mehreren Patienten mit vollständiger Lungenvenen-Transposition wurde der Genort in die Chromosomenregion 4q12 kartiert.
In der Neugeborenenzeit wird die Krankheit durch kongestive Herzinsuffizienz (verursacht durch die pulmonale Hypertonie) und Atemnotsyndrom manifest. Am häufigsten ist die rechte Lunge beteiligt. In der betroffenen Lunge sind die Lungenarterien hypoplastisch oder malformiert, daneben erfolgt die arterielle Versorgung von Ästen der Aorta, die oberhalb und unterhalb des Zwerchfells entspringen können. Selten äußert sich die Krankheit bei Erwachsenen mit einem kleinen Shunt. Etwa ein Viertel der Patienten hat einen angeborenen Herzfehler (Aorten-Koarktation, Fallotsche Tetralogie, persistierender Ductus arteriosus oder Ventrikelseptumdefekt). Die Diagnose stützt sich auf das klinische Bild und die Befunde der trans-thorakalen oder trans-oesophagealen Echokardiografie, der Angiografie, Computertomografie und Magnetresonanz-Angiografie. Eine pränatale Diagnose durch fetale Echokardiografie ist möglich. Das Scimitar-Syndrom muss vom Pseudo-Scimitar-Syndrom (abnorme absteigende, in den linken Vorhof mündende Vene) und vom Kartagener-Syndrom abgegrenzt werden. Die Art der Behandlung wird durch den hämodynamischen Status bestimmt. Bei signifikantem Links-Rechts-Shunt und Lungenhochdruck ist eine chirurgische Korrektur mit der Möglichkeit der Reparatur der Lungenvenen-Transposition und einer Ligatur der Kollateralarterien angezeigt, selten ist auch eine Resektion der rechten Lunge erforderlich.

Thoraxröntgen bei Scimitar-Syndrom.

Dieses Dokument wurde zum persönlichen Gebrauch heruntergeladen. Vervielfältigung nur mit Zustimmung des Verlages.