

Calcinosis metastatica bei sekundärem Hyperparathyreoidismus bei Vitamin-D-Mangel

Calcinosis metastatica in a Case of Secondary Hyperparathyreoidism and Vitamin D Deficiency

Autoren

M. Allmendinger, P. von den Driesch

Institut

Zentrum für Hautkrankheiten, Stuttgart

Bibliografie

DOI <http://dx.doi.org/10.1055/s-0034-1377566>
Akt Dermatol 2014; 40: 350–352
© Georg Thieme Verlag KG
Stuttgart · New York
ISSN 0340-2541

Korrespondenzadresse

Prof. Dr. P. von den Driesch
Zentrum für Hautkrankheiten
Prießnitzweg 24
70374 Stuttgart
PDriesch@klinikum-stuttgart.de

Zusammenfassung

Wir berichten über eine 16-jährige arabische Patientin, bei der im Alter von 2 Jahren extern die Diagnose einer juvenilen Dermatomyositis gestellt worden war. Im Verlauf entwickelten sich im Bereich des Rumpfs und der Extremitäten erythematöse Plaques und Knoten mit schmerzhaften Ulzerationen. In der Vergangenheit war die Patientin mit diversen Immunsuppressiva behandelt worden. Aufgrund massiver Muskelkontrakturen war die Patientin zuletzt rollstuhlpflichtig.

Einleitung

Unter Calcinosis metastatica wird die Einlagerung von Kalksalzen in der Haut bzw. anderen Organen wie Lunge, Nieren oder Magen verstanden. Die Erkrankung wird allgemein durch Störungen im Kalzium- und/oder Phosphatstoffwechsel hervorgerufen, wobei Hyperkalzämie oder Hyperphosphatämie oft nicht nachweisbar sind. Niedriger Gewebe-pH, Traumen und andere lokale Faktoren spielen möglicherweise eine zusätzliche Rolle [1]. Das Konzept der Kalziphylaxie wurde 1962 von Selye an einem Rattenmodell beschrieben [2] und ist ein zunehmend häufiger zu beobachtendes Syndrom einer progressiven, vaskulären Mediaverkalkung, das insbesondere mit terminaler Niereninsuffizienz und dem damit verknüpften Hyperparathyreoidismus assoziiert ist. Daher rührt auch der synonym verwendete Begriff der urämischen Arteriopathie. Charakteristisch ist die Trias der arteriellen Mediaverkalkung, thrombotisch kutaner Ischämie und nekrotischen Ulzerationen [3].

Als Ursachen für die Calcinosis metastatica kommen in Betracht:

- ▶ Chronische Nierenkrankheiten und Dialyse
- ▶ Primärer oder sekundärer Hyperparathyreoidismus
- ▶ Hyperthyreose

Nach Exzision eines besonders schmerzhaften Kalkknotens im Bereich des rechten Unterarms und Wundkonditionierung durch Vakuumtechnik bildete sich ein ausreichendes Granulationsgewebe. Es erfolgte ein Defektverschluss mittels Spalthaut-Transplantation.

Labordiagnostisch ergab sich das Bild eines sekundären Hyperparathyreoidismus bei Vitamin-D-Mangel. Als Konsequenz rückte eine Vitamin-D-Supplementation und Stabilisierung des Kalzium-Phosphathaushaltes in den Vordergrund.

- ▶ Destruierende Knochenerkrankungen
- ▶ Sarkoidose
- ▶ Arzneimittel (D3-Hypervitaminose, Lithium, Cumarine)
- ▶ Milch-Alkali-Syndrom

Chronische Niereninsuffizienz und Dialyse sind am häufigsten mit der Calcinosis metastatica assoziiert. Als zusätzliche Risikofaktoren werden Hyperparathyreoidismus, Hyperphosphatämie, Hyperkalzämie, Diabetes mellitus, Lebererkrankungen, weibliches Geschlecht, orale Antikoagulation, Protein-C oder -S-Mangel und systemische Glukokortikoide beschrieben. Bei vielen Patienten zeigen sich keine oder nur geringe Veränderungen von Parathormon und Kalzium-Phosphat-Produkt, sodass die Diagnose nicht auf Laborbefunden, sondern Klinik, Anamnese, Histopathologie und Ausschluss anderer Erkrankungen beruht [1]. Der folgende Fall soll dies verdeutlichen.

Kasuistik

Anamnese

16-jährige arabische Patientin, im Alter von 2 Jahren externe Diagnose einer juvenilen Dermatomyositis.

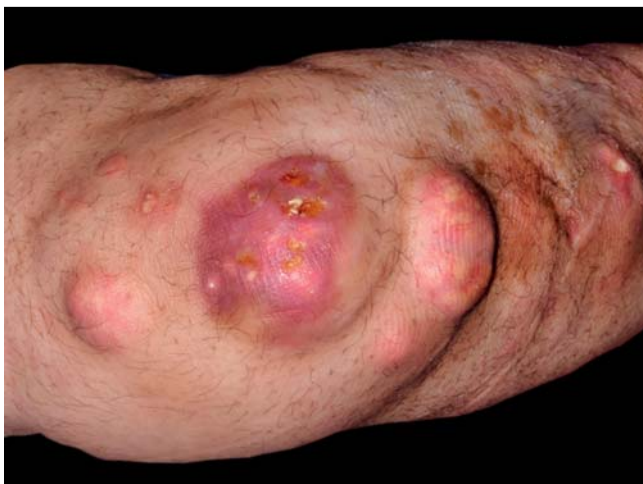

Abb. 1 Klinisch zeigten sich (hier rechter Ellenbogen/Unterarm) erythematöse Plaques und Knoten mit Ulzerationen.

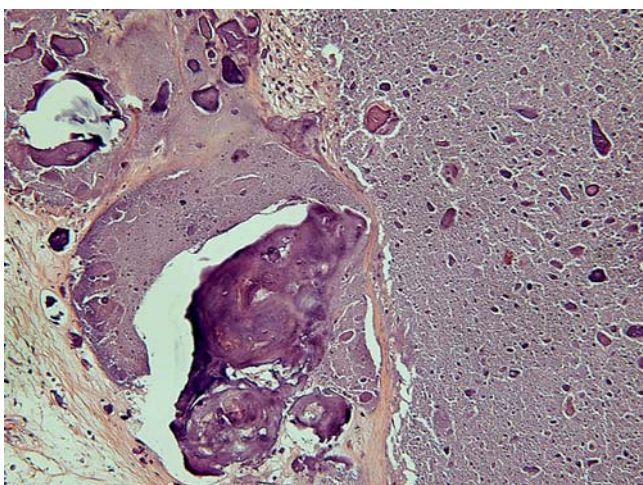


Abb. 2 Histologischer Befund (HE-Präparat).

Bisherige Therapien:

- ▶ Ciclosporin
- ▶ MTX
- ▶ Cyclophosphamid
- ▶ IVIG
- ▶ Rituximab
- ▶ Systemische Glukokortikoide
- ▶ Alendronsäure

Zuletzt bestehende zunehmende Schmerzen und Bewegungseinschränkung.

Klinischer Befund

Bei der körperlichen Untersuchung imponierten im Bereich des Rumpfs und der Extremitäten erythematöse Plaques und Knoten mit schmerzhaften Ulzerationen (◉ **Abb. 1**).

Es zeigten sich weder Gottron-Papeln, palmoplantare Hyperkeratosen noch Nagelfalzhyperkeratosen mit Megakapillaren.

Histologischer Befund (HE-Präparat)

In einem Exzidat zeigten sich im Korium großflächige Ablagerungen von Kalk mit beginnender Ossifikation (◉ **Abb. 2**).

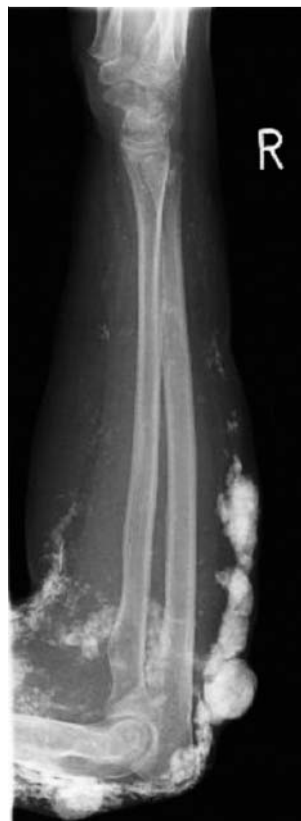

Abb. 3 Röntgendichte Kalzifikationen am rechten Arm.

Diagnostik



Röntgen beider Hände, Unterarme, Hüften, Oberschenkel und Füße vom 26. 8. 2013:

Die Weichteilkalzifikationen reichen bis zu den distalen Unterarmen (◉ **Abb. 3**) und erstrecken sich über beide Oberschenkel und das Becken.

MRT rechter Arm nativ vom 19. 8. 2013:

Ausgeprägte Calcinosis cutis mit sowohl Befall der Cutis, des subkutanen Fettgewebes als auch der Muskulatur.

CT Thorax nativ vom 26. 8. 2013:

Kein Nachweis einer Kalzinose von Herz und Lunge.

Laboruntersuchung

ANA/ENA: negativ

CK und Aldolase: normwertig

Parathormon: 132 pg/ml ↑

Kalzium und Phosphat: normwertig

25-OH-Vitamin D3: 14,8 µg/l ↓

1,25-Dihydroxy-Vitamin D3: normwertig

Therapie und Verlauf

Zunächst wurde auf der Grundlage der Vordiagnose einer juvenilen Dermatomyositis eine systemische immunmodulierende Therapie mit Hydroxychloroquin 200mg 1-0-0 und Rituximab eingeleitet. Zudem initiierten wir eine rheologische Therapie mit Prostavasin i.v. und führten die bereits bestehende Therapie mit Alendronat 10mg 1-0-0 und Prednisolon 5mg 1-0-0 fort.

Nach Stellung der neuen Diagnose Calcinosis metastatica bei sekundärem Hyperparathyreoidismus bei Vitamin-D-Mangel stellten wir die Therapie nach Rücksprache mit den Kollegen der Endokrinologie um. Diese zielte v.a. auf Supplementierung von Vitamin D3. Wir starteten eine Therapie mit Vigantoletten 1000

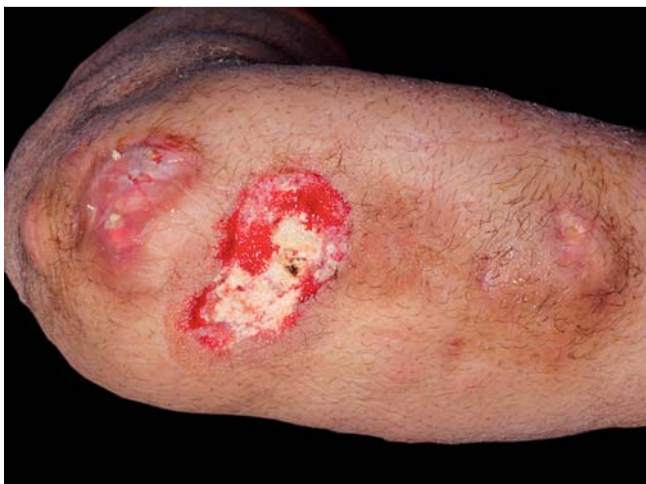

Abb. 4 Rechter Unterarm: Granulationsgewebe nach Vakuum-Therapie.

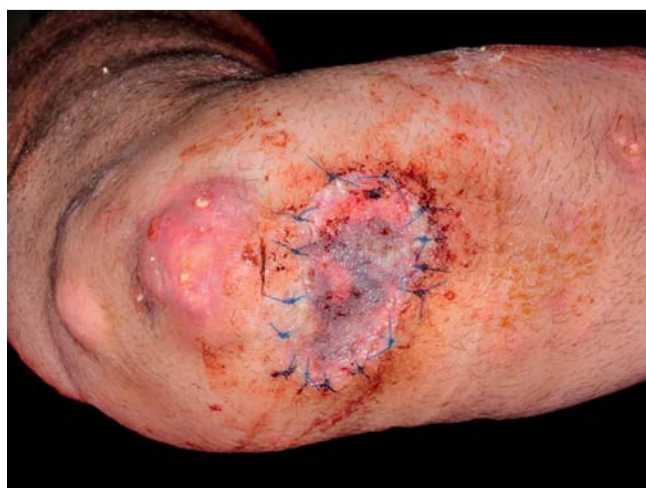

Abb. 5 Rechter Unterarm nach Spalthaut-Transplantation.

1-1-1 und Kalzium 500 1-0-0. Alendronat als antiresorptive Therapie wurde belassen. Quensyl und Prednisolon abgesetzt bzw. ausgeschlichen.

Eine operative Behandlung erfolgte bei einem besonders störenden Calcinosis-Herd am rechten Unterarm. Nach Wundkonditionierung mittels Vakuum-Therapie erreichten wir trotz restlicher Kalzifikationen am Wundgrund (Abb. 4) eine suffiziente Granulation und führten eine Spalthaut-Transplantation durch (Abb. 5).

Diskussion

Patienten mit terminaler Niereninsuffizienz sind am häufigsten von einer Kalziphylaxie betroffen. 1–4% der Hämodialysepatienten leiden hierunter [3]. Sie ist eine gefürchtete Komplikation und erhöht das Sterberisiko bei Patienten mit terminaler Niereninsuffizienz um den Faktor 8 [4].

Es gibt jedoch auch nichturämische Ursachen für Calcinosis cutis. Die häufigsten nichturämischen Erkrankungen sind der primäre Hyperparathyreoidismus, Malignome, alkoholbedingte Lebererkrankungen und autoimmune Bindegewebserkrankungen. In einer Studie hatten 61% der Patienten eine Prämedikation mit Kortikosteroiden [3]. Zudem ist die Calcinosis cutis bei autoim-

munen Bindegewebserkrankungen wie der Sklerodermie, Dermatomyositis, systemischem Lupus erythematoses oder Overlap-Syndrom bekannt [3].

Die Therapie sollte sich nach der Grunderkrankung sowie den Symptomen richten.

Zu Beginn des stationären Aufenthalts der Patientin hatten wir eine Therapie mit Rituximab bei der auswärtig gestellten Diagnose einer juvenilen Dermatomyositis durchgeführt. In der Literatur wurde eine deutliche Verbesserung der Calcinosis cutis bei CREST-Syndrom in einem Fallreport hierunter beschrieben [5]. Im weiteren Verlauf ließ sich die juvenile Dermatomyositis jedoch weder klinisch noch labordiagnostisch bestätigen.

Jedoch ließ sich anamnestisch eine langzeitige Therapie mit Kortikosteroiden feststellen, zudem konnten wir einen sekundären Hyperparathyreoidismus diagnostizieren. Folglich war der therapeutische Ansatz eine Normalisierung des Kalzium-Phosphat-Stoffwechsels einerseits sowie ein Ausschleichen des Kortikosteroids. Schmerzhaftige Knoten wurden zudem chirurgisch beseitigt und mittels Spalthaut-Transplantation plastisch verschlossen.

Ob der weitere Fortschritt der Verkalkungen hiermit aufgehalten werden kann, bleibt abzuwarten.

Interessenkonflikt



Die Autoren geben an, dass kein Interessenkonflikt besteht.

Abstract

Calcinosis metastatica in a Case of Secondary Hyperparathyreoidism and Vitamin D Deficiency



We report on a 16-year-old Arabian patient. At the age of 2 years she was diagnosed with calcifying juvenile dermatomyositis. Over the following years, plaques, nodules and painful ulcers developed on the trunk and all extremities. In the past the patient was under treatment with several immunosuppressive medications. At the day of admission she was bound to a wheelchair. We diagnosed calcinosis metastatica due to secondary hyperparathyreoidism. An especially painful tumour at the right elbow was excised. Histologically, calcinosis cutis was confirmed. Despite calcification at the wound ground, new granulation tissue could be induced by vacuum therapy and the wound could be closed by split skin graft transplantation. The secondary hyperparathyreoidism caused by vitamin D deficiency was subjected to vitamin D and calcium supplementation.

Literatur

- 1 Plewig G, Landthaler M, Burgdorf W et al. Braun-Falco's Dermatologie, Venerologie und Allergologie. 6. Auflage Heidelberg: Springer; 2012: Kapitel 95: 1564–1565
- 2 Selye H, Gentile G, Pioreschi P. Cutaneous molt induced by calciphylaxis in the rat. *Science* 1961; 134: 1876–1977
- 3 Wollina U. Kutane Kalziphylaxie. *Hautarzt* 2010; 61: 1063–1072
- 4 Mazhar AR, Johnson RJ, Gillen D et al. Risk factors and mortality associated with calciphylaxis in end-stage renal disease. *Kidney* 2011; 60: 324–332
- 5 Daoussis D, Antonopoulos I, Lioussis SC et al. Treatment of systemic sclerosis-associated calcinosis: a case report of rituximab-induced regression of CREST-related calcinosis and review of the literature. *Semin Arthritis Rheum* 2012; 41: 822–829