

Immunsuppressive Therapie der Sarkoidose

Immunosuppressive Treatment of Sarcoidosis

Autoren

R. Bergner, C. Löffler

Institut

Medizinische Klinik A, Klinikum der Stadt Ludwigshafen

Bibliografie

DOI <http://dx.doi.org/10.1055/s-0034-1365403>
 Online-Publikation: 7.4.2014
 Akt Dermatol 2014; 40: 325–334
 © Georg Thieme Verlag KG
 Stuttgart · New York
 ISSN 0340-2541

Korrespondenzadresse

PD Dr. Raoul Bergner
 Medizinische Klinik A
 Klinikum der Stadt
 Ludwigshafen
 Bremserstraße 79
 67063 Ludwigshafen
 bergnerr@klilu.de

Zusammenfassung

Die Sarkoidose ist eine granulomatöse Systemerkrankung, die nahezu jedes Organsystem betreffen kann. Behandelt wird die Sarkoidose nur bei bestimmten Organmanifestationen oder progredientem Verlauf. Zum Einsatz kommen vor allem Immunsuppressiva. Die Therapie der ersten Wahl sind Kortikosteroide unabhängig von der Art der Organmanifestation. Daneben werden in der Literatur nahezu alle vorhandenen Immunsuppressiva auch in der Therapie der Sarkoidose beschrieben. Verwendet wurden unter anderem MTX, Leflunomid, Azathioprin, Cyclosporin, Cyclophosphamid, Mycophenolat-Mofetil, Thalidomid, (Hydroxy-)Chloroquin, Pentoxiphyllin,

Ursodeoxycholsäure sowie TNF- α -Blocker und Rituximab. Eingesetzt wurden Immunsuppressiva vor allem zur Einsparung von Kortikosteroiden, aber auch bei therapierefraktären oder lebensbedrohlichen Verläufen der Sarkoidose. Die Auswahl des Immunsuppressivums richtet sich dabei nach dem betroffenen Organ. Die Evidenz der meisten Therapien beschränkt sich allerdings auf retrospektive Fallserien und Einzelfallberichte. Nur für wenige Therapien wurden prospektive Studien durchgeführt, die jedoch überwiegend nur eine geringe Patientenzahl eingeschlossen haben. Evidenzgrade der Stufen I und II werden fast ausschließlich für Therapien der pulmonalen und kutanen Sarkoidose erreicht.

Einleitung

Die Sarkoidose ist eine granulomatöse Systemerkrankung, deren Genese bis heute weitgehend spekulativ ist. Die Erkrankung kann als Systemerkrankung nahezu jedes Organsystem betreffen. Die verschiedenen Organsysteme sind jedoch in unterschiedlicher Häufigkeit betroffen. Gemeinsam haben alle Organmanifestationen den Nachweis einer granulomatösen Entzündung. Am häufigsten findet sich eine pulmonale Sarkoidose in ca. 95% aller Fälle. Andere Organe sind seltener befallen. Man unterscheidet vom Verlauf her zwei unterschiedliche Verlaufsformen der Sarkoidose. Die akute Sarkoidose zeigt sich als Löfgren-Syndrom mit der typischen Symptomtrias Mono- oder Oligoarthritis der Knie- oder Sprunggelenke, Erythema nodosum und mediastinale Lymphome. Deutlich seltener ist die zweite Form der akuten Sarkoidose, das Heerfordt-Syndrom mit der Symptomtrias Uveitis, granulomatöse Parotitis und periphere Fazialisparese. Zumindest das Löfgren-Syndrom ist eine spontan limitierend verlaufende Form der Sarkoidose und bedarf nur

bei entsprechendem Leidensdruck des Betroffenen einer immunsuppressiven Therapie.

Bei der chronischen Sarkoidose besteht inzwischen Konsens, dass nur bestimmte Verläufe einer immunsuppressiven Therapie bedürfen. Hier stehen dem möglichen Vorteil einer Immunsuppression die potenziellen Therapiekomplicationen, allen voran schwere Infektionen, entgegen. Die **Tab. 1** gibt eine Übersicht über die Indikationen für eine systemische Immunsuppression [1–3]. Zur Therapie der Sarkoidose sind nahezu alle Immunsuppressiva, die bekannt sind, zumindest kasuistisch in der Therapie der Sarkoidose eingesetzt worden. Im Folgenden sollen die relevanten Substanzen näher betrachtet werden und die Evidenz für einen Einsatz in der Therapie der Sarkoidose diskutiert werden.

Kortikosteroide

Die wichtigsten Vertreter der Gruppe der Kortikosteroide in der Behandlung von Autoimmunerkrankungen sind das Prednison, Prednisolon und

Tab. 1 Die WASOG hat in einem Konsensuspapier 1999 [2, 3] Indikationen für eine immunsuppressive Therapie einer Sarkoidose definiert.

| |
|---------------------------------|
| – Augen-Beteiligung |
| – Herz-Beteiligung |
| – Nieren-Beteiligung |
| – ZNS-Beteiligung |
| – Milz-Beteiligung |
| – Hämolytische Anämie |
| – schwere Leber-Beteiligung |
| – Husten, Dyspnoe |
| – eingeschränkte Lungenfunktion |
| – radiologische Progression |
| – pulmonales Stadium II |
| – Hyperkalzämie |

das Methylprednisolon. Kortikosteroide haben vielfältige entzündungshemmende Effekte. So vermindern sie u. a. die Spiegel der Zytokine IL-1, IL-3, IL-4, IL-5, IL-8 und TNF- α , die Aktivität der Phospholipase A₂ und Cyclooxygenase Typ 2 wird vermindert, Stickoxide werden reduziert und die Expression verschiedener Adhäsionsmoleküle wird blockiert.

Da Steroide als Therapie der ersten Wahl bei allen Manifestationen der Sarkoidose gelten, erfolgt hier aufgrund der sehr unterschiedlichen Evidenz eine getrennte Betrachtung der Organmanifestationen.

Pulmonale Sarkoidose

Erste Studien, die in den sechziger und siebziger Jahren durchgeführt wurden, untersuchten die Wirksamkeit von oralen Steroiden bei der pulmonalen Sarkoidose Stadium I [4–8], II [4–9] und teilweise auch III [4, 5]. Nach einer sechs- bis zwölf-monatigen Therapie mit Steroiden konnte zunächst in den therapierten Gruppen häufiger eine Besserung beobachtet werden als in den unbehandelten Vergleichsgruppen. Nachdem die Therapie beendet wurde, war der Vorteil in der Nachbeobachtung z. B. nach 3 und 5 Jahren [6, 7], sowie in der Langzeit-Nachbeobachtung mit einer mittleren Nachbeobachtungszeit von 8,9 Jahren [8], nicht mehr zu beobachten. In beiden Gruppen hatten 80% der Patienten eine Besserung und 65% eine komplette Remission. Bei Sub-

gruppenanalysen zeigte sich, dass vor allem Patienten mit den Stadien II und III von der Steroidtherapie profitiert hatten.

Im weiteren Verlauf wurden noch mehrere Studien teilweise mit oralen, teilweise mit inhalativen Steroiden durchgeführt [10–18], die aber alle z. T. erhebliche methodische Schwächen aufweisen. Eine Cochrane-Analyse aus dem Jahr 2005 [19] fasst die Ergebnisse von 13 randomisierten kontrollierten Studien mit über 1000 Patienten zusammen und kommt zu dem Schluss, dass allenfalls in den pulmonalen Stadien II und III Hinweise vorliegen, die eine Steroidgabe rechtfertigen. Hier konnten sowohl radiologische Verbesserungen wie auch Besserungen verschiedener Lungenfunktionsparameter gesehen werden. Die Qualität der Studien wurde aber insgesamt als mäßig eingestuft. Die **Tab. 2** gibt einen Überblick über die Studienergebnisse der Studien, die ausschließlich die Sarkoidose untersuchten.

Kardiale Sarkoidose

Aktuell liegen keine Daten aus prospektiven Studien zum Einsatz von Steroiden bei der kardialen Sarkoidose vor. In mehreren retrospektiven Beobachtungsstudien wurden zwischen 9 und 75 Patienten [20–24] mit kardialer Sarkoidose untersucht. Vor allem auf AV-Blockierungen wird in nahezu allen Publikationen ein positiver Effekt mit Besserung in etwa 50–60% der beobachteten Patienten beschrieben. Nur eine Publikation [22] beschreibt auch eine Besserung der linksventrikulären Pumpfunktion, während eine andere Fallserie dies nicht beobachtet [24]. Besserungen ventrikulärer Rhythmusstörungen werden nur als Einzelfälle beschrieben. Ein Review von Sadek et al. [25] konstatiert für die ausgewerteten Studien bei AV-Blockierungen ein etwa 50%iges Ansprechen auf eine Steroidtherapie im Vergleich zu keinerlei Besserung bei unbehandelten Patienten. Im Hinblick auf andere Manifestationen einer kardialen Sarkoidose können jedoch aufgrund fehlender bzw. widersprüchlicher Daten keine Aussagen gemacht werden.

Granulomatöse Hepatitis

In drei Fallbeobachtungsstudien [26–28] wird über 4 bis 24 Patienten mit granulomatöser Hepatitis berichtet. In zwei Fallserien werden Dosierungen von 0,5 bzw. 1 mg Prednison/kg/Tag ange-

Tab. 2 Die Tabelle zeigt einen Überblick über die Studien mit Kortikosteroiden bei der pulmonalen Sarkoidose. Die Zahlen in der zweiten Spalte geben die Anzahl der eingeschlossenen Patienten und in Klammern die Patientenzahl, die die Studie abgeschlossen hat, an.

| Studie | Pat.-Zahl* | pulmonaler Typ | Steroid | Radiolog. Outcome | Lungenfunktion Outcome |
|-----------------|------------|----------------|-------------------|----------------------|--|
| Albers 1995 | 47 (38) | I–III | ICS vs. P | k. A. | FEV1, FVC und DLCO ohne Unterschied |
| Baughman 2002 | 22 (19) | I–IV | OCS vs. ICS | k. A. | OCS: FEV1 ↑ Keine Signifikanzangabe |
| Du Bois 2003 | 43 (34) | I–II | ICS vs. P | k. A. | k. A. |
| Erkkila 1998 | 19 (18) | I–II | ICS vs. P | Kein Effekt | DLCO ohne Unterschied |
| Israel 1975 | 83 (k. A.) | I–III | OCS vs. P | Typ II/III ↑ | k. A. |
| James 1967 | 84 (75) | I–III | OCS vs. OPB vs. P | 6 Mo ↑ | k. A. |
| Ludwig 2005 | 15 (15) | I–III | ICS vs. P | Kein Effekt | FVC ohne Unterschied |
| McGrath 2002 | 31 (27) | II–IV | ICS vs. P | Kein Effekt | FEV1 und DLCO ohne Unterschied |
| Milman 1994 | 21 (17) | k. A. | ICS vs. P | k. A. | k. A. |
| Pietinalho 1999 | 189 (154) | I–II | ICS | k. A. | FVC und DLCO ohne Unterschied |
| Roth 1975 | 280 (172) | I–II | OCS vs. kT | 12 Mo ↑ | k. A. |
| Selroos 1979 | 39 (37) | II | OCS vs. kT | 24/48 Mo ↑ | k. A. |
| Zaki 1987 | 159 (159) | I–III | OCS vs. P | OCS weniger Progress | FEV1, FVC und DLCO ohne Unterschied |

Verwendete Abkürzungen: OCS: orale Kortikosteroide; ICS: inhalative Kortikosteroide; OPB: Oxyphenbutazon; P: Plazebo; k. A.: keine Angabe; ↑: Besserung; DLCO: Co-Diffusionskapazität; FVC: forcierte Vitalkapazität, FEV1: Einsekundenkapazität.

geben. In der größeren Fallserie konnte bei 81% ein komplettes Ansprechen, bei 9% nur ein teilweises Ansprechen erreicht werden.

Renale Sarkoidose

Zwei Fallserien mit 17 [29] bzw. 47 [30] Patienten mit histologisch gesicherter renaler Sarkoidose bestätigen ein gutes Ansprechen auf Kortikosteroide. In beiden Publikationen zeigten die untersuchten Patienten initial eine deutlich eingeschränkte Nierenfunktion mit einer mittleren GFR von $26,8 \pm 14$ ml/min bzw. $20,5 \pm 19$ ml/min, entsprechend einer Niereninsuffizienz Stadium IV. Diese verbesserte sich unter der Steroidtherapie mit 0,5 bzw. 0,5–1 mg Prednison/kg auf eine GFR von etwa 50 ml/min nach 1 Jahr. Allerdings wurde in beiden Fallserien eine Relapsrate von 35 bzw. 36% nach Beendigung der Steroidgabe beschrieben.

Kutane Sarkoidose

Die kutane Sarkoidose wird überwiegend mit topischen Steroiden oder intraläsionaler Applikation behandelt. Da sich das vorliegende Review ausschließlich mit systemischer Immunsuppression befasst, werden diese Applikationsformen an dieser Stelle nicht weiter berücksichtigt. Studien zur Wirkung systemischer Kortikosteroide liegen nicht vor. Allerdings ist davon auszugehen, dass systemische Kortikosteroide eine ähnliche Wirksamkeit zeigen wie topische Steroide.

Methotrexat (MTX)

Methotrexat ist bei vielen entzündlichen rheumatischen Erkrankungen das Immunsuppressivum der ersten Wahl. Es wird u. a. auch zur Einsparung von Kortikosteroiden verwendet. Eine randomisierte Placebo-kontrollierte Studie konnte den steroidsparenden Effekt bei der Sarkoidose trotz der geringen Fallzahl belegen [30]. Eine weitere größere Studie, die allerdings nicht randomisiert und kontrolliert durchgeführt wurde [31], zeigte an 50 Patienten, die über 2 Jahre behandelt wurden, ebenfalls einen steroidsparenden Effekt.

Mehrere Fallserien bzw. Fallbeschreibungen [32–39] konnten bei unterschiedlichsten Organmanifestationen den steroidsparenden Effekt bestätigen. Im Rahmen eines Delphi-Prozesses wurde MTX von der WASOG (World Association of Sarcoidosis and Other Granulomatous Disorders) als Immunsuppressivum der ersten Wahl definiert [39].

Azathioprin

Azathioprin ist ein Purin-Nucleosid-Analogon, das in den aktiven Wirkstoff 6-Mercaptopurin umgewandelt wird. 6-Mercaptopurin hemmt mehrere Enzyme des Purinstoffwechsels und beeinflusst die DNA-Synthese. Es reduziert u. a. die Anzahl der B- und T-Lymphozyten sowie die Interleukin-2-Synthese. Eine erste Fallserie mit 11 Patienten von Müller-Quernheim et al. [40] zeigte auch für das Azathioprin einen steroidsparenden Effekt. In einer internationalen retrospektiven Kohorten-Vergleichsstudie wurde die Therapie von MTX (n=145) mit Azathioprin (n=55) verglichen, dabei konnte für das Azathioprin ein vergleichbarer Effekt wie für das MTX gezeigt werden [41].

Mycophenolat-Mofetil (MMF)

Mycophenolat-Mofetil wird im Körper in Mycophenolsäure umgewandelt. Es ist ein Hemmer der Inosinmonophosphatdehydrogenase, einem Enzym der Purinneogenese. Vor allem proliferierende T- und B-Lymphozyten sind auf die De-novo-Synthese von Purinen angewiesen, während andere Zellarten über den Salvage-Pathway vorhandenes Purin nutzen können. MMF wirkt daher vor allem auf Lymphozyten zytostatisch. Es ist heute ein wichtiges Immunsuppressivum in der Organtransplantation zur Vorbeugung von Transplantatabstoßungen. Bei vielen Autoimmunerkrankungen wie z. B. dem systemischen Lupus erythematoses findet es aufgrund guter Studiendaten [42–45] jedoch eine breite „Off label“-Anwendung.

Zur Therapie der Sarkoidose liegen jedoch ausschließlich Fallbeschreibungen bzw. Fallserien vor. Eine retrospektive Analyse von 10 Patienten zeigte bei pulmonaler Sarkoidose einen steroidsparenden Effekt [46]. Die mittlere Prednisondosis konnte von $14,3 \pm 13,3$ auf $6,5 \pm 2,3$ mg reduziert werden. Bei vier der dokumentierten Patienten verbesserte sich gleichzeitig die funktionelle Vitalkapazität (FVC) und der radiologische Befund, die übrigen Patienten blieben im Verlauf stabil. Der Beobachtungszeitraum variierte von 8–66 Monaten.

Weitere Fallserien und Fallberichte zeigten auch bei renaler Sarkoidose einen steroidsparenden Effekt [47–50]. In einzelnen Fällen konnte die Nierenfunktion durch die zusätzliche Gabe von MMF weiter verbessert werden. Kontrollierte Studien zum Mycophenolat-Mofetil in der Therapie der Sarkoidose wurden bislang nicht durchgeführt.

Auch für die Neurosarkoidose berichten Fallserien [51] sowie Fallberichte [52,53] von einer Wirksamkeit des MMF. Eine weitere Manifestation, für die kasuistisch ein Effekt von MMF berichtet wird, ist die okuläre Sarkoidose [54].

Cyclosporin A

Cyclosporin A ist ein zyklisches Polypeptid, das von den Pilzen *Tolpocladium inflatum* und *Cylindrocarpum lucidum* gewonnen wird. Durch Komplexbildung mit Cyclophilin inhibiert es die enzymatische Wirkung von Calcineurin, was schließlich zu einer verminderten Produktion von Interleukin-2 führt, welches wiederum einen wichtigen T-Zell- und Makrophagenaktivator darstellt [55]. Für die Granulombildung sind diese Zellgruppen entscheidend, womit Cyclosporin A pathomechanistisch eine gute Therapieoption der Sarkoidose darstellen könnte.

Die einzige randomisierte, kontrollierte Studie zu Cyclosporin A bei pulmonaler Sarkoidose wurde von Wyser et al. vorgelegt [56]. Hierbei wurden 37 Patienten mit histologisch gesicherter Sarkoidose entweder mit Prednison-Monotherapie oder in Kombination mit Cyclosporin A behandelt. Beide Gruppen sprachen auf die Behandlung an, jedoch war weder nach 3,9 noch nach 18 Monaten ein signifikanter Gruppenunterschied hinsichtlich Dyspnoegrad, Lungenfunktion, radiologischer Thoraxbefunde oder BAL (Broncho-Alveoläre Lavage) zu verzeichnen. Im Gegensatz dazu waren in der Cyclosporin A-Gruppe statistisch bedeutsam vermehrt unerwünschte Arzneimittelwirkungen wie Nierenfunktionseinschränkung und Hypertonie zu verzeichnen. Einen steroidsparenden Effekt – die einzige in dieser Situation noch rechtfertigende Indikation des Cyclosporin A – konnte die Gruppe jedoch auch nicht sicher nachweisen.

Ähnliche Schlüsse zogen Martinet und Kollegen bereits 1988, nachdem sie 20 Patienten mit gesicherter pulmonaler Sarkoidose mit Cyclosporin A behandelten. Sie konnten zwar einen In-vitro-Effekt auf die IL-2-vermittelte T-Zell-Aktivierung, jedoch keinen klinischen Benefit hinsichtlich Verbesserung der Vital- und Diffusionskapazität nachweisen [57].

Das in der Transplantationsmedizin nicht wegzudenkende Cyclosporin A gilt derzeit in der Behandlung der Sarkoidose als unwirksam. Eine Falldarstellung berichtet sogar von einer durch Cyclosporin A induzierten kutanen Sarkoidose [58].

Cyclophosphamid



Cyclophosphamid ist ein Zytostatikum aus der Gruppe der Alkylantien. Cyclophosphamid führt zu Einzel- und Doppelstrangbrüchen in sich schnell teilenden Zellen. Cyclophosphamid führt vor allem zur Depletion von CD4⁺-T-Helferzellen.

Der Einsatz von Cyclophosphamid wird in der Literatur nur kasuistisch [59, 60] bzw. in einer kleinen Fallserie [61] vor allem in der Therapie der schwer verlaufenden Neurosarkoidose sowie bei der therapierefraktären kardialen Sarkoidose [62] als erfolgreich beschrieben.

Thalidomid



Das den Barbituraten verwandte Thalidomid hat neben seiner anti-VEGF-vermittelten Neovaskularisationshemmung auch antiinflammatorische Effekte, die über einen gesteigerten Abbau der TNF- α -mRNA und damit mit einer verminderten TNF- α -Expression erklärbar sind [63].

Thalidomid wurde ursprünglich als Sedativum entwickelt. Inzwischen findet es aber vor allem in seiner immunmodulatorischen und antiangiogenetischen Wirkung Anwendung. So konnte gezeigt werden, dass sich bei Sarkoidosepatienten Granulome unter Thalidomid zurückbilden [64]. Ältere Arbeiten hatten bereits bei anderen granulomatösen Erkrankungen wie Lepra und Tuberkulose positive Effekte auf die Granulome gezeigt [65–67].

Mehrere Fallserien mit 10 bis maximal 19 Patienten [68–70] zeigen besonders bei kutaner Sarkoidose ein gutes Ansprechen. Allerdings wurde in keiner der Publikationen eine Vergleichsgruppe mit Plazebo oder einer anderen Therapie mitgeführt. Während in einer Studie eine gewichtsadaptierte Thalidomiddosis (1,84 mg/kg) verwendet wurde, wurde in den anderen beiden Fallserien die Thalidomiddosis entweder langsam reduziert (Start 200 mg/d => 100 mg/d) oder im Verlauf bei unzureichender Wirksamkeit gesteigert (50 mg/d => 100 mg/d => 200 mg/d). Allerdings traten je nach Publikation bei 20% bis 50% der behandelten Patienten neurologische Nebenwirkungen mit Entwicklung einer peripheren Neuropathie auf. Andere bekannte Nebenwirkungen, wie eine tiefe Beinvenenthrombose, wurden nur in einem Fall beschrieben.

Die Autoren beschreiben in einer Studie [71] außerdem zwar pulmonale radiologische Verbesserungen, die sich jedoch nicht in signifikanten Zunahmen der Vitalkapazität oder der CO-Diffusionskapazität widerspiegelten. Neben der Kutis gibt es für die Neurosarkoidose mehrere Einzelfallberichte über die Wirksamkeit von Thalidomid, auch wenn andere therapeutische Optionen wie Cyclophosphamid bereits versagt hatten [72–74].

Leflunomid



Leflunomid ist ein Prodrug, das im Körper rasch in den aktiven Wirkstoff Teriflunomid umgewandelt wird. Dieser hemmt die Dihydroorotatdehydrogenase, ein Enzym in der Pyrimidin-Neogenese. Hierdurch werden vor allem aktivierte Lymphozyten, die einen erhöhten Pyrimidinbedarf haben, gehemmt.

In zwei großen Fallserien wurde bei 76 bzw. 32 Patienten [75, 76] mit systemischer Sarkoidose ein gutes Ansprechen gesehen. Bei vielen Patienten konnte nach 6 Monaten die Steroidtherapie beendet werden. Dokumentiert ist neben der pulmonalen Sarkoidose auch ein Ansprechen von Manifestationen der Augen, der Haut und des Herzens. Weitere Organmanifestationen wurden als Einzelfälle aufgeführt.

Antimalariamittel



Vor allem Hydroxychloroquin und geringer auch Chloroquin werden als Basistherapie vor allem in der Therapie verschiedener Kollagenosen (SLE, Sjögren-Syndrom) eingesetzt. Der genaue Wirkmechanismus auf das Immunsystem ist weiterhin unklar.

In einer kleinen randomisierten Plazebo-kontrollierten Studie [77] konnte ein positiver Effekt von Chloroquin auf pulmonale Funktionsparameter nachgewiesen werden. Daneben wurde die Wirksamkeit der Antimalariamittel vor allem bei der kutanen Sarkoidose in Einzelfällen und Fallserien belegt [78–82].

Pentoxifyllin



Das ursprünglich in der pAVK-Therapie eingesetzte Pentoxifyllin ist ein unspezifischer Phosphodiesterasehemmer, welcher die Spiegel proinflammatorischer Zytokine wie IL-2, IFN- γ und TNF- α und die Expression des IL-2-Rezeptors senken kann. Diese Zytokine sind, wie oben ausgeführt, in der Granulombildung und -aufrechterhaltung essentiell.

In einer doppel-blinden, randomisierten Studie behandelten Park et al. 27 Patienten mit histologisch gesicherter pulmonaler Sarkoidose entweder mit Prednison und Plazebo oder Prednison und Pentoxifyllin [83]. Prednison wurde je nach Verträglichkeit während der Therapiephase ausgeschlichen. In den primären Endpunkten, Veränderung der Lungenfunktionsparameter und Dyspnoe-Score, fanden die Autoren keine signifikanten Unterschiede zwischen beiden Gruppen. In der Posthoc-Analyse konnten jedoch nach 8 und 10 Monaten ein geringerer Prednison-Bedarf und eine Tendenz zu einer verminderten Schubrate in der Verumgruppe ausgemacht werden. Ob dies angesichts einer Rate klinisch bedeutsamer Nebenwirkungen von >90% in der Pentoxifyllin-Gruppe den Einsatz der Substanz rechtfertigt, scheint fraglich. Vorstellbar wäre eine Indikation bei Patienten mit Steroidintoleranz oder solchen, die durch eine längerfristige Steroidtherapie besonders gefährdet sind.

In einer älteren Arbeit konnte ein signifikanter Effekt auf Vitalkapazität und CO-Diffusion beschrieben werden [84]. Allerdings handelt es sich hierbei um eine Studie ohne direkten Vergleich mit einer Plazebo- oder einer Steroidmonotherapie-Gruppe. Ein fester Stellenwert in der Sarkoidose-Therapie für Pentoxifyllin kann aus der aktuellen Datenlage derzeit nicht abgelesen werden.

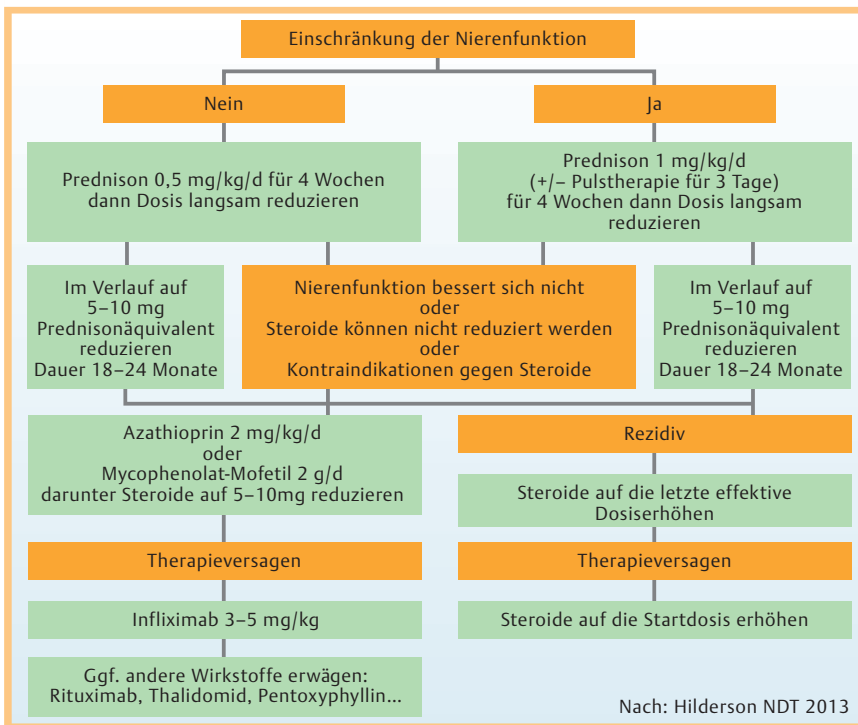


Abb. 1 Algorithmus zur Therapieentscheidung bei renaler Sarkoidose nach [103].

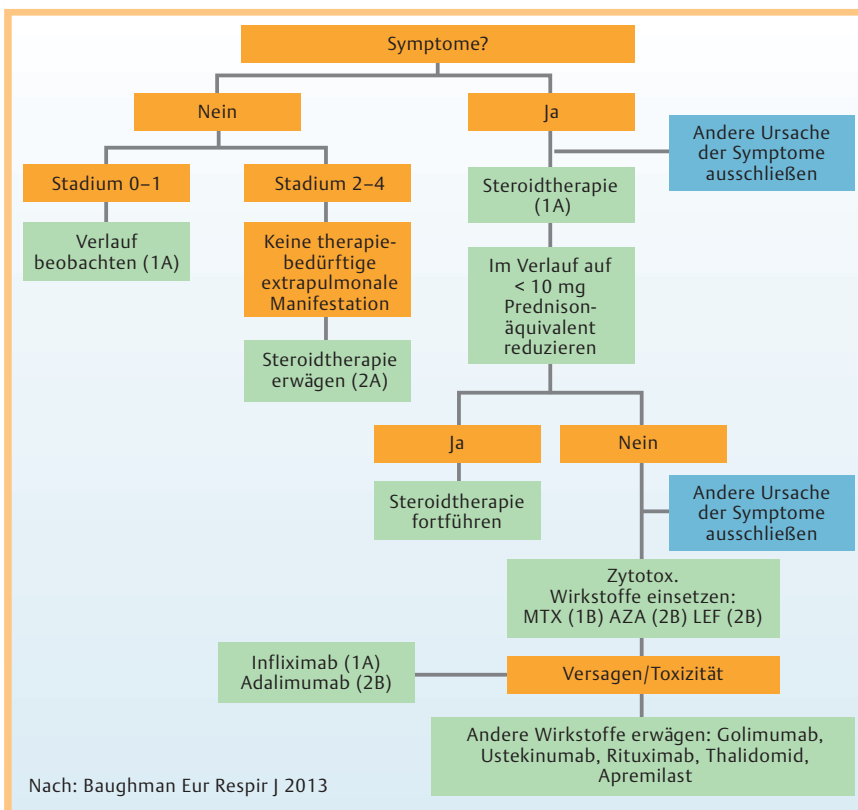


Abb. 2 Algorithmus zur Therapieentscheidung bei pulmonaler Sarkoidose nach [104].

Ursodeoxycholsäure

In einer Fallserie mit insgesamt 17 Patienten konnte ein guter Effekt der Therapie mit Ursodeoxycholsäure auf die hepatische Sarkoidose gezeigt werden [85]. Die Leberwerte besserten sich, ebenso die Allgemeinsymptome wie Fatigue und Juckreiz. Diesen Effekt zeigen auch mehrere Fallberichte [86–89].

TNF-alpha-Inhibitoren

Das proinflammatorische Zytokin TNF- α wird vorwiegend von Makrophagen und anderen Antigen-präsentierenden Zellen produziert, um CD4+-T-Zellen zu attrahieren, die ihrerseits durch die Antigenpräsentation aktiviert werden und sich zur IL-2- und Interferon- γ (IFN)-produzierenden Th1-Subgruppe weiterent-

Dieses Dokument wurde zum persönlichen Gebrauch heruntergeladen. Vervielfältigung nur mit Zustimmung des Verlages.

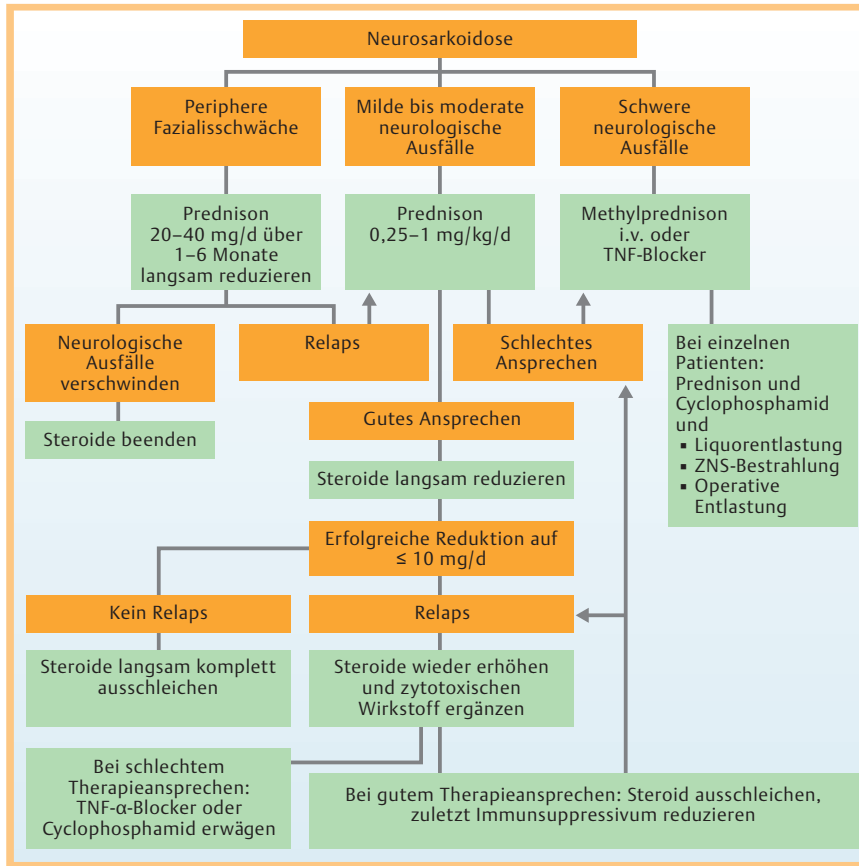


Abb. 3 Algorithmus zur Therapieentscheidung bei Neurosarkoidose nach [105].

wickeln [55]. Eine gegen TNF- α gerichtete Therapie in der Sarkoidose scheint aus theoretischen Aspekten durchaus zielführend. Die besten Daten existieren zu dem chimären TNF- α -Inhibitor Infliximab (IFX), dessen Wirksamkeit bei pulmonaler und extrapulmonaler Sarkoidose in größeren, doppel-blinden, randomisierten, kontrollierten Phase-II-Studien nachgewiesen wurde [90, 91]. Judsen und Kollegen beschreiben hierbei an 138 Patienten die Wirksamkeit der TNF- α -Blockade durch IFX gegenüber Placebo. Die Haut war dabei die zweithäufigste extrapulmonale Manifestation. Einschränkenderweise muss festgestellt werden, dass in dieser Arbeit der histologische Krankheitsnachweis in den extrapulmonalen Organen nicht verpflichtend war und dass ein übergreifendes, studienspezifisches, alle Organsysteme erfassendes Messinstrument zur Verlaufsbeobachtung eingesetzt wurde. Eine differenzierte separate Beobachtung des Ansprechens einzelner Organe gelang den Autoren nicht. Dennoch konnte ein signifikantes Ansprechen nach 24 Wochen Therapie beobachtet werden, was sich nach Absetzen des IFX nach weiteren 24 Wochen am Ende der Nachbeobachtung wieder mit der Placebogruppe nivellierte. Die Autoren konnten keine gesicherten Vorteile einer höheren IFX-Dosierung mit 5 mg/kg KG im Vergleich zu 3 mg/kg KG nachweisen [91].

In einer retrospektiven Analyse über einen mittleren Zeitraum von rund 15 Jahren konnten Russel et al. die Langzeitwirksamkeit von IFX demonstrieren, wobei die mittlere Therapiedauer bei 46 Monaten lag [92]. Auffallend war eine deutlich bessere Wirkung des IFX auf extrapulmonale Läsionen. Kutane Läsionen bildeten sich in allen Patienten vollständig zurück. Positive Effekte auf die Vital- und Diffusionskapazität sowie die pulmonale Bildgebung erreichten erst in einer Subgruppenanalyse knapp das Signifikanzniveau. Darüber hinaus sind die Ergebnisse nur bedingt

auf europäische Verhältnisse übertragbar, da die Studienpopulation hier weitgehend aus Afroamerikanern bestand, bei denen schwerere Verlaufsformen als bei Kaukasiern häufig sind. Des Weiteren existieren Einzelfallberichte über die Wirksamkeit von IFX, wie zum Beispiel auf einen ZNS-Befall nach Cyclophosphamid-Versagen [93].

Zu anderen TNF-Blockern existieren Daten zu Adalimumab (ADA) und Etanercept (ETC). ADA wurde in einer kleinen randomisierten, doppel-blinden Studie gegen Placebo getestet, wobei mit einer wöchentlichen Applikation von 40 mg s.c. eine sehr gute Wirksamkeit auf kutane Manifestationen beobachtet wurde [94]. Relevante Veränderungen in den pulmonalen Funktionstests bzw. der Bildgebung konnten die Autoren nicht verzeichnen. Andere Arbeiten fanden ebenfalls positive Effekte einer Therapie mit ADA [95]. ETC dagegen konnte keine relevante Wirksamkeit in der Therapie der pulmonalen oder extrapulmonalen Sarkoidose nachgewiesen werden [96, 97].

Unter den TNF- α -Inhibitoren sind IFX und ADA nachweislich wirksam in der Sarkoidose-Behandlung. Ihre Stärken scheinen im Bereich der extrapulmonalen Manifestationsformen zu liegen, wobei sich abzeichnet, dass die Therapie kontinuierlich fortgesetzt werden muss, um anhaltende Effekte zu erzielen. Dabei sind häufige allergische Reaktionen und die Notwendigkeit der 4-wöchentlichen intravenösen Gabe des IFX nachteilig gegenüber dem subkutan durch den Patienten selbst applizierbaren ADA. Ein Head-to-head-Vergleich zwischen beiden Substanzen existiert bis dato für die Sarkoidose nicht. Die in Einzelfällen berichtete Exazerbation oder Triggerung einer Sarkoidose durch eine Anti-TNF- α -Therapie gilt es ebenfalls zu bedenken [98, 99].

Tab. 3 Die Tabelle zeigt den Evidenzgrad für die verschiedenen Wirkstoffe in der Therapie der jeweiligen Organmanifestationen der Sarkoidose.

| | Lunge | Leber | Niere | Haut | ZNS | Gelenke | Augen | Herz |
|------------------------|--------------------------|-------|-------|------|------|-------------|-------|------|
| Steroide | I b | III | III | III | | | IV | III |
| Azathioprin | II a | | IV | | | | | |
| MTX | II a | | | II b | II b | | | |
| Leflunomid | II b | | | IV | | | IV | IV |
| CQ/HCO | I b | | | II b | | IV | | |
| MMF | III | | IV | | IV | | IV | |
| TNF- α -Blocker | uneinheitliche Daten | IV | III | I b | III | kein Effekt | III | |
| Pentoxifyllin | kein wesentlicher Effekt | | | IV | | | | |
| Cyclosporin | kein Effekt | | | IV | IV | | | |
| Thalidomid | IV | | | III | IV | | | |
| Cyclophosphamid | | | | | III | | | IV |
| Ursodesoxycholsäure | | III | | | | | | |
| Rituximab | IV | | | | | | III | |

Rituximab

Rituximab ist ein Antikörper gegen CD20, ein Oberflächenantigen, das sich ausschließlich auf Zellen der B-Zellreihe findet. Interessanterweise finden sich einzelne Fallberichte zum Einsatz von Rituximab [100–102]. Diese ausschließlich gegen B-Zellen gerichtete Therapie genießt nach heutigem Kenntnisstand kein pathomechanistisches Korrelat in der Pathogenese der sarkoidalen Granulomentstehung. Sollten B-Zellen oder gar Antikörper hier eine Rolle spielen, wäre dies derzeit nicht bekannt, was dazu führt, dass keiner der zitierten Autoren den Wirkmechanismus erklären kann. Bei kritischer Betrachtung der genannten Fälle geht aus den meisten nicht zwingend hervor, dass Rituximab einen tatsächlichen Beitrag zum Therapieansprechen geleistet hat, da praktisch alle vorgestellten Patienten gleichzeitig mit teils hochdosierten Steroiden und anderen Immunsuppressiva behandelt worden waren. Sollte dennoch eine offensichtliche Wirkung beobachtet werden, muss immer hinterfragt werden, ob die histologisch gesehenen Granulome nicht doch Ausdruck einer ANCA-assoziierten Vaskulitis, die ebenfalls granulomatöse Entzündungen verursacht, sind.

Fazit

Besteht eine Therapieindikation, so sind Kortikosteroide die immunsuppressive Therapie der ersten Wahl. Bei unzureichender Wirksamkeit oder der Notwendigkeit einer längerfristigen Immunsuppression werden verschiedene Wirkstoffe eingesetzt, um Kortikosteroide einzusparen, deren Auswahl sich ganz wesentlich nach der Organmanifestation richtet. Für einige Organmanifestationen wurden inzwischen Vorschläge zum therapeutischen Vorgehen bei entsprechender Organbeteiligung gemacht. So wurde in einem Review von Hilderson et al. [103] ein Vorschlag zur Therapie der renalen Sarkoidose gemacht, die in **Abb. 1** dargestellt ist. Zur Therapie der pulmonalen Sarkoidose wurde von Baughman et al. [104] ein entsprechender Algorithmus einschließlich evidenzbasierter Empfehlungsgrade veröffentlicht, der in **Abb. 2** dargestellt ist. Nozaki et al. [105] haben ebenfalls einen Therapiealgorithmus für die Neurosarkoidose zusammengestellt (**Abb. 3**).

Über weite Strecken ist die immunsuppressive Therapie der Sarkoidose aber nur durch eine geringe Evidenz gesichert und die verschiedenen immunsuppressiven Therapieschemata bzw. Wirkstoffe sind allenfalls durch retrospektive Analysen von Fall-

Tab. 4 Evidenzgrade, die der Einteilung in **Tab. 3** zugrunde liegen.

- **Klasse I a:** Es liegen Meta-Analysen von **mehreren randomisierten, kontrollierten Studien** vor.
- **Klasse I b:** Es liegt mindestens **eine randomisierte, kontrollierte Studie** vor.
- **Klasse II a:** Es liegt mindestens eine gut angelegte, jedoch **nicht randomisierte und kontrollierte Studie** vor.
- **Klasse II b:** Es liegt mindestens eine gut angelegte **quasi-experimentelle Studie** vor.
- **Klasse III:** Es liegen gut angelegte, nicht-experimentelle deskriptive Studien vor.
 - Vergleichsstudien
 - Korrelationsstudien
 - Fall-Kontroll-Studien
- **Klasse IV:** Es liegen Case-Reports oder Berichte von Experten-Ausschüssen oder Expertenmeinungen bzw. klinische Erfahrung anerkannter Autoritäten vor.

serien, in einigen Situationen sogar nur durch Einzelfallberichte abgesichert. Eine Übersicht über die Evidenz der verschiedenen Wirkstoffe bei den unterschiedlichen Organmanifestationen ist in **Tab. 3** zusammengetragen, die zugrunde liegende Einteilung der Evidenzgrade ist in **Tab. 4** zusammengestellt. Insgesamt wären dringend gute prospektive Studien zu den verschiedenen Wirkstoffen erforderlich, um eine so häufige Erkrankung wie die Sarkoidose mit ausreichender Evidenz behandeln zu können.

Interessenkonflikt

Die Autoren geben an, dass kein Interessenkonflikt besteht.

Abstract

Immunosuppressive Treatment of Sarcoidosis

Sarcoidosis is a granulomatous disease potentially affecting every organ system of the body. Treatment is only warranted in cases with certain organ manifestations or in cases with progressive disease. Immunosuppressants are the main players in therapy whereas glucocorticoids are the first line therapy independent from the affected site. Besides steroids virtually all available immunsuppressive agents are discussed in literature such as methotrexate, leflunomide, azathioprine, cyclosporine, cyclophosphamide, mycophenolat mofetil, thalidomide, hydroxy-

chloroquine, pentoxiphylline, ursodeoxycholic acid as well as TNF-alpha inhibitors and rituximab. The main indication for the use of immunosuppressants is their steroid-sparing effect, but also cases of refractory or life threatening courses of disease. The choice of drugs is guided by the type of organ manifestation. The current evidence of most treatment options is based on retrospective case series and single case reports. Only few treatment recommendations are derived from prospective studies most of which having included only small numbers of patients. Evidence levels I and II currently are almost exclusively available for pulmonary and cutaneous sarcoidosis.

Literatur

- Deutsche Gesellschaft für Pneumologie. Empfehlungen zur Diagnostik und Therapie der Sarkoidose. *Pneumologie* 1998; 52: 26–30
- ATS/ERS/WASOG Committee. Statement on Sarcoidosis. *Am J Respir Crit Care Med* 1999; 160: 736–755
- Hunninghake GW, Costabel U, Ando M et al. ATS/ERS/WASOG statement on sarcoidosis. American Thoracic Society/European Respiratory Society/World Association of Sarcoidosis and other Granulomatous Disorders. *Sarcoidosis Vasc Diffuse Lung Dis* 1999; 16: 149–173
- James DG, Carstairs LS. Treatment of sarcoidosis. Report of a controlled therapeutic trial. *Lancet* 1967; 2: 526–528
- Israel HL, Fouts DW, Beggs RA. A controlled trial of prednisone treatment of sarcoidosis. *American Review of Respiratory Disease* 1973; 107: 609–614
- Roth I, Ehrke I, Eule H et al. Erster Bericht über eine kontrollierte klinische Untersuchung zur Prednisolon-Behandlung der thorakalen Sarkoidose. *Z Erkr Atmungsorgane* 1975; 142: 49–58
- Eule H, Roth I, Ehrke I et al. Corticosteroid therapy of intrathoracic sarcoidosis stages I and II – results of a controlled clinical trial. *Z Erkr Atmungsorgane* 1977; 149: 142–147
- Eule H, Roth I, Weinecke A et al. Prognosis and indications of corticosteroid treatment of intrathoracic sarcoidosis – conclusions from a prospective study. *Z Erkr Atmungsorgane* 1985; 164: 43–59
- Selroos O, Sellergren TL. Corticosteroid therapy of pulmonary sarcoidosis. A prospective evaluation of alternate day and daily dosage in stage 2 disease. *Scandinavian Journal of Respiratory Diseases* 1979; 60: 215–221
- Zaki MH, Lyons HA, Leilop L et al. Corticosteroid therapy in sarcoidosis. A 5 year controlled follow-up study. *New York State Journal of Medicine* 1987; 87: 496–499
- Erkkila S, Froseth B, Hellstrom PE et al. Inhaled budesonide influences cellular and biochemical abnormalities in pulmonary sarcoidosis. *Sarcoidosis* 1988; 5: 106–110
- Milman N, Graudal N, Grode G et al. No effect of high-dose inhaled steroids in pulmonary sarcoidosis: a double-blind, placebo-controlled study. *Journal of Internal Medicine* 1994; 236: 285–290
- Alberts C, Van der Mark TW, Jensen HM. Inhaled budesonide in pulmonary sarcoidosis: a double-blind, placebo-controlled study. *European Respiratory Journal* 1995; 5: 682–688
- Pietinalho A, Tukiainen P, Hahtela T et al. Oral prednisolone followed by inhaled budesonide in newly diagnosed pulmonary sarcoidosis. A double-blind, placebo-controlled multicenter study. *Chest* 1999; 116: 424–431
- Baughman RP, Ianuzzi MC, Lower EE et al. Use of fluticasone in acute symptomatic pulmonary sarcoidosis. *Sarcoidosis vasculitis and diffuse lung diseases* 2002; 19: 198–204
- McGrath DS, Wells AU, Desai SR et al. Efficacy, safety and tolerability of 3M HFA-134A beclomethasone dipropionate in pulmonary sarcoidosis. *Am J Respir Crit Care Med* 2002; 165 (Suppl. 08): A495
- du Bois RM, Greenhalgh PM, Southcott AM et al. Randomized trial of inhaled fluticasone propionate in chronic stable pulmonary sarcoidosis: a pilot study. *European Respiratory Journal* 2003; 13: 1345–1350
- Ludwig-Sengpiel A, Jaksztat E, Welker L et al. Effect of beclomethasone dipropionate (BDP) as extrafine aerosol on bronchoalveolar lavage (BAL) lymphocytes in chronic sarcoidosis. *Sarcoidosis, Vasc Diffuse Lung Dis* 2005; 22: 214–221
- Paramothayan NS, Lasserson TJ, Jones PW. Corticosteroids for pulmonary sarcoidosis. *Cochrane Database Syst Rev* 2005: CD001114
- Yazaki Y, Isobe M, Hiroe M et al.; Central Japan Heart Study Group. Prognostic determinants of long-term survival in Japanese patients with cardiac sarcoidosis treated with prednisone. *Am J Cardiol* 2001; 88: 1006–1010
- Kato Y, Morimoto S, Uemura A et al. Efficacy of corticosteroids in sarcoidosis presenting with atrioventricular block. *Sarcoidosis Vasc Diffuse Lung Dis* 2003; 20: 133–137
- Chiu CZ, Nakatani S, Zhang G et al. Prevention of left ventricular remodeling by long-term corticosteroid therapy in patients with cardiac sarcoidosis. *Am J Cardiol* 2005; 95: 143–146
- Banba K, Kusano KF, Nakamura K et al. Relationship between arrhythmogenesis and disease activity in cardiac sarcoidosis. *Heart Rhythm* 2007; 4: 1292–1299
- Yodogawa K, Seino Y, Shiomura R et al. Recovery of atrioventricular block following steroid therapy in patients with cardiac sarcoidosis. *J Cardiol* 2013; 62: 320–325
- Sadek MM, Yung D, Birnie DH et al. Corticosteroid therapy for cardiac sarcoidosis: a systematic review. *Can J Cardiol* 2013; 29: 1034–1041
- Penchas S, Ligumski M, Eliakim M. Idiopathic granulomatous hepatitis with a prolonged course: effect of corticosteroid therapy. *Digestion* 1978; 17: 46–55
- Ketari Jamoussi S, Mâamouri N, Ben Dhaou B et al. Liver involvement in sarcoidosis: study of seven cases. *Rev Med Interne* 2010; 31: 12–16
- Elloumi H, Marzouk S, Tahri N et al. Sarcoidosis and liver involvement: a case series of 25 patients. *Rev Med Interne* 2012; 33: 607–614
- Rajakariar R, Sharples EJ, Raftery MJ et al. Sarcoid tubulo-interstitial nephritis: long-term outcome and response to corticosteroid therapy. *Kidney Int* 2006; 70: 165–169
- Mahévas M, Lescure FX, Boffa JJ et al. Renal sarcoidosis: clinical, laboratory, and histologic presentation and outcome in 47 patients. *Medicine* 2009; 88: 98–106
- Baughman RP, Winget DB, Lower EE. Methotrexate is steroid sparing in acute sarcoidosis: results of a double blind, randomized trial. *Sarcoidosis Vasc Diffuse Lung Dis* 2000; 17: 60–66
- Lower EE, Baughman RP. Prolonged use of methotrexate for sarcoidosis. *Arch Intern Med* 1995; 155: 846–851
- Soriano FG, Caramelli P, Nitrini R et al. Neurosarcoidosis: therapeutic success with methotrexate. *Postgrad Med J* 1990; 66: 142–143
- Webster GF, Razi LK, Sanchez M et al. Weekly low-dose methotrexate therapy for cutaneous sarcoidosis. *J Am Acad Dermatol* 1991; 24: 451–454
- Dev S, McCallum RM, Jaffe GJ. Methotrexate treatment for sarcoid-associated panuveitis. *Ophthalmology* 1999; 106: 111–118
- Vucinic VM. What is the future of methotrexate in sarcoidosis? A study and review. *Curr Opin Pulm Med* 2002; 8: 470–476
- Maust HA, Foroozan R, Sergott RC et al. Use of methotrexate in sarcoid-associated optic neuropathy. *Ophthalmology* 2003; 110: 559–563
- Isshiki T, Yamaguchi T, Yamada Y et al. Usefulness of low-dose methotrexate monotherapy for treating sarcoidosis. *Intern Med* 2013; 52: 2727–2732
- Creemers JP, Drent M, Bast A et al. Multinational evidence-based World Association of Sarcoidosis and Other Granulomatous Disorders recommendations for the use of methotrexate in sarcoidosis: integrating systematic literature research and expert opinion of sarcoidologists worldwide. *Curr Opin Pulm Med* 2013; 19: 545–561
- Müller-Quernheim J, Kienast K, Held M et al. Treatment of chronic sarcoidosis with an azathioprine/prednisolone regimen. *Eur Respir J* 1999; 14: 1117–1122
- Vorselaars AD, Wuyts WA, Vorselaars VM et al. Methotrexate vs azathioprine in second-line therapy of sarcoidosis. *Chest* 2013; 144: 805–812
- Karim MY, Alba P, Cuadrado MJ et al. Mycophenolate mofetil for systemic lupus erythematosus refractory to other immunosuppressive agents. *Rheumatology* 2002; 41: 876–882
- Pisoni CN, Sanchez FJ, Karim Y et al. Mycophenolate mofetil in systemic lupus erythematosus: efficacy and tolerability in 86 patients. *J Rheumatol* 2005; 32: 1047–1052
- Sahin GM, Sahin S, Kiziltas S et al. Mycophenolate mofetil versus azathioprine in the maintenance therapy of lupus nephritis. *Ren Fail* 2008; 30: 865–869
- Henderson LK, Masson P, Craig JC et al. Induction and maintenance treatment of proliferative lupus nephritis: a meta-analysis of randomized controlled trials. *Am J Kidney Dis* 2013; 61: 74–87

- 46 Brill AK, Ott SR, Geiser T. Effect and safety of mycophenolate mofetil in chronic pulmonary sarcoidosis: a retrospective study. *Respiration* 2013; 86: 376–383
- 47 Ikeda A, Nagai S, Kitaichi M et al. Sarcoidosis with granulomatous interstitial nephritis: report of three cases. *Intern Med* 2001; 40: 241–245
- 48 Kim SJ, Hee Sung S. A case of idiopathic granulomatous interstitial nephritis with an unusually large granuloma. *Ren Fail* 2010; 32: 139–142
- 49 Leeaphorn N, Stokes MB, Ungprasert P et al. Idiopathic Granulomatous Interstitial Nephritis Responsive to Mycophenolate Mofetil Therapy. *Am J Kidney Dis* 2013 [Epub ahead of print]
- 50 Zaidi AA, Devita MV, Michelis MF et al. Mycophenolate mofetil as a steroid-sparing agent in sarcoid-associated renal disease. *Clin Nephrol* 2013, Sep 30 [Epub ahead of print]
- 51 Androdias G, Maillot D, Marignier R et al. Mycophenolate mofetil may be effective in CNS sarcoidosis but not in sarcoid myopathy. *Neurology* 2011; 76: 1168–1172
- 52 Moravan M, Segal BM. Treatment of CNS sarcoidosis with infliximab and mycophenolate mofetil. *Neurology* 2009; 72: 337–340
- 53 Chaussebot A, Bourg V, Chanalet S et al. Neurosarcoidosis treated with mycophenolate mofetil: two cases. *Rev Neurol* 2007; 163: 471–475
- 54 Bhat P, Cervantes-Castañeda RA, Doctor PP et al. Mycophenolate mofetil therapy for sarcoidosis-associated uveitis. *Ocul Immunol Inflamm* 2009; 17: 185–190
- 55 Iannuzzi MC, Rybicki BA, Teirstein AS. Medical progress: Sarcoidosis. *N Engl J Med* 2007; 357: 2153–2165
- 56 Wyser C, Emmerentia M, van Schalkwyk B et al. Treatment of Progressive Pulmonary Sarcoidosis with Cyclosporin A. A Randomized Controlled Trial. *Am J Respir Crit Care Med* 1997; 156: 1371–1376
- 57 Martinet Y, Pinkston P, Saltini C et al. Evaluation of the in vitro and in vivo effects of cyclosporine on the T-lymphocyte alveolitis of active pulmonary sarcoidosis. *Am Rev Respir Dis* 1988; 138: 1242–1248
- 58 Losada A, García-Doval I, de la Torre C et al. Subcutaneous sarcoidosis worsened by cyclosporin treatment for pyoderma gangrenosum. *Br J Dermatol* 1998; 138: 1103–1104
- 59 Zuber M, Defer G, Cesaro P et al. Efficacy of cyclophosphamide in sarcoid radiculomyelitis. *J Neurol Neurosurg Psychiatry* 1992; 55: 166–167
- 60 Arai M, Sugiura A. Chronic relapsing demyelinating polyneuropathy associated with sarcoidosis: successful treatment with intravenous pulse cyclophosphamide. *Intern Med* 2001; 40: 1261–1262
- 61 Doty JD, Mazur JE, Judson MA. Treatment of corticosteroid resistant neurosarcoidosis with a shortcourse cyclophosphamide regimen. *Chest* 2003; 124: 2023–2026
- 62 Demeter SL. Myocardial sarcoidosis unresponsive to steroids. Treatment with cyclophosphamide. *Chest* 1988 Jul; 94: 202–203
- 63 Ye Q, Chen B, Tong Z et al. Thalidomide reduces IL-18, IL-8 and TNF-alpha release from alveolar macrophages in interstitial lung disease. *Eur Respir J* 2006; 28: 824–831
- 64 Oliver SJ, Kikuchi T, Krueger JG et al. Thalidomide induces granuloma differentiation in sarcoid skin lesions associated with disease improvement. *Clin Immunol* 2002; 102: 225–236
- 65 Sheskin J. Thalidomide in the treatment of lepra reaction. *Clin Pharmacol Ther* 1965; 6: 303–306
- 66 Tramontana JM, Utaipat U, Molloy A et al. Thalidomide treatment reduces tumor necrosis factor alpha production and enhances weight gain in patients with pulmonary tuberculosis. *Mol Med* 1995; 1: 384–397
- 67 Moreira AL, Tsenova-Berkova L, Wang J et al. Effect of cytokine modulation by thalidomide on the granulomatous response in murine tuberculosis. *Tuber Lung Dis* 1997; 78: 47–55
- 68 Estines O, Revuz J, Wolkstein P et al. Sarcoidosis: thalidomide treatment in ten patients. *Ann Dermatol Venereol* 2001; 128: 611–613
- 69 Baughman RP, Judson MA, Teirstein AS et al. Thalidomide for chronic sarcoidosis. *Chest* 2002; 122: 227–232
- 70 Nguyen YT, Dupuy A, Cordoliani F et al. Treatment of cutaneous sarcoidosis with thalidomide. *J Am Acad Dermatol* 2004; 50: 235–241
- 71 Fazzi P, Manni E, Cristofani R et al. Thalidomide for improving cutaneous and pulmonary sarcoidosis in patients resistant or with contraindications to corticosteroids. *Biomed Pharmacother* 2012; 66: 300–307
- 72 Ahn SW, Kim KT, Youn YC et al. Isolated spinal cord neurosarcoidosis diagnosed by cord biopsy and thalidomide trial. *J Korean Med Sci* 2011; 26: 154–157
- 73 Hoyle JC, Newton HB, Katz S. Prognosis of refractory neurosarcoidosis altered by thalidomide: a case report. *J Med Case Rep* 2008; 2: 27
- 74 Hammond ER, Kaplin AI, Kerr DA. Thalidomide for acute treatment of neurosarcoidosis. *Spinal Cord* 2007; 45: 802–803
- 75 Sahoo DH et al. Effectiveness and safety of leflunomide for pulmonary and extrapulmonary sarcoidosis. *Eur Respir J* 2011; 38: 1145–1150
- 76 Baughman RP et al. Leflunomide for chronic sarcoidosis. *Sarcoidosis Vasc Diffuse Lung Dis* 2004; 21: 43–48
- 77 Baltzan M, Mehta S, Kirkham TH et al. Randomized trial of prolonged chloroquine therapy in advanced pulmonary sarcoidosis. *Am J Respir Crit Care Med* 1999; 160: 192–197
- 78 Morse SI, Cohn ZA, Hirsch JG et al. The treatment of sarcoidosis with chloroquine. *Am J Med* 1961; 30: 779–784
- 79 Siltzbach LE, Teirstein AS. Chloroquine therapy in 43 patients with intrathoracic and cutaneous sarcoidosis. *Acta Med Scand (Suppl)* 1964; 425: 302–308
- 80 British Tuberculosis Association. Chloroquine in the treatment of sarcoidosis: a report from the research committee of the British Tuberculosis Association. *Tubercle* 1967; 48: 257–272
- 81 Jones E, Callen JP. Hydroxychloroquine is effective therapy for control of cutaneous sarcoid granulomas. *J Am Acad Dermatol* 1990; 23: 487–489
- 82 Meyersburg D, Schön MP, Bertsch HP et al. Uncommon cutaneous ulcerative and systemic sarcoidosis. Successful treatment with hydroxychloroquine and compression therapy. *Hautarzt* 2011; 62: 691–695
- 83 Park MK, Fontana JR, Babaali H et al. Steroid-Sparing effects of pentoxifylline in pulmonary sarcoidosis. *Sarcoidosis Vasc Diffuse Lung Dis* 2009; 26: 121–131
- 84 Zabel P, Entzian P, Dalhoff K et al. Pentoxifylline in treatment of sarcoidosis. *Am J Respir Crit Care Med* 1997; 155: 1665–1669
- 85 Bakker GJ, Haan YC, Maillette de Buy Wenniger LJ et al. Sarcoidosis of the liver: to treat or not to treat? *Neth J Med* 2012; 70: 349–356
- 86 Saito A, Takano M, Kaise S et al. Usefulness of ursodeoxycholic acid in a case of hepatic sarcoidosis. *Nihon Shokakibyō Gakkai Zasshi* 2010; 107: 632–638
- 87 Becheur H, Dall'osto H, Chatellier G et al. Effect of ursodeoxycholic acid on chronic intrahepatic cholestasis due to sarcoidosis. *Dig Dis Sci* 1997; 42: 789–791
- 88 Baratta L, Cascino A, Delfino M et al. Ursodeoxycholic acid treatment in abdominal sarcoidosis. *Dig Dis Sci* 2000; 45: 1559–1562
- 89 Alenezi B, Lamoureux E, Alpert L et al. Effect of ursodeoxycholic acid on granulomatous liver disease due to sarcoidosis. *Dig Dis Sci* 2005; 50: 196–200
- 90 Rossman MD, Newman LS, Baughman RP et al. A double-blinded, randomized, placebo-controlled trial of infliximab in subjects with active pulmonary sarcoidosis. *Sarcoidosis Vasc Diffuse Lung Dis* 2006; 23: 201–208
- 91 Judson MA, Baughman RP, Costabel U et al. Efficacy of infliximab in extrapulmonary sarcoidosis: results from a randomised trial. *Eur Respir J* 2008; 31: 1189–1196
- 92 Russell E et al. Long term follow-up of infliximab efficacy in pulmonary and extra-pulmonary sarcoidosis refractory to conventional therapy. *Semin Arthritis Rheum* 2013; 43: 119–124
- 93 Sodhi M, Pearson K, White ES et al. Infliximab therapy rescues cyclophosphamide failure in severe central nervous system sarcoidosis. *Respir Med* 2009; 103: 268–273
- 94 Pariser RJ, Paul J, Hirano S et al. A double-blind, randomized, placebo-controlled trial of adalimumab in the treatment of cutaneous sarcoidosis. *J Am Acad Dermatol* 2013; 68: 765–773
- 95 Erckens RJ, Mostard RL, Wijnen PA et al. Adalimumab successful in sarcoidosis patients with refractory chronic non-infectious uveitis. *Graefes Arch Clin Exp Ophthalmol* 2012; 250: 713–720
- 96 Utz JP, Limper AH, Kalra S et al. Etanercept for the treatment of stage II and III progressive pulmonary sarcoidosis. *Chest* 2003; 124: 177–185
- 97 Baughman RP, Lower EE, Bradley DA et al. Etanercept for refractory ocular sarcoidosis: results of a double-blind randomized trial. *Chest* 2005; 128: 1062–1047
- 98 Vigne C, Tebib JG, Pacheco Y et al. Sarcoidosis: an underestimated and potentially severe side effect of anti-TNF-alpha therapy. *Joint Bone Spine* 2013; 80: 104–107
- 99 Santos G, Sousa LE, João AM. Exacerbation of recalcitrant cutaneous sarcoidosis with adalimumab – a paradoxical effect? A case report. *An Bras Dermatol* 2013; 88: 26–28

- 100 *Bomprezzi R, Pati S, Chansakul C* et al. A case of neurosarcoidosis successfully treated with rituximab. *Neurology* 2010; 75: 568–570
- 101 *Lower EE, Baughman RP, Kaufman AH*. Rituximab for refractory granulomatous eye disease. *Clin Ophthalmol* 2012; 6: 1613–1618
- 102 *Belkhou A, Younsi R, El Bouchti I* et al. Rituximab as a treatment alternative in sarcoidosis. *Joint Bone Spine* 2008; 75: 511–512
- 103 *Hilderson I, Van Laecke S, Wauters A* et al. Treatment of renal sarcoidosis: is there a guideline? Overview of the different treatment options. *Nephrol Dial Transplant* 2013, Nov 13 [Epub ahead of print]
- 104 *Baughman RP, Nunes H, Sweiss NJ* et al. Established and experimental medical therapy of pulmonary sarcoidosis. *Eur Respir J* 2013; 41: 1424–1438
- 105 *Nozaki K, Judson MA*. Neurosarcoidosis. *Curr Treat Options Neurol* 2013; 15: 492–504