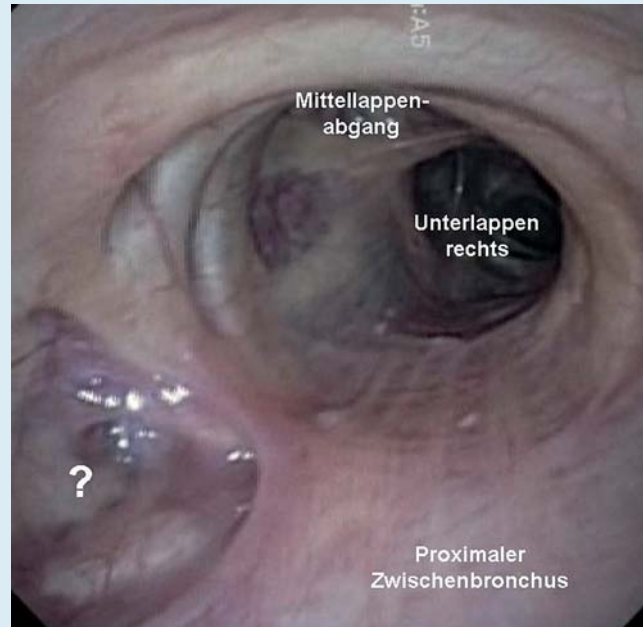
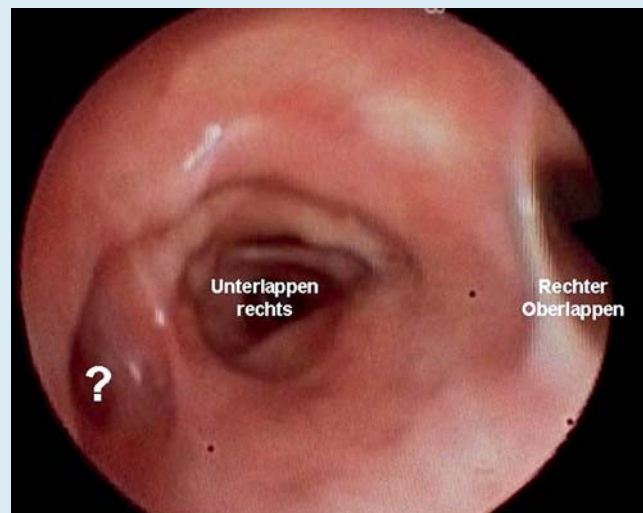


Testen Sie Ihr Fachwissen

Test Your Knowledge



Bronchoskopiebefund 1



Bronchoskopiebefund 2

Bibliografie

DOI <http://dx.doi.org/10.1055/s-0034-1365286>
 Pneumologie 2014; 68: 305–306
 © Georg Thieme Verlag KG
 Stuttgart · New York
 ISSN 0934-8387

Korrespondenzadresse

PD Dr. Arschang Valipour
 I. Interne Lungenabteilung mit
 Intensivstation
 Ludwig-Boltzmann-Institut für
 COPD und Pneumologische
 Epidemiologie
 Otto-Wagner-Spital
 Sanatoriumstr. 2, 1140 Wien
 Österreich
 arschang.valipour@wienkav.at

Fallbeschreibung

Es finden sich endoskopische Aufnahmen von 2 unterschiedlichen Patienten mit ähnlichem Lokalbefund. Das Bronchoskop zeigt jeweils den Blick vom rechten Hauptbronchus aus in den proximalen Zwischenbronchus. Links im Bild (medial) findet sich eine grubenförmige Vertiefung. Es handelt sich in beiden Fällen um einen Zufallsbefund.

Wobei handelt es sich bei der Anomalie im Bronchialsystem?

- ▼
- ▶ Perikardzyste
- ▶ Bronchogene Zyste
- ▶ Tracheobronchomegalie
- ▶ Bronchus cardiacus accessorius

Die Auflösung finden Sie auf der nächsten Seite.

Auflösung



Die richtige Antwort lautet:

Bronchus cardiacus accessorius

Erläuterung:

Beim Bronchus cardiacus accessorius handelt es sich um eine seltene, meist sackförmige Ausstülpung der medialen Wand des distalen Hauptbronchus oder Zwischenbronchus rechts. In der Literatur finden sich bereits Beschreibungen, die bis in das Jahr 1939 zurückreichen. Ursächlich wird eine intrauterine Entwicklungsstörung des Bronchialsystems (Rudimente des Lobulus cardiacus bei Säugetieren) in der 4.–6. Schwanger-

schaftswoche angenommen. In einer Untersuchung von Barzo et al. (Diagn Ther Endoscop 1999) konnte diese Anomalie bei 25 von 30 000 Patienten, die eine Bronchoskopie hatten, beobachtet werden. In den seltensten Fällen ist die Anomalie mit spezifischen Symptomen verbunden, in einzelnen Fällen wurden im Zusammenhang mit dem Bronchus cardiacus Hämoptysen, Infekte (früher auch häufig von tuberkulöser Lymphadenitis betroffen) oder Karzinomerkrankungen beschrieben. Gelegentlich finden sich auch andere tracheobronchiale oder kardiopulmonale Anomalien. Die Diagnostik erfolgt meist als Zufallsbefund im Rahmen einer Bronchoskopie oder im Rahmen einer Thorax-CT.