

# Schwierige Situationen bei der transurethralen Katheterisierung

In schwierigen Situationen, u.a. bei Via falsa oder Strikturen, kann es erforderlich werden, einen transurethralen Harnröhrenkatheter über einen Führungsdraht zu legen. Ein geeigneter zentral offener Katheter ist jedoch nicht immer zur Hand. Soll die Harnröhre dennoch über einen transurethralen Katheter geschient werden, so bietet die hier beschriebene Technik eine einfache Möglichkeit, einen beliebigen Katheter zu einem zentral offenen Katheter umzufunktionieren. Eine Alternative wären handelsübliche Katheterbohrer, die aber nicht immer verfügbar sind.

Zunächst wird zystoskopisch oder urethroskopisch der Führungsdraht in die Blase vorgelegt. Dann wird der Katheter, bspw. auf dem Röntgentisch, vorbereitet (Abb. 1a–f): Der Operateur perforiert die Katheterspitze mit einer 14G-Venenkanüle (orange) über ein seitliches Katheterauge, sodass die Spitze der Viggo die Katheterspitze zentral perforiert (gegen die Flussrichtung des Katheters von innen nach außen). Nach Entfernen der Nadel wird das steife Ende des Führungsdrahts retrograd durch die Venenverweilkanüle geführt (in Flussrichtung des Katheters von außen nach innen). Nach Entfernung der Kanüle kann der Draht mit dem steifen Ende weiter retrograd durch das gesamte Katheterlumen geführt werden, wodurch der Katheter komplett auf den Führungsdraht aufgefädelt wird. Beim Vorschieben des Katheters nach reichlicher Gleitmittelapplikation kann dieser jetzt über den Führungsdraht als Leitschiene bis in die Harnblase gleiten.

Dr. Tamas Hidas & PD Dr. Burkard Ubrig,  
Bochum

Korrespondenz:  
PD Dr. Burkard Ubrig  
Klinik für Urologie  
Augusta-Krankenanstalt Bochum  
Bergstr. 26  
44791 Bochum  
Tel. 0234 517 2650  
Fax 0234 517 2653  
E-Mail: b.ubrig@augusta-bochum.de

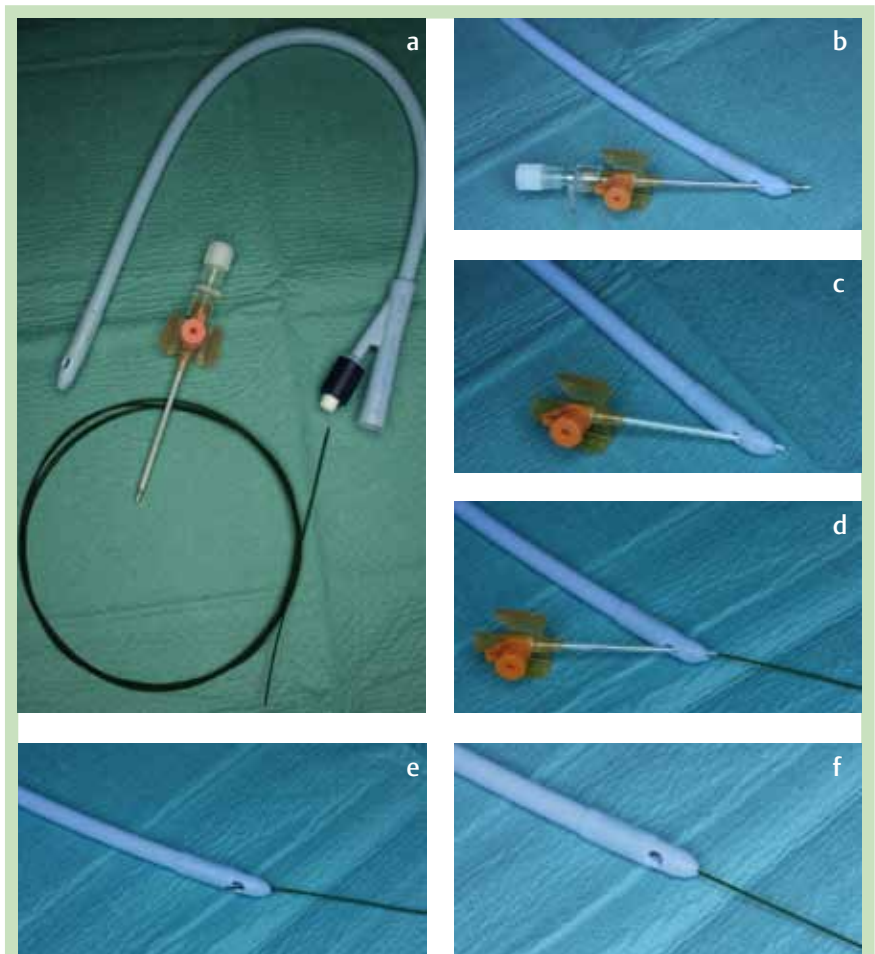


Abb. 1a–f Umwandlung eines beliebigen Katheters in einen zentral offenen Katheter.