Testen Sie Ihr Fachwissen

Test Your Knowledge

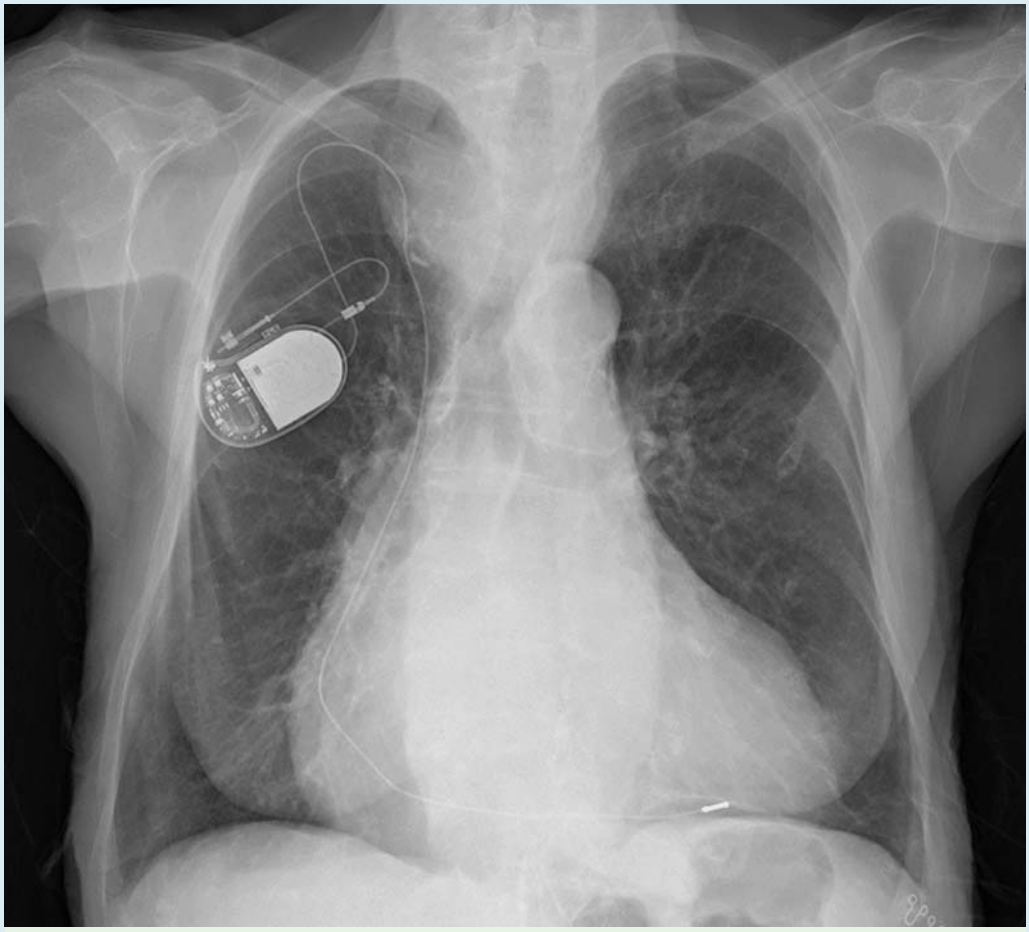

Abb. 1 Thoraxröntgen: Zufallsbefund einer Raumforderung im oberen Mediastinum. (Bild zur Verfügung gestellt vom Institut für Röntgendiagnostik des Otto-Wagner-Spitals, Wien.)

Fallbeschreibung

▼

Weibliche Patientin, 90 Jahre alt. Jetzige Erkrankung: Aufnahme mit klinischen Anzeichen einer kardialen Dekompensation. Frühere Krankheiten: Diabetes mellitus, Koronare Herzerkrankung, paroxysmales VHFli, St.p.Pacemakerimplantation, keine Allergien bekannt, Nichtraucherin. Körpergröße: 155 cm, Gewicht: 39 kg, unauffälliger Status. Laborbefunde im Wesentlichen unauffällig.

Wie lautet Ihre radiologische Verdachtsdiagnose?

▼

1. B-Zell Lymphom
2. Zenker Divertikel
3. Bronchogene Zyste
4. Kleinzelliges Bronchialkarzinom
5. Scimitar Syndrom

Die Auflösung finden Sie auf der nächsten Seite.

Bibliografie
DOI http://dx.doi.org/10.1055/s-0033-1344902
Pneumologie 2014; 68: 169–170
© Georg Thieme Verlag KG Stuttgart · New York
ISSN 0934-8387

Korrespondenzadresse
PD Dr. Arschang Valipour
I. Interne Lungenabteilung mit Intensivstation
Ludwig-Boltzmann-Institut für COPD und Pneumologische Epidemiologie
Otto-Wagner-Spital
Sanatoriumstr. 2, 1140 Wien
Österreich
arschang.valipour@wienkav.at

Dieses Dokument wurde zum persönlichen Gebrauch heruntergeladen. Vervielfältigung nur mit Zustimmung des Verlages.

Abb. 2 Die Diagnose Zenker-Divertikel erfolgt i. d. R. über eine Gastroskopie oder eine Breischluck-Röntgenuntersuchung. In seltenen Fällen wird die Diagnose auch mittels Kontrastmittelschluck in der Thorax-CT gestellt.
(Bild zur Verfügung gestellt vom Institut für Röntgendiagnostik des Otto-Wagner-Spitals, Wien.)

Auflösung

▼

Diagnose: Zenker Divertikel.

Erläuterung: Zenker-Divertikel als häufigste Form des Ösophagusdivertikels haben meist spezielle Ursachen. Hinter einem Zenker-Divertikel verbirgt sich eine Funktionsstörung des oberen Schließmuskels der Speiseröhre. Man nimmt an, dass sich der obere Schließmuskel beim Schluckvorgang vorzeitig schließt. Das löst dann bei größeren Nahrungsbissen einen Druckstau im Hypopharynx aus. Gleichzeitig besteht an der Rückseite der Speiseröhre beim Übergang von der Rachenmuskulatur zur Speiseröhrenmuskulatur eine Schwachstelle, da hier ein muskelschwaches Dreieck besteht (Kilian-Muskellücke). Baut sich hier beim Schlucken ein hoher Druck auf, wird die Schleimhaut durch diese Muskellücke gepresst und nach außen gestülpt. Im Laufe der Erkrankung wächst das Speiseröhrendivertikel, drückt die Speiseröhre nach vorn und verdrängt die umliegenden Gewebe.

Das Zenker'sche Divertikel wird in 4 Schweregrade eingeteilt. Beim 1. Stadium kommt es zu einer dornenförmigen Nischenbildung von 2–3 mm Länge. Diese Nische ist jedoch nicht immer sichtbar. Im 2. Stadium erreicht das Divertikel eine Größe von 7–8 cm, im 3. Stadium sogar von mehr als 10 cm. Im 4. Stadium wird die Speiseröhre von der Aussackung komprimiert, wodurch es zu Behinderungen kommt.

Symptomatisch führt das Zenker-Divertikel häufig zu Schluckbeschwerden, einem Kloß im Hals und/oder zu einem Fremdkörpergefühl. Aus pneumologischer Sicht ist auf die Gefahr einer Aspiration hinzuweisen. Ein symptomatisches Zenker-Divertikel sollte in der Regel einer Operation zugeführt werden.

Dieses Dokument wurde zum persönlichen Gebrauch heruntergeladen. Vervielfältigung nur mit Zustimmung des Verlages.