

Aktualisierte S3-Leitlinie zur Diagnostik und Therapie des kolorektalen Karzinoms: Bedeutung für die Radiologische Diagnostik und Intervention

S3 Guideline – Diagnosis and Treatment of Colorectal Carcinoma: Relevance for Radiologic Imaging and Interventions

Autoren

T. J. Vogl¹, W. Schmiegeler², C. Pox², P. L. Pereira³, H. J. Brambs⁴, P. Lux⁵, S. Fischer¹

Institute

¹ Institut für Diagnostische und Interventionelle Radiologie, Universitätsklinikum Frankfurt

² Medizinische Universitätsklinik, Ruhr-Universität Bochum

³ Klinik für Radiologie, Minimal-invasive Therapien und Nuklearmedizin, SLK Kliniken, Heilbronn

⁴ Klinik für Diagnostische und Interventionelle Radiologie, Universitätsklinikum Ulm

⁵ Chirurgische Klinik, Universitätsklinikum Erlangen

Key words

- colorectal carcinoma
- S3 guideline
- treatment recommendations
- staging
- follow-up
- interventional therapy
- ablation

Bibliografie

DOI <http://dx.doi.org/10.1055/s-0033-1335818>
 Online-Publikation: 26.6.2013
 Fortschr Röntgenstr 2013; 185: 699–708 © Georg Thieme
 Verlag KG Stuttgart · New York ·
 ISSN 1438-9029

Korrespondenzadresse

Prof. Dr. med. Thomas J. Vogl
 Johann Wolfgang Goethe-
 Universität Frankfurt/Main
 Theodor-Stern-Kai 7
 60596 Frankfurt am Main
 Tel.: ++ 49/69/63 01-72 77
 Fax: ++ 49/69/63 01-72 58
 T.Vogl@em.uni-frankfurt.de

Zusammenfassung

Die neue deutsche S3-Leitlinie „Kolorektales Karzinom“ entstand im Rahmen des Leitlinienprogramms Onkologie der AWMF, der Deutschen Krebsgesellschaft und der Deutschen Krebshilfe unter Federführung der Deutschen Gesellschaft für Verdauungs- und Stoffwechselkrankheiten (DGVS) und ersetzt die bisherige Leitlinie aus dem Jahr 2008.

Die Leitlinie führt mit den enthaltenen evidenzbasierten Therapieempfehlungen zahlreiche Neuerungen und Präzisierungen bezüglich Diagnostik und Therapie des Kolon- und Rektumkarzinoms ein. Es wurden insbesondere konsentrierte Empfehlungen zur Methodik der Früherkennung, Verfahrenswahl in der präoperativen Diagnostik sowie für den Einsatz interventioneller radiologischer Therapieverfahren ausgesprochen.

Die Leitlinie weist zudem herausgearbeitete Qualitätsindikatoren auf, um mithilfe standardisierter Methoden der Qualitätssicherung patientenrelevante Prozesse zu optimieren.

Der vorliegende Artikel stellt die Bedeutung der aktuellen Verhaltensempfehlungen für die radiologische Diagnostik und Therapie dar und soll durch eine flächendeckendere Verbreitung der Qualitätssteigerung bei Patienteninformation und -versorgung dienen.

Einführung

In den Industrieländern beobachtet man eine steigende Inzidenz des kolorektalen Karzinoms (KRK) über die letzten 30 Jahre. So ist das KRK mit über 73 000 Neuerkrankungen und ca. 27 000 Todesfällen pro Jahr in Deutschland einer der häufigsten malignen Tumoren. Die Lebenszeitinzidenz ist mit ca. 6% sehr hoch. Männer sind etwas häufiger betroffen als Frauen, dies be-

Abstract

The new German S3 guideline “Colorectal Carcinoma” was created as part of the German Guideline Program in Oncology of the Association of the Scientific Medical Societies in Germany, the German Cancer Society and the German Cancer Aid under the auspices of the German Society for Digestive and Metabolic Diseases and replaces the guideline from 2008.

With its evidence-based treatment recommendations, the guideline contains numerous updates and detailed definitions regarding the diagnosis and treatment of colon and rectal cancer. In particular, consensus-based recommendations regarding early detection, preoperative diagnostic method selection, and the use of interventional radiological treatment methods are detailed.

The guideline also includes quality indicators so that standardized quality assurance methods can be used to optimize patient-related processes.

The present article discusses the significance of the current recommendations for radiological diagnosis and treatment and is intended to enhance the quality of patient information and care by increasing distribution.

trifft vor allem Rektumkarzinome mit einem Geschlechterverhältnis von 6:4.

Die Prognose hängt wie bei vielen Tumorentitäten entscheidend vom Krankheitsstadium ab und liegt bei einer mittleren 5-Jahres-Überlebensrate von 40–60%. Durch die stetige Weiterentwicklung diagnostischer Verfahren und eine Optimierung chirurgischer, neoadjuvanter und palliativer Therapiekonzepte sind die altersstandardisierten Sterberaten in den letzten 10 Jahren um mehr als 20% zurückgegangen.

Dieser Artikel führt die relevanten Verhaltensempfehlungen der 2013 aktualisierten S3-Leitlinie für die radiologische Diagnostik und Therapie des KRK mit den wesentlichen Statements und entsprechender Literatur auf.

Methodik

Die Koordination und Planung der Leitlinie erfolgten unter Federführung der Deutschen Gesellschaft für Verdauungs- und Stoffwechselkrankheiten (DGVS), welche durch das Leitlinien-Pro-

gramm Onkologie der AWMF unterstützt wurde. Die Basis dieses Programms beruht auf den medizinisch-wissenschaftlichen Erkenntnissen der Fachgesellschaften und der DKG, dem Konsens der medizinischen Fachexperten, Anwender und Patienten sowie auf dem elaborierten Regelwerk der Leitlinienerstellung der AWMF. Die Anwendung des AWMF-Regelwerks sollte hierbei als Grundlage zur Entwicklung qualitativ hochwertiger onkologischer Leitlinien dienen. Das methodische Vorgehen ist im Leitlinienreport explizit dargelegt.

Die Evidenzgraduierung der systematisch recherchierten Daten wurde nach dem Schema des Oxford Centre for Evidence-based Medicine (☉ Tab. 1) durchgeführt, aus welchen Empfehlungsgrade für die klinische Beurteilung hergeleitet wurden (☉ Abb. 1). Involviert in die Überarbeitung der Leitlinie war eine Fachexpertengruppe mit insgesamt 53 Mandatsträgern und Plenumsmitgliedern aus 14 deutschen medizinischen Fachgesellschaften und 7 weiteren Berufsverbänden und Vereinigungen. Diese trafen sich zweimal zu geplanten Konsensusabstimmungen und diesbezüglichen Diskussionen. Anhand der Zustimmungsrate des Plenums wurde die Konsensusstärke klassifiziert (☉ Tab. 2). Die Langversion dieser Leitlinie wurde in der Zeitschrift für Gastroenterologie veröffentlicht und ist online publiziert über die Homepages des Leitlinienprogramms Onkologie der DKG (www.leitlinienprogramm-onkologie.de), der AWMF (www.awmf.org), der Deutschen Krebshilfe (www.krebshilfe.de) und der DGVS (www.dgvs.de). Hier werden zusätzlich zur Langversion eine Kurzversion, ein Leitlinienreport und Evidenzberichte veröffentlicht.

Klassifizierung der Empfehlungsgrade für die klinische Beurteilung (nach Empfehlungen des Europarates 2001). In der Regel bestimmt der Evidenz- den Empfehlungsgrad. In begründeten Fällen ist eine Abweichung möglich.

Tab. 1 Schema der Evidenzgraduierung nach Oxford.

Grad	Studientyp
1a	systematische Übersicht über randomisierte kontrollierte Studien (RCT)
1b	eine RCT (mit engem Konfidenzintervall)
1c	Alle-oder-keiner-Prinzip
2a	systematische Übersicht gut geplanter Kohortenstudien
2b	eine gut geplante Kohortenstudie oder ein RCT minderer Qualität
2c	Outcome-Studien, Ökologische Studien
3a	systematische Übersicht über Fall-Kontroll-Studien
3b	eine Fall-Kontroll-Studie
4	Fallserien oder Kohorten-/Fall-Kontroll-Studien minderer Qualität
5	Expertenmeinung ohne explizite Bewertung der Evidenz oder basierend auf physiologischen Modellen/Laborforschung

Tab. 2 Klassifikation der Konsensusstärke.

Konsensusstärke	Prozentuale Übereinstimmung
starker Konsens	Zustimmung von > 95 % der Teilnehmer
Konsens	Zustimmung von > 75 – 95 % der Teilnehmer
mehrheitliche Zustimmung	Zustimmung von > 50 – 75 % der Teilnehmer
kein Konsens	Zustimmung von weniger als 50 % der Teilnehmer

Primärdiagnostik

Aufgrund der höchsten Sensitivität und Spezifität in der Früherkennung kolorektaler Neoplasien gilt die Koloskopie nach wie vor als Goldstandard. Da endoskopische Verfahren als einzige Maßnahme neben der Diagnostik den Vorteil der therapeu-

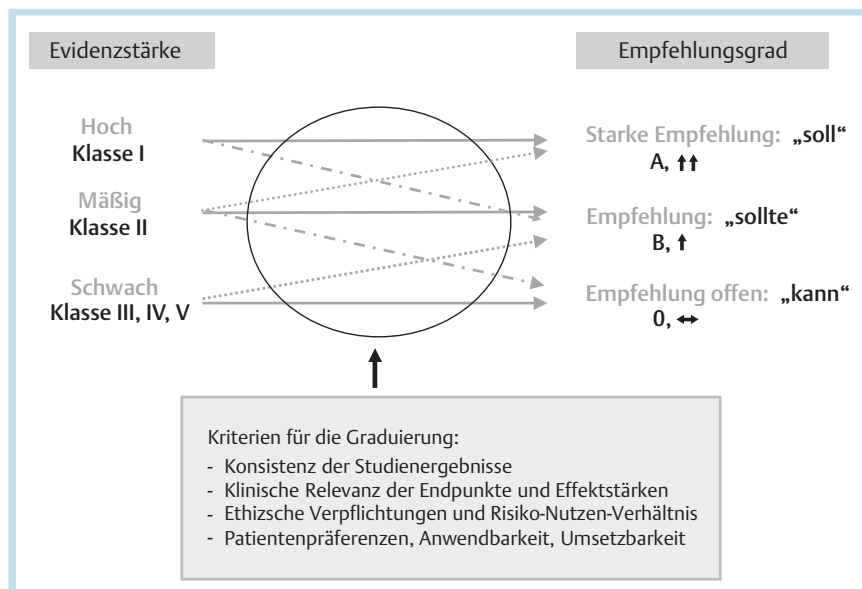


Abb. 1 Schema der Empfehlungsgraduierung.

tischen Abtragung haben, kann durch die endoskopische Abtragung die Adenom-Karzinomsequenz unterbrochen und folglich die Entstehung von Karzinomen und die KRK-bedingte Mortalität reduziert werden [1]. Auch die Effektivität der Sigmoidoskopie als Screeningmethode gilt für das KRK als gesichert [2], ist jedoch aufgrund der reduzierten Einsicht proximaler Darmabschnitte nur nachrangig einzusetzen.

CT- oder MR-Kolonografie

Konsensusbasiertes Statement

Die CT-Kolonografie und die MR-Kolonografie sollten nicht für die Darmkrebs-Vorsorge/-Früherkennung in der asymptomatischen Bevölkerung eingesetzt werden.

Level of Evidence 3b – De Novo

Empfehlungsgrad B

Abstimmung im Plenum: Starker Konsens

Kommentar

Eine potenzielle Alternative zur Endoskopie könnte die CT-Kolonografie darstellen. Diese ist derzeit jedoch noch insuffizient standardisiert und die Studienlage entsprechend heterogen. So finden sich vereinzelte Studien mit einer gegenüber der Koloskopie vergleichbaren Detektionsrate von größeren kolorektalen Polypen [3]. Andere Studien weisen eine deutliche Unterlegenheit der CT-Kolonografie aus.

In zwei aktuellen Meta-Analysen zeigt sich eine hohe Sensitivität von 100% für die Detektion von Karzinomen und von 87,9% für die Detektion von Adenomen ≥ 10 mm. Die Sensitivität für kleinere Adenome war geringer. Erwartungsgemäß lassen sich auch flache Polypen schlechter als in das Lumen hineinragende Polypen detektieren [3–6].

Diagnostische Probleme stellen für den Radiologen u. a. Stuhlreste und eine schlechte Entfaltung des Darmlumens dar [6, 7], sodass die CT-Kolonografie einer entsprechenden Ausbildung zur Erlangung von Kenntnissen der Untersuchungs- und Auswertetechniken bedarf. Von der European Society of Gastrointestinal and Abdominal Radiology (ESGAR) als auch vom American College of Radiology wird eine Anzahl von mehr als 50 CT-Kolonografie-Untersuchungen im Rahmen von Ausbildungsprogrammen vorgeschlagen.

Auch wenn die American Cancer Society seit April 2008 die CT-Kolonografie als Screeninguntersuchung beim kolorektalen Karzinom empfiehlt [8], ist in Deutschland aufgrund der Strahlenexposition und vorhandener endoskopischer Alternativmethoden der Einsatz als Screening in der asymptomatischen Bevölkerung laut der Strahlenschutzverordnung verboten (StrlSchV § 80).

Die MR-Kolonografie besitzt den Nachteil der Strahlenexposition nicht. Es finden sich jedoch bislang noch zu wenige Studienergebnisse, um die MR-Kolonografie als Screeningmethode zu empfehlen [9, 10].

Konsensusbasierte Empfehlung

Bei inkompletter Koloskopie aufgrund eines stenosierenden Tumors kann präoperativ zusätzlich eine CT- oder MR-Kolonografie erfolgen.

Level of Evidence 4

Empfehlungsgrad 0

Abstimmung im Plenum: Starker Konsens

Bei inkompletter Koloskopie infolge anderer Ursachen (z. B. Adhäsionen) sollte eine CT- oder MR-Kolonografie erfolgen.

Level of Evidence 4

Empfehlungsgrad B

Abstimmung im Plenum: Starker Konsens

Kommentar

Die virtuelle Kolonografie stellt ein probates Verfahren zur Gewinnung von Informationen über die proximalen Darmabschnitte dar, sofern diese endoskopisch bei stenosierenden Prozessen oder Adhäsionen nicht eingesehen werden können [8, 11]. Hier ist es das vorrangige Ziel, weitere malignomsuspekte Läsionen auszuschließen. Dieses Ziel fällt unter die Domäne des Stagings, dessen relevante radiologische Verfahren im Folgenden aufgeführt werden.

Staging



Basisuntersuchungen

Konsensusbasiertes Statement

Als Basisuntersuchungen des präoperativen Stagings des kolorektalen Karzinoms sollen die Ultraschalluntersuchung des Abdomens und die konventionelle Röntgenaufnahme des Thorax in 2 Ebenen erfolgen.

Im Falle eines unklaren Befunds oder des Verdachts auf Fernmetastasen oder Infiltration von Nachbarorganen oder umgebende Strukturen soll ein Mehrzeilen-CT des Abdomens und Beckens bzw. im Falle des Verdachts auf Lungenmetastasen ein CT des Thorax durchgeführt werden.

Empfehlungsgrad: GCP

Abstimmung im Plenum: Konsens

Kommentar

Da bei 25% der Patienten mit einem Kolonkarzinom und 18% der Patienten mit einem Rektumkarzinom zum Zeitpunkt der Erstdiagnose bereits Fernmetastasen vorliegen, gilt es, mit der prätherapeutischen Bildgebung die Frage der Metastasierung zu klären. Die konventionelle Röntgen-Thorax-Aufnahme in 2 Ebenen dient der Detektion von Lungenmetastasen, welche in 45–70% mit einer hepatischen Metastasierung einhergehen [12, 13].

Im Vergleich zur konventionellen Röntgenbildgebung wird mit der CT des Thorax erwartungsgemäß eine höhere Anzahl von Läsionen ermittelt, von denen ein großer Anteil (4–42%) keine definitive Festlegung auf eine Metastasierung erlaubt. Von diesen unspezifischen Herdbefunden stellt sich nur etwa ein Viertel als Metastasen heraus, sodass nach aktueller Studienlage nicht erwiesen ist, dass die höhere Sensitivität der CT angesichts der resultierenden Vielzahl unsicherer klinischer Therapieentscheidungen auch einen klinischen Benefit hervorruft [13].

Die Sonografie stellt aufgrund breiter Verfügbarkeit und effizienter Untersuchung die primäre Untersuchungsmodalität zum Nachweis abdomineller Metastasierung dar (Sensitivität 63–86%, Spezifität 98%) [14]. Finden sich verdächtige Befunde oder lässt sich die Leber insuffizient beurteilen, ist eine Mehrzeilen-CT des Abdomens durchzuführen (Sensitivität 75–83%, Spezifität 95–98%), mit welcher sich auch die Resektabilität der Metastasen evaluieren lässt.

Die abdominelle MRT ist der CT bezüglich der Sensitivität nochmals überlegen (Sensitivität und Spezifität: MRT 80–88% und 93–97%, CT 74–84% und 95–96%) [14, 15]. Unter der Voraussetzung eines hohen Qualitätsstandards in Bezug auf die technische Ausrüstung und den Erfahrungshorizont des Untersuchers kann auch mit der kontrastmittelverstärkten Leber-sonografie eine zur Schichtbildgebung vergleichbare Sensitivität und Spezifität erzielt werden (Sensitivität 83–86%, Spezifität 94–98%) [16, 17].

Es besteht jedoch die Tendenz, statt bzw. in Ergänzung zu einem Sono-Abdomen primär ein Abdomen-CT durchzuführen, um weitere Aussagen zur lokalen Tumorausdehnung zu erhalten. Der routinemäßige Einsatz eines präoperativen Abdomen-CTs hat zwar nur in wenigen KRK-Fällen eine Änderung des weiteren Prozedere zur Folge, liefert jedoch für die chirurgischen Disziplinen wichtige Informationen für die Operationsplanung [18, 19].

Stellenwert der CT und MRT

Konsensusbasierte Empfehlung

Mit einem präoperativen Staging-CT kann unterschieden werden zwischen Tumoren, die auf die Darmwand beschränkt sind und denen, die sie überschreiten. Die Identifikation des Nodalstatus gelingt jedoch signifikant schlechter. Die besten Ergebnisse bietet das Mehrzeilen-CT (MSCT).

Empfehlungsgrad: GCP

Abstimmung im Plenum: Konsens

Kommentar

Die Aussagekraft der präoperativen Ultraschalluntersuchung des Abdomens ist bezüglich der Auswahl des Therapiealgorithmus unzureichend. Hier erreicht das Mehrschicht-CT eine hohe Sensitivität (86%) und Spezifität (78%) zur Evaluation der lokalen Tumorf infiltration. Lokale Lymphknotenmetastasen werden jedoch mit einer deutlich geringeren Sensitivität (70%) detektiert [20]. Ausreichende Daten zur Genauigkeit des Kernspintomogramms zum lokalen Staging des Kolonkarzinoms liegen derzeit nicht vor.

Stellenwert der PET-CT

Konsensusbasiertes Statement

Die PET/PET-CT hat keinen Stellenwert in der Ausbreitungsdiagnostik bei Erstdiagnose eines kolorektalen Karzinoms.

Level of Evidence 2b – De Novo

Abstimmung im Plenum: Starker Konsens

Kommentar

Es existieren mehrere vergleichende Studien zur Sensitivität der PET für Fernmetastasen, welche eine insgesamt heterogene Studienlage präsentieren [20, 21]. In neueren Vergleichsstudien mit einer Multidetektor-Spiral-CT zeigt sich kein signifikanter Benefit der PET [22, 23].

Durch die geringe Auflösung der PET ist auch die Sensitivität für Lymphknotenmetastasen niedrig (29–85%) und somit anderen Schichtbildgebungsmodalitäten nicht überlegen. Entsprechend führte der Einsatz der PET bzw. PET-CT nur in 2–27% zu einer Änderung des therapeutischen Vorgehens [22–25].

Konsensusbasierte Empfehlung

Eine PET-CT kann bei Patienten mit resektablen Lebermetastasen eines kolorektalen Karzinoms mit dem Ziel der Vermeidung einer unnötigen Laparotomie durchgeführt werden.

Empfehlungsgrad 0

Level of Evidence 2b – De Novo

Abstimmung im Plenum: Konsens

Kommentar

Eine ausführliche Aufarbeitung der Primärliteratur zur Fragestellung des Nutzens der PET/PET-CT erfolgte zwischen 2006 und 2012 durch das Institut für Qualität und Wirtschaftlichkeit im Gesundheitswesen (IQWiG). Hier konnte kein Einfluss auf das krankheitsfreie oder Gesamtüberleben der KRK-Patienten identifiziert werden [26]. Die Studie, aufgrund derer in der letzten Leitlinienaktualisierung in 2008 ein Empfehlungsgrad B für die Durchführung einer PET/PET-CT vor Resektion kolorektaler Lebermetastasen ausgesprochen wurde, ist bislang nicht als Vollmanuskript publiziert [27], sodass der Empfehlungsgrad in der aktuellen Leitlinie herabgestuft wurde.

Die Frage, ob die ergänzende PET-CT überflüssige Laparotomien als klinisch relevanten Endpunkt vermeiden kann, ist bislang nicht vollständig geklärt: Eine Studie an 150 Patienten mit hepatischen Metastasen eines KRK konnte jedoch zeigen, dass mit einer ergänzenden PET der Anteil überflüssiger Laparotomien von 45 auf 28% gesenkt werden konnte [28].

Konsensusbasierte Empfehlung

Eine PET-CT soll nicht innerhalb von 4 Wochen nach Gabe einer systemischen Chemotherapie oder Antikörpertherapie durchgeführt werden, da die Sensitivität deutlich reduziert ist.

Empfehlungsgrad A

Level of Evidence 2b – De Novo

Abstimmung im Plenum: Starker Konsens

Kommentar

Durch eine zu hohe Anzahl falsch negativer PET-Befunde innerhalb von 4 Wochen nach einer systemischen Chemo- oder Antikörpertherapie kann die PET in diesem Zeitraum nicht empfohlen werden [29, 30].

Spezielle Diagnostik beim Rektumkarzinom

Konsensusbasiertes Statement

Zum lokalen Staging eines Rektumkarzinoms sollte vorzugsweise eine MRT, im Falle eines mutmaßlichen T1-Karzinoms eine Endosonografie durchgeführt werden.

Empfehlungsgrad B

Level of Evidence 2b – De Novo

Abstimmung im Plenum: Starker Konsens

Konsensusbasiertes Statement

Für T1-Karzinome ist die CT nicht geeignet.

Level of Evidence 3 – De Novo

Abstimmung im Plenum: Starker Konsens

Konsensusbasiertes Statement

Die Befundbeschreibung soll eine Aussage über den Abstand zur mesorektalen Faszie beinhalten.

Empfehlungsgrad: GCP

Abstimmung im Plenum: Starker Konsens

Kommentar

Während bei Low-Risk-T1-Karzinomen des Rektums die lokale endoskopische Abtragung ausreichend ist, wird bei High-Risk-T1- sowie -T2-Karzinomen eine chirurgische Resektion erforderlich.

Tiefere rektale Infiltrationen mit Übertritt in das Mesorektum (T3 + T4) werden neoadjuvant therapiert, sodass der Beziehung zur mesorektalen Faszie eine wichtige Rolle bei der Therapieentscheidung zukommt.

Reicht das Karzinom bis 1 mm an die Faszie heran oder ist diese gar infiltriert, so ist das Lokalrezidivrisiko deutlich erhöht [31].

Da die mesorektale Faszie im Gegensatz zur Endosonografie in der MRT gut dargestellt werden kann, sollte diese für das lokale Staging des Rektumkarzinoms bevorzugt zum Einsatz kommen [31]. Eine mögliche Alternative stellt die CT dar, welche jedoch nur eine geringe Sensitivität und Spezifität für frühe Karzinome aufweist und somit zur Diagnostik von T1-Karzinomen nicht geeignet ist [32].

Hier zeigt sich die Endosonografie mit einer hohen Sensitivität und Spezifität für T1-Karzinome der MR- und CT-Schichtbildgebung diagnostisch überlegen. Der Einsatz der MRT stellt zur Endosonografie noch die beste Alternative dar, erfordert zur sicheren Festlegung eines T1-Tumors jedoch eine von den Patienten als unangenehm empfundene endorektale Spule [33, 34].

Konsensusbasiertes Statement

Die Wertigkeit aller bildgebenden Verfahren zur Beurteilung des Lymphknotenstatus ist mit erheblicher diagnostischer Unsicherheit behaftet.

Level of Evidence 2b – De Novo

Abstimmung im Plenum: Starker Konsens

Kommentar

Ein weiterer wichtiger Prognosefaktor sind Lymphknoten-Metastasen [31]. Da jedoch auch kleine Lymphknoten Metastasen enthalten können und es andererseits auch zu einer ausgeprägten reaktiven Lymphknotenvergrößerung ohne Vorliegen einer Metastasierung kommen kann, ist mit allen Untersuchungsmodalitäten nur eine insuffiziente Sensitivität (55 – 73 %) und Spezifität (74 – 78 %) zu erzielen [33, 34]. Folglich ist die Indikation zur neoadjuvanten Therapie rein auf der Basis bildmorphologischer Diagnostik nur restriktiv zu stellen (◉ Tab. 3).

Tab. 3 Zusammenfassende Übersicht über die präoperative Ausbreitungsdiagnostik

	Kolon-Ca	Rektum-Ca
Röntgen Thorax	×	×
vollständige Koloskopie	×	×
Sonografie Abdomen	×	×
CT Abdomen	×	
MR Becken (oder CT)		×
Endosonografie Rektum		× bei T1-Früherkarzinomen
starre Rektoskopie		×
PET		

täten nur eine insuffiziente Sensitivität (55 – 73 %) und Spezifität (74 – 78 %) zu erzielen [33, 34]. Folglich ist die Indikation zur neoadjuvanten Therapie rein auf der Basis bildmorphologischer Diagnostik nur restriktiv zu stellen (◉ Tab. 3).

Therapierelevante Empfehlungen**Interdisziplinäre Tumorkonferenz****Konsensusbasiertes Statement**

Alle Patienten mit KRK sollen nach Abschluss der Primärtherapie (z. B. Operation, Chemotherapie) in einer interdisziplinären Tumorkonferenz vorgestellt werden. Bereits prätherapeutisch sollen Patienten in folgenden Konstellationen vorgestellt werden:

- ▶ jedes Rektumkarzinom
- ▶ jedes Kolonkarzinom im Stadium IV
- ▶ metachrone Fernmetastasen
- ▶ Lokalrezidive
- ▶ vor jeder lokal ablativen oder lokoregionären Maßnahme, z. B. RFA/LITT/SIRT

Empfehlungsgrad: GCP

Abstimmung im Plenum: Konsens

Kommentar

Aufgrund der Komplexität der Therapie des kolorektalen Karzinoms soll das Therapiekonzept in einer interdisziplinären Tumorkonferenz, bestehend aus einem erfahrenen Viszeralchirurgen, sowie mindestens einem Vertreter auf dem Fachbereich der Gastroenterologie, Onkologie, Strahlentherapie, Radiologie und Pathologie besprochen werden.

Grundsätzliches Therapieziel beim kolorektalen Karzinom stellt die radikale chirurgische Sanierung dar, sofern ein kuratives Konzept eingeschlagen werden kann.

Existieren Fernmetastasen, sollte die primäre oder sekundäre Resektion der Metastasen evaluiert werden. Aufgrund des intestinalen Blutabflusses über die Pfortader und das Rechtsherzsystem kommt es hier vornehmlich zu einer hepatischen und pulmonalen Metastasierung.

Scheint eine R0-Resektion möglich, sollte primär eine Operation angestrebt werden. Hier liegt das 5-Jahres-Überleben nach vollständiger Resektion kolorektaler Lebermetastasen zwischen 25 und 40 %.

Ist ein operatives Herangehen nicht möglich, können unter kurativem Therapieansatz auch lokalablativ Verfahren herangezogen werden.

Radiofrequenzablation (RFA)**Konsensusbasierte Empfehlung**

Eine RFA kann durchgeführt werden, wenn nicht resektable Lebermetastasen vorliegen oder der Allgemeinzustand des Patienten eine Resektion nicht zulässt, insbesondere nach vorangegangener Leberresektion.

Empfehlungsgrad 0

Level of Evidence 3a – De Novo

Abstimmung im Plenum: Starker Konsens

Kommentar

Es liegen ausreichende Daten zur Sicherheit und Effektivität der Radiofrequenzablation bei der Therapie einer hepatischen Metastasierung vor, welche die Anwendung der RFA bei nicht resektablen Metastasen unterstützen [35]. Auch der primäre RFA-Einsatz in Kombination mit einer anschließenden chirurgischen Therapie ist ein probater Therapieansatz.

Betrachtet man die lokalablative Therapie solitärer Lebermetastasen mit einem Durchmesser unter 3 cm, so scheint die RFA vergleichbare Ergebnisse wie eine chirurgische Resektion zu erzielen [36, 37]. Tumorlokalisation und fachliche Expertise des Radiologen stellen wichtige Faktoren für den interventionellen Therapieerfolg dar.

Laserinduzierte interstitielle Thermotherapie (LITT)**Konsensusbasierte Empfehlung**

Eine LITT zur Behandlung von Lebermetastasen bei KRK sollte nur innerhalb klinischer Studien durchgeführt werden.

Empfehlungsgrad B

Level of Evidence 4 – De Novo

Abstimmung im Plenum: Starker Konsens

Kommentar

Auch wenn das neuere Verfahren der LITT ebenfalls eine effiziente und sichere Methode zur lokalablativen Therapie von inoperablen Lebermetastasen darstellt [38], fehlen noch ausreichende Vergleichsdaten mit der RFA, sodass Letztere vornehmlich zum Einsatz kommen sollte.

Selektive interne Radiotherapie (SIRT)**Konsensusbasierte Empfehlung**

Eine SIRT zur Behandlung von disseminierten Lebermetastasen bei KRK sollte nur bei Patienten, für die keine andere Therapieoption infrage kommt, und dann nur innerhalb klinischer Studien durchgeführt werden.

Empfehlungsgrad B

Level of Evidence 2a – De Novo

Abstimmung im Plenum: Konsens

Kommentar

Die Radioembolisation stellt einen experimentellen Ansatz zur Therapie bei disseminierter hepatischer Metastasierung dar, sofern sämtliche infrage kommenden, systemischen Therapien ausgeschöpft wurden und keine oder nur eine begrenzte extrahepatische Metastasierung vorliegt.

Hier konnte in einzelnen Studien ein längeres Intervall bis zum Progress von Lebermetastasen gezeigt werden. Auch die mediane Überlebensdauer zeigte sich verlängert [39, 40]. Da die Datenlage jedoch noch unzureichend ist, sollten Patienten, die für eine SIRT infrage kommen, nur im Rahmen klinischer Studien behandelt werden.

Konsensusbasiertes Statement

Der Nutzen einer lokalen Behandlung (z. B. Lasertherapie, Radiofrequenzablation und stereotaktische Radiotherapie) bezogen auf das Überleben ist nicht erwiesen.

Level of Evidence 4

Abstimmung im Plenum: Konsens

Kommentar

Der Einsatz obiger lokalablativer Verfahren wurde bislang überwiegend in Fallserien und Kohortenstudien untersucht, sodass deren onkologischer Stellenwert bislang nicht vollständig validiert ist [41, 42].

Weitere lokalablative Verfahren wie die perkutane Alkoholinstillation (PAI) oder Mikrowellenablation (MWA) werden in der aktuellen Leitlinie nicht erwähnt, auch wenn diese teilweise vielversprechende Studienergebnisse zeigen. So ließen sich bei Einsatz der MWA in klinischen Fallserien bei hepatischer Metastasierung eine mittlere Überlebensdaten von 27–30 Monaten und ein 3-Jahres-Überleben von 51 % mit einer Lokalrezidivrate von nur 15 % ermitteln [43, 44].

Generell lässt sich konstatieren, dass bezüglich des Einsatzes lokalablativer Verfahren insbesondere Daten zur Überlebensdauer und Lebensqualität bislang noch ausstehend sind. Folglich sollten Patienten mit einer Fernmetastasierung vorrangig einer systemischen Chemotherapie zugeführt werden.

Im Falle des Einsatzes lokalablativer Verfahren sollten die Patienten nur in erfahrenen Zentren und innerhalb klinischer Studien behandelt werden.

Nachsorge**Konsensusbasierte Empfehlung**

Eine regelmäßige Nachsorge bei Patienten mit kolorektalem Karzinom und frühem Tumorstadium (UICC I) ist nach R0-Resektion in Anbetracht der geringen Rezidivrate und der günstigen Prognose nicht zu empfehlen. Eine rein koloskopische Nachsorge sollte entsprechend dem in der neuen S3-Leitlinie aufgeführten Themenkomplex 3.8.3 erfolgen.

Empfehlungsgrad: GCP

Konsensusbasiertes Statement

Nach R0-Resektion von kolorektalen Karzinomen des UICC-Stadiums II und III sind regelmäßige Nachsorgeuntersuchungen indiziert.

Empfehlungsgrad A

Level of Evidence 1a

Abstimmung im Plenum: Starker Konsens

Diese sollten jedoch nur durchgeführt werden, wenn bei einem Rezidiv therapeutische Konsequenzen zu erwarten sind.

Empfehlungsgrad: GCP

Abstimmung im Plenum: Starker Konsens

Kommentar

Ziel einer Nachsorge ist es, ein Rezidiv in einem potenziell kurativ zu therapierenden Stadium zu detektieren.

Nach kurativer Therapie besteht für 5 Jahre ein erhöhtes Risiko für ein lokales oder lokoregionäres Rezidiv (3 – 24%), das Auftreten von Fernmetastasen (25%) oder eines metachronen Zweittumors (1,5 – 10%). Das Rezidivrisiko ist insbesondere bei fortgeschrittenen Tumorstadien erhöht [31, 45].

In einer prospektiven Studie zeigte sich, dass Patienten mit einem Langzeitüberleben von 86% im UICC-Stadium I eine sehr gute Prognose nach kurativer Resektion haben. Hier lag die Rezidivhäufigkeit bei 4% im UICC-Ia- bzw. 13% im UICC-Ib-Stadium, wohingegen in einer größeren retrospektiven Studie 2,9% Rezidive im UICC-Ia- und nur eine 5,6%ige Rezidivrate für das UICC-Ib-Stadium ermittelt wurden. Die Rezidivlokalisierung betrifft vornehmlich das Rektum (11%) [46, 47].

Es zeigt sich in mehreren Metaanalysen eine heterogene Studienlage bezüglich einer programmierten Nachsorge bei fortgeschrittenen KRK-Stadien, wobei tendenziell ein geringer Benefit durch regelmäßige Nachsorgen zu erzielen scheint. Die allgemeine Effektivität einer KRK-Nachsorge korreliert mit einer im Mittel nur 1% verlängerten Überlebensdauer [48].

Aufgrund dessen und angesichts der niedrigen Rezidivrate wird die regelmäßige Nachsorge eines R0-resezierten KRK im UICC-Stadium I nicht empfohlen.

Wird aufgrund des intraoperativen oder pathologischen Befunds von einem erhöhten Rezidivrisiko ausgegangen, kann im Einzelfall eine engmaschige koloskopische Nachsorge erfolgen.

Die Rezidivrate beim fortgeschrittenen KRK (UICC-Stadium II + III) ist im Vergleich hingegen erhöht [31, 49].

Hier sollten regelmäßige Kontrolluntersuchungen erfolgen, wobei jedoch evidenzbasierte Aussagen zu Art und Häufigkeit der Nachsorgeuntersuchungen aufgrund mangelnder Studien nicht getroffen werden können [50]. Eine intensiviertere Nachsorge zeigte im überwiegenden Anteil randomisierter kontrollierter Studien zumindest keinen Benefit gegenüber einer Standardnachsorge [51, 52].

In der aktualisierten Leitlinie wird einzig die Endoskopie als visuelles Detektionsverfahren für eine programmierte Nachsorge empfohlen. Die im Folgenden aufgeführten Verfahren können entsprechend fakultativ durchgeführt werden.

Sonografie**Konsensusbasierte Empfehlung**

Die Sonografie ist zur Erkennung von Lebermetastasen technisch geeignet. Ihr Routineeinsatz ist aufgrund der Datenlage nicht gesichert. Die Expertenkommission bewertet die Sonografie als einfachstes und kostengünstigstes Verfahren und schlägt daher ihre Nutzung zur Diagnostik auf Lebermetastasen vor.

Empfehlungsgrad A

Level of Evidence 5

Abstimmung im Plenum: Starker Konsens

Konsensusbasierte Empfehlung

Die Endosonografie (EUS) ist zur Erkennung von Lokalrezidiven beim Rektumkarzinom insbesondere in Kombination mit

der EUS-gesteuerten Biopsie geeignet. Zum routinemäßigen primären Einsatz in der Nachsorge kann derzeit keine Empfehlung gegeben werden.

Empfehlungsgrad B

Level of Evidence 3b

Abstimmung im Plenum: Starker Konsens

Kommentar

Lediglich eine Metaanalyse mehrerer randomisierter Studien zeigte einen signifikanten Überlebensvorteil durch den Einsatz eines bildgebenden Verfahrens zur Beurteilung der Leber [53]. Obwohl sich in den meisten Studien eine geringere Sensitivität der Sonografie gegenüber der Computertomografie zeigt, wird der abdominelle Ultraschall als kostengünstiges, schnelles und weit verfügbares Verfahren zur Detektion von Lebermetastasen empfohlen.

Beim Rektumkarzinom hat die endosonografische Nachsorge einen Stellenwert in der lokoregionären Rezidivdiagnostik nach Sphinkter-erhaltender Rektumresektion, sofern die Endosonografie mit einer Biopsie kombiniert wird [54]. Aufgrund der Invasivität der Biopsie sollte die Endosonografie jedoch nur dann zum Einsatz kommen, wenn in einer anderen Untersuchungsmodalität bereits der Verdacht eines Rezidivs geäußert wurde.

Röntgen-Thorax**Konsensusbasierte Empfehlung**

Ein Röntgen-Thorax kann bei Patienten mit Rektumkarzinom im Stadium II und III bis zum 5. Jahr jährlich durchgeführt werden.

Empfehlungsgrad 0

Level of Evidence 3b – De Novo

Abstimmung im Plenum: Konsens

Kommentar

Die von den Autoren der S3-Leitlinie durchgeführte systematische Literaturrecherche zur Bedeutung der konventionellen Thoraxdiagnostik ergab, dass 0,8 – 7,0% aller kurativ resezierten KRK-Patienten im Verlauf pulmonale Metastasen entwickelt haben und dass 3,4 – 29,4% aller pulmonalen Rezidive durch eine thorakale Röntgendiagnostik detektiert wurden.

Wird zwischen Kolon- und Rektumkarzinomen differenziert, so scheint beim Rektumkarzinom analog zur häufigeren Metastasierungsrate der Nutzen der Röntgen-Thoraxdiagnostik höher als beim Kolonkarzinom zu sein [12]. Der Benefit beim Kolonkarzinom ist nicht eindeutig genug, als dass eine Empfehlung zum routinemäßigen Einsatz in der Nachsorge ausgesprochen werden konnte.

Computertomografie**Konsensusbasierte Empfehlung**

Die Computertomografie ist zur Erkennung von Lebermetastasen, von Lokalrezidiven im kleinen Becken sowie von Lungenmetastasen technisch geeignet. Die Datenlage spricht gegen einen routinemäßigen Einsatz der Computertomografie in der Nachsorge.

Empfehlungsgrad B

Level of Evidence 1b

Abstimmung im Plenum: Starker Konsens

Kommentar

In kontrollierten randomisierten Studien erwies sich der Einsatz der Computertomografie ohne Einfluss auf das mittlere Überleben nachgesorgten Patienten. Die frühere Detektion von hepatischen Metastasen steigerte nicht die Zahl kurativer Leberresektionen [51, 55].

Im Rahmen der 2005 veröffentlichten ASCO Leitlinien waren jährliche CT-Abdomen Untersuchungen über 3 Jahre empfohlen worden [56]. Ein Vergleich der Wertigkeit von Sonografie versus CT wurde in den berücksichtigten Studien nicht untersucht. Auch neuere Metaanalysen zeigen keinen eindeutigen Vorteil der CT gegenüber der Sonografie, so dass der routinemäßige Einsatz bei asymptomatischen Patienten in der aktuellen S3-Leitlinie nicht empfohlen wurde [53].

Kolonkontrasteinlauf, virtuelle Kolonografie und PET-CT/-MRT**Konsensusbasiertes Statement**

Kolonkontrasteinlauf, virtuelle Kolonografie und PET, PET-CT und PET-MRT haben in der programmierten Nachsorge keinen Stellenwert.

Empfehlungsgrad B

Level of Evidence 4 – De Novo

Abstimmung im Plenum: Starker Konsens

Kommentar

Es fehlen bislang Daten zum Einsatz des Kolonkontrasteinlaufs und der virtuellen Kolonografie in der Nachsorge des KRK, sodass die virtuelle Kolonografie keinen Ersatz endoskopischer Nachsorgeverfahren darstellt.

Nur wenige Studien entfallen auf die programmierte Nachsorge asymptomatischer KRK-Patienten mittels PET-Diagnostik.

In einer 2003 von Winawer et al. publizierten prospektiv randomisierten Studie erfolgte der Vergleich einer mit konventioneller Thoraxbildgebung und abdomineller Sono- und CT-Bildgebung nachgesorgten Kontrollgruppe mit einer zusätzlich mittels PET-Diagnostik untersuchten Studiengruppe. Hier wurden bei gleicher Rezidivrate in der PET-Gruppe Rezidive durchschnittlich 3,2 Monate früher entdeckt und entsprechend vermehrt operativen Verfahren zugeführt [57]. Auch in anderen Studien mit angenommener Rezidivfreiheit konnten mittels PET-Diagnostik Rezidive früher diagnostiziert werden [58, 59]. Eine Aussage zur Beeinflussung der mittleren Überlebensdauer konnte im Rahmen der Studien jedoch nicht gemacht werden.

Angesichts der unzureichenden Datenlage und der teilweise durch falsch positive PET-Befunde induzierten operativen Folgen ist der Einsatz der PET-Diagnostik in der Nachsorge ohne Rezidivverdacht bislang nicht empfohlen [57].

Zusammenfassung

Die neue S3-Leitlinie „Kolorektales Karzinom“ ersetzt die bisherige Leitlinie aus dem Jahr 2008 und aktualisiert diese um überarbeitete

te diagnostische und therapeutische Empfehlungen. Diese betreffen mehrere radiologische Themenkomplexe.

Trotz der Vielzahl radiologischer Verfahren ist die endoskopische Diagnostik mit der höchsten Sensitivität und Spezifität für das Auffinden von kolorektalen Polypen und Karzinomen das unangefochtene Standardverfahren im Screening asymptomatischer Patienten. Für den Fall, dass die Endoskopie aufgrund höhergradiger Stenosen oder Tumoren im proximalen Rektum technisch nicht durchführbar ist, wurde bei Malignom-Verdacht nun die Empfehlung zur CT- oder MR-Kolonografie ausgesprochen. So lassen sich auch die proximalen Darmabschnitte beurteilen. Für ein Screening in der asymptomatischen Bevölkerung sollte die CT-Kolonografie aufgrund unnötiger Strahlenexposition weiterhin nicht eingesetzt werden. Für die MR-Kolonografie existieren noch zu wenige Studienergebnisse, dass diese in der aktualisierten Leitlinie zum Screening der Allgemeinbevölkerung empfohlen werden konnte.

Für das lokoregionäre Staging eines detektierten kolorektalen Karzinoms steht die perkutane orientierende Sonografie des Abdomens weiterhin an erster Stelle. Bei unklarem oder pathologischem Befund in der Abdomensonografie oder Verdacht einer Infiltration von Nachbarorganen oder umgebenden Strukturen soll routinemäßig ein Spiral- oder Mehrzeilen-Abdomen-CT zur weiteren Abklärung durchgeführt werden. Abweichend vom empfohlenen Algorithmus wird es im klinischen Alltag anstelle der Abdomensonografie häufig zum primären Einsatz eines abdominalen CT-Routinestagings kommen, da dieses den chirurgischen Disziplinen weitere Informationen zur Tumorausdehnung und Operationsplanung liefert.

Eine Röntgen-Thorax-Untersuchung in 2 Ebenen dient zur Detektion von Lungenmetastasen. Bei klinischem Verdacht auf eine pulmonale Metastasierung kann die Diagnostik um ein Thorax-CT ergänzt werden. Für den Einsatz der MRT-Bildgebung beim Staging des Kolonkarzinoms lagen keine ausreichenden Daten vor, als dass deren Einsatz in der Leitlinie empfohlen wurde. Die MRT sollte jedoch zum lokalen Staging von Rektumkarzinomen eingesetzt werden, da mit dieser Modalität die onkologisch relevante Infiltrationstiefe in Richtung mesorektaler Faszie am besten ermittelt werden kann.

Durch die geringe Auflösung und Sensitivität der PET im Vergleich zu anderen Bildgebungsmodalitäten wurde für die PET kein Stellenwert in der primären Ausbreitungsdiagnostik des kolorektalen Karzinoms eingeräumt. Für die Situation, dass potenziell resektable Lebermetastasen vorliegen, kann die PET eingesetzt werden, um unnötige Laparotomie zu vermeiden. Der Empfehlungsgrad zur präoperativen Durchführung einer FDG-PET-CT wurde hier auf 0 herabgestuft.

Die Empfehlungen zum Einsatz radiologischer Verfahren in der Nachsorge haben sich nicht wesentlich geändert.

Bezüglich des unklaren Einsatzes einer konventionellen Röntgen-Thorax-Diagnostik wurde nun unter Konsens im Plenum konstatiert, dass diese bei Patienten mit einem Rektumkarzinom im Stadium II und III in den ersten 5 Jahren durchgeführt werden kann. Der Einsatz der Computertomografie zur Rezidiv- und Metastasedetektion wird weiterhin nur bei klinischem oder laborchemischem Verdacht empfohlen und soll nicht im Rahmen einer systematischen Nachsorge erfolgen. Auch Kolonkontrasteinlauf, virtuelle Kolonografie und PET, PET-CT und PET-MRT haben in der programmierten Nachsorge weiterhin keinen Stellenwert.

Ergänzungen liefert die neue Leitlinie v. a. bezüglich des therapeutischen Einsatzes lokoregionärer Verfahren z. B. mittels Lasertherapie, Radiofrequenzablation und selektiver interner Radio-

therapie im Falle einer gesicherten Fernmetastasierung. Aufgrund fehlender Daten zum erzielten Überlebensvorteil ist der Stellenwert der einzelnen Verfahren im gesamten onkologischen Behandlungskonzept weiterhin nicht klar definiert.

Es liegen jedoch ausreichende Daten zur Sicherheit und Effektivität der Radiofrequenzablation im Falle einer hepatischen Metastasierung vor, sodass die RFA nun als potenziell kurative Therapieoption bei nicht primär resektablen Lebermetastasen gewertet wird. Ihr Einsatz sollte jedoch ebenfalls wie die – tendenziell als nachrangig bewertete – laserinduzierte Thermotherapie nur in erfahrenen Zentren und innerhalb klinischer Studien erfolgen.

Für die palliative Situation wird auch die hepatische Radioembolisation als experimenteller Therapieansatz in der Leitlinie aufgeführt, da in einigen Studien das Intervall bis zum Krankheitsprogress und die mediane Überlebensdauer verlängert werden konnten. Die Radioembolisation ersetzt jedoch nicht systemische Therapien, sondern sollte nur eingesetzt werden, falls diese bereits ausgeschöpft wurden.

Der Erfolg lokoregionärer Verfahren hängt jedoch wie auch die Präzision der einzelnen diagnostischen Verfahren von den lokalen technischen Voraussetzungen und der Expertise ab.

Literatur

- Zauber AG, Winawer SJ, O'Brien MJ et al. Colonoscopic polypectomy and long-term prevention of colorectal-cancer deaths. *N Engl J Med* 2012; 366: 687–696
- Atkin WS, Edwards R, Kralj-Hans I et al. Once-only flexible sigmoidoscopy screening in prevention of colorectal cancer: a multicentre randomised controlled trial. *Lancet* 2010; 375: 1624–1633
- Pickhardt PJ, Choi JR, Hwang I et al. Computed tomographic virtual colonoscopy to screen for colorectal neoplasia in asymptomatic adults. *New England Journal of Medicine* 2003; 349: 2191–2200
- De Haan MC, Van Gelder RE, Graser A et al. Diagnostic value of CT-colonography as compared to colonoscopy in an asymptomatic screening population: a meta-analysis. *Eur Radiol* 2011; 21: 1747–1763
- El-Maraghi RH, Kiehl AZ. CT Colonography Versus Optical Colonoscopy for Screening Asymptomatic Patients for Colorectal Cancer: A Patient, Intervention, Comparison, Outcome (PICO) Analysis. *Academic Radiology* 2009; 16: 564–571
- Halligan S, Altman DG, Taylor SA et al. CT Colonography in the Detection of Colorectal Polyps and Cancer: Systematic Review, Meta-Analysis, and Proposed Minimum Data Set for Study Level Reporting. *Radiology* 2005; 237: 893–904
- Cotton PB, Durkalski VL, Pinear BC et al. Computed tomographic colonography (virtual colonoscopy): A multicenter comparison with standard colonoscopy for detection of colorectal neoplasia. *JAMA* 2004; 291: 1713–1719
- Rogalla P, Janka R, Baum U et al. CT colography: guideline of the Gastrointestinal Diagnostics Team of the German Radiological Society regarding the indication and technical implementation of endoluminal colon diagnostics using computed tomography (known as virtual colonoscopy). *Fortschr Röntgenstr* 2008; 180: 466–469
- Purkayastha S, Tekkis PP, Athanasiou T et al. Magnetic resonance colonography versus colonoscopy as a diagnostic investigation for colorectal cancer: a meta-analysis. *Clinical Radiology* 2005; 60: 980–989
- Hartmann D, Bassler B, Schilling D et al. Colorectal Polyps: Detection with Dark-Lumen MR Colonography versus Conventional Colonoscopy. *Radiology* 2006; 238: 143–149
- Neri E, Giusti P, Battolla L et al. Colorectal cancer: role of CT colonography in preoperative evaluation after incomplete colonoscopy. *Radiology* 2002; 223: 615–619
- Mitry E, Guiu B, Coscovea S et al. Epidemiology, management and prognosis of colorectal cancer with lung metastases: a 30-year population-based study. *Gut* 2010; 59: 1383–1388
- Parnaby CN, Bailey W, Balasingam A et al. Pulmonary staging in colorectal cancer: a review. *Colorectal Disease* 2012; 14: 660–670
- Floriani I, Torri V, Rulli E et al. Performance of imaging modalities in diagnosis of liver metastases from colorectal cancer: A systematic review and meta-analysis. *Journal of Magnetic Resonance Imaging* 2010; 31: 19–31
- Nielke MC, Bipat S, Stoker J. Diagnostic Imaging of Colorectal Liver Metastases with CT, MR Imaging, FDG PET, and/or FDG PET/CT: A Meta-Analysis of Prospective Studies Including Patients Who Have Not Previously Undergone Treatment. *Radiology* 2010; 257: 674–684
- Rafaelson SR, Jakobsen A. Contrast-enhanced ultrasound vs multidetector-computed tomography for detecting liver metastases in colorectal cancer: a prospective, blinded, patient-by-patient analysis. *Colorectal Disease* 2011; 13: 420–425
- Quaia E, D'Onofrio M, Palumbo A et al. Comparison of contrast-enhanced ultrasonography versus baseline ultrasound and contrast-enhanced computed tomography in metastatic disease of the liver: diagnostic performance and confidence. *Eur Radiol* 2006; 16: 1599–1609
- Barton JB, Langdale LA, Cummins JS et al. The utility of routine preoperative computed tomography scanning in the management of veterans with colon cancer. *The American Journal of Surgery* 2002; 183: 499–503
- Zbar AP, Rambarat C, Shenoy RK. Routine preoperative abdominal computed tomography in colon cancer: a utility study. *Tech Coloproctol* 2007; 11: 105–109
- Dighe S, Purkayastha S, Swift I et al. Diagnostic precision of CT in local staging of colon cancers: a meta-analysis. *Clinical Radiology* 2010; 65: 708–719
- Abdel-Nabi H, Doerr RJ, Lamonica DM et al. Staging of primary colorectal carcinomas with fluorine-18 fluorodeoxyglucose whole-body PET: correlation with histopathologic and CT findings. *Radiology* 1998; 206: 755–760
- Akiyoshi T, Oya M, Fujimoto Y et al. Comparison of preoperative whole-body positron emission tomography with MDCT in patients with primary colorectal cancer. *Colorectal Disease* 2009; 11: 464–469
- Furukawa H, Ikuma H, Seki A et al. Positron emission tomography scanning is not superior to whole body multidetector helical computed tomography in the preoperative staging of colorectal cancer. *Gut* 2006; 55: 1007–1011
- Kantorová I, Lipská L, Bělohávek O et al. Routine 18F-FDG PET Preoperative Staging of Colorectal Cancer: Comparison with Conventional Staging and Its Impact on Treatment Decision Making. *J Nucl Med* 2003; 44: 1784–1788
- Paskeviciute B, Bölling T, Brinkmann M et al. Impact of 18 F-FDG-PET/CT on Staging and Irradiation of Patients with Locally Advanced Rectal Cancer. *Strahlentherapie und Onkologie* 2009; 185: 260–265
- Institut für Qualität und Wirtschaftlichkeit im Gesundheitswesen (IQWiG). Positronenemissionstomographie (PET und PET/CT) bei rezidivierendem kolorektalem Karzinom; 2012; D06-01: 111–11
- Taylor RA, Turoto S, Akhurst TJ. Evaluation with positron emission tomography before hepatic resection for metastatic colorectal cancer improves survival in patients with a high clinical risk score. In: *Gastrointestinal Cancers Symposium – Abstract 240*. 2007
- Ruers TJM, Wiering B, Sijp JRM van der et al. Improved Selection of Patients for Hepatic Surgery of Colorectal Liver Metastases with 18F-FDG PET: A Randomized Study. *J Nucl Med* 2009; 50: 1036–1041
- Lubezky N, Metsker U, Geva R et al. The Role and Limitations of 18-Fluoro-2-deoxy-d-glucose Positron Emission Tomography (FDG-PET) Scan and Computerized Tomography (CT) in Restaging Patients with Hepatic Colorectal Metastases Following Neoadjuvant Chemotherapy: Comparison with Operative and Pathological Findings. *J Gastrointest Surg* 2007; 11: 472–478
- Adie S, Yip C, Chu F et al. Resection of liver metastases from colorectal cancer: does preoperative chemotherapy affect the accuracy of PET in preoperative planning? *ANZ J Surg* 2009; 79: 358–361
- Merkel S, Meyer T, Göhl J et al. Late locoregional recurrence in rectal carcinoma. *Eur J Surg Oncol* 2002; 28: 716–722
- Ahmetoğlu A, Cansu A, Baki D et al. MDCT with multiplanar reconstruction in the preoperative local staging of rectal tumor. *Abdom Imaging* 2011; 36: 31–37
- Puli SR, Reddy JBK, Bechtold ML et al. Accuracy of endoscopic ultrasound to diagnose nodal invasion by rectal cancers: a meta-analysis and systematic review. *Ann. Surg. Oncol* 2009; 16: 1255–1265
- Bipat S, Glas AS, Slors FJM et al. Rectal cancer: local staging and assessment of lymph node involvement with endoluminal US, CT, and MR imaging – a meta-analysis. *Radiology* 2004; 232: 773–783
- N.I.f.C.E. Radiofrequency ablation for the treatment of colorectal metastases in the liver. London: o. J; 2011

- 36 Kim KH, Yoon YS, Yu CS *et al.* Comparative analysis of radiofrequency ablation and surgical resection for colorectal liver metastases. *J Korean Surg Soc* 2011; 81: 25–34
- 37 Mulier S, Ruers T, Jamart J *et al.* Radiofrequency ablation versus resection for resectable colorectal liver metastases: time for a randomized trial? An update. *Dig Surg* 2008; 25: 445–460
- 38 Christophi C, Nikfarjam M, Malcontenti-Wilson C *et al.* Long-term survival of patients with unresectable colorectal liver metastases treated by percutaneous interstitial laser thermotherapy. *World J Surg* 2004; 28: 987–994
- 39 Welsh JS, Kennedy AS, Thomadsen B. Selective Internal Radiation Therapy (SIRT) for liver metastases secondary to colorectal adenocarcinoma. *Int J Radiat Oncol Biol Phys* 2006; 66: S62–S73
- 40 Mancini R, Carpanese L, Sciuto R *et al.* A multicentric phase II clinical trial on intra-arterial hepatic radiotherapy with 90yttrium SIR-spheres in unresectable, colorectal liver metastases refractory to i.v. chemotherapy: preliminary results on toxicity and response rates. *In Vivo* 2006; 20: 711–714
- 41 Solbiati L, Livraghi T, Goldberg SN *et al.* Percutaneous radio-frequency ablation of hepatic metastases from colorectal cancer: long-term results in 117 patients. *Radiology* 2001; 221: 159–166
- 42 Vogl TJ, Straub R, Eichler K *et al.* Malignant Liver Tumors Treated with MR Imaging-guided Laser-induced Thermotherapy: Experience with Complications in 899 Patients (2,520 lesions). *Radiology* 2002; 225: 367–377
- 43 Shibata T, Niinobu T, Ogata N *et al.* Microwave coagulation therapy for multiple hepatic metastases from colorectal carcinoma. *Cancer* 2000; 89: 276–284
- 44 Liang P, Dong B, Yu X *et al.* Evaluation of long-term therapeutic effects of ultrasound-guided percutaneous microwave ablation of liver metastases. *Zhonghua Yi Xue Za Zhi* 2006; 86: 806–810
- 45 Hermanek Pjr, Wiebelt H, Riedl S *et al.* Long-term results of surgical therapy of colon cancer. Results of the Colorectal Cancer Study Group. *Chirurg* 1994; 65: 287–297
- 46 Wichmann MW, Müller C, Hornung HM *et al.* Results of long-term follow-up after curative resection of Dukes A colorectal cancer. *World J Surg* 2002; 26: 732–736
- 47 Körner H, Söreide K, Stokkeland PJ *et al.* Systematic follow-up after curative surgery for colorectal cancer in Norway: a population-based audit of effectiveness, costs, and compliance. *J Gastrointest Surg* 2005; 9: 320–328
- 48 Kievit J. Colorectal cancer follow-up: a reassessment of empirical evidence on effectiveness. *Eur J Surg Oncol* 2000; 26: 322–328
- 49 Bülow S, Christensen IJ, Harling H *et al.* Recurrence and survival after mesorectal excision for rectal cancer. *Br J Surg* 2003; 90: 974–980
- 50 Berman JM, Cheung RJ, Weinberg DS. Surveillance after colorectal cancer resection. *Lancet* 2000; 355: 395–399
- 51 Schoemaker D, Black R, Giles L *et al.* Yearly colonoscopy, liver CT, and chest radiography do not influence 5-year survival of colorectal cancer patients. *Gastroenterology* 1998; 114: 7–14
- 52 Kjeldsen BJ, Kronborg O, Fenger C *et al.* A prospective randomized study of follow-up after radical surgery for colorectal cancer. *Br J Surg* 1997; 84: 666–669
- 53 Jeffery GM, Hickey BE, Hider P. Follow-up strategies for patients treated for non-metastatic colorectal cancer. *Cochrane Database Syst Rev* 2002: CD002200
- 54 Hünerbein M, Totkas S, Moesta KT *et al.* The role of transrectal ultrasound-guided biopsy in the postoperative follow-up of patients with rectal cancer. *Surgery* 2001; 129: 164–169
- 55 Pietra N, Sarli L, Costi R *et al.* Role of follow-up in management of local recurrences of colorectal cancer: a prospective, randomized study. *Dis Colon Rectum* 1998; 41: 1127–1133
- 56 Desch CE, Benson AB 3rd, Somerfield MR *et al.* Colorectal cancer surveillance: 2005 update of an American Society of Clinical Oncology practice guideline. *J Clin Oncol* 2005; 23: 8512–8519
- 57 Winawer S, Fletcher R, Rex D *et al.* Colorectal cancer screening and surveillance: clinical guidelines and rationale-Update based on new evidence. *Gastroenterology* 2003; 124: 544–560
- 58 Sobhani I, Tiret E, Lebtahi R *et al.* Early detection of recurrence by 18FDG-PET in the follow-up of patients with colorectal cancer. *Br J Cancer* 2008; 98: 875–880
- 59 Selvaggi F, Cuocolo A, Sciaudone G *et al.* FGD-PET in the follow-up of recurrent colorectal cancer. *Colorectal Dis* 2003; 5: 496–500