

## Akute Pfortaderthrombose bei einem 5-jährigen Kind: Rekanalisierung mittels perkutaner Thrombenaspiration und Thrombolyse

### Percutaneous Thrombus Aspiration and Thrombolysis for the Treatment of Acute Portal Vein Thrombosis in a 5-Year-Old Child

#### Zusammenfassung

Die frühe postoperative Pfortaderthrombose stellt eine relativ häufige und schwere Komplikation nach Lebertransplantation bei Kindern dar. Das klinische Bild wird geprägt durch Zeichen der portalen Hypertension wie Aszites und gastrointestinale Blutungen. Basistherapie ist die möglichst rasch einzuleitende Heparinisierung. Bei persistierender oder progredienter Thrombosierung bzw. persistierenden oder progredienten Symptomen ist eine operative Thrombektomie oder Retransplantation in Betracht zu ziehen. Beide Verfahren gehen jedoch mit einer hohen Morbidität und Letalität einher. Wir berichten über eine erfolgreiche minimalinvasive perkutane Thrombenaspiration und Thrombolyse bei einem 5-jährigen Kind mit akuter Pfortaderthrombose nach Lebertransplantation.

#### Einführung

Die frühe postoperative Pfortaderthrombose ist mit einer Inzidenz von etwa 8 % eine relativ häufige und schwere Komplikation nach Lebertransplantation bei Kindern (Corno V et al. *Transplantation Proceedings* 2005; 37: 1141–1142). Das klinische Bild wird geprägt durch Zeichen der portalen Hypertension wie Aszites, Splenomegalie, Anämie und gastrointestinale Blutungen sowie einer Transplantatdysfunktion (Carnevale FC et al. *Pediatr Transplantation* 2011; 15: 47–52). Das therapeutische Vorgehen wird durch den Schweregrad der Thrombosierung und der klinischen Symptome bestimmt (Thomas RM et al. *J Gastrointest Surg* 2010; 14: 570–577). Basistherapie ist die möglichst rasch einzuleitende Heparinisierung. Bei persistierender oder progredienter Thrombosierung bzw. persistierenden oder progredienten Symptomen ist eine operative Thrombektomie oder Retransplantation in

#### Abstract

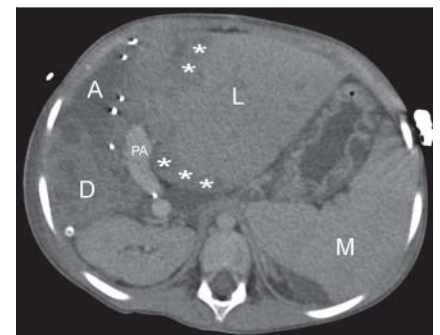Early portal vein thrombosis is a frequent and severe complication following pediatric liver transplantation. The clinical presentation is characterized by signs and symptoms of portal hypertension such as ascites and digestive hemorrhage. Primary treatment consists of heparin therapy. In the case of persistent or progressive thrombosis or symptoms, surgical thrombectomy or retransplantation should be considered. However, surgical intervention is associated with significant morbidity and mortality. We report on successful minimally invasive percutaneous thrombus aspiration and thrombolysis for the treatment of acute portal vein thrombosis in a 5-year-old child post liver transplantation.

Betracht zu ziehen. Die operative Revision geht jedoch mit einer hohen Morbidität und Letalität einher (Bueno J et al. *American Journal of Transplantation* 2010; 10: 2148–2153). Wir berichten über eine erfolgreiche minimalinvasive perkutane Thrombenaspiration und Thrombolyse bei einem 5-jährigen Kind mit akuter Pfortaderthrombose nach Lebertransplantation.

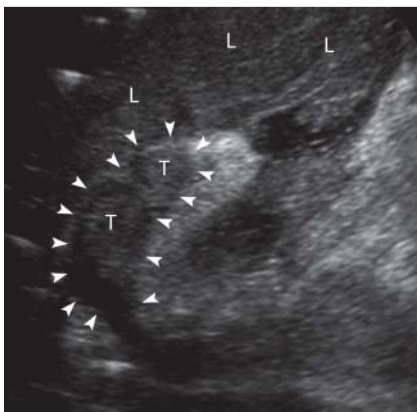
#### Fallbeschreibung

Eine 5-jährige Patientin (Körpergewicht 16 kg) mit Faktor-V-Leiden-Mutation und Thrombozytose (538 Thrombozyten pro nl) litt an einer fortschreitenden, venozentrisch akzentuierten Leberzirrhose, welche eine Lebertransplantation erforderlich machte. Nach orthotoper Transplantation eines linkslateralen Leberlappens (Lebersegmente II und III) zeigte sich am 6. postoperativen Tag sonografisch ein deutlich reduzierter Fluss in der

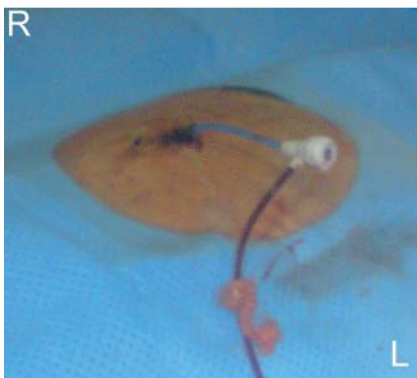
Pfortader. Am 7. postoperativen Tag stellte sich in einer kontrastmittelgestützten CT des Abdomens die Pfortader regelrecht kontrastiert dar, insbesondere zeigte sich keine Einengung im Bereich der Anastomose (Abb. 1). In der zweiten postoperativen Woche wurde eine akute mittelschwere Abstoßungsreaktion diagnostiziert und über die peritonealen Drainagen entleerte sich zunehmend Aszites. Am Ende der zweiten postoperativen Woche lagen der Serumspiegel der Alanin-Aminotransaminase (ALT), der Aspartat-Aminotransaminase (AST) und des Bilirubins gesamt bei 49 U/l, 61 U/l bzw. 6,0 mg/dl und der Quickwert bei 55 %. Am 17. postoperativen Tag wurde trotz laufender Heparinisierung in prophylaktischer Dosierung (Ziel-PTT 45–55 s) sonografisch eine Thrombosierung des Pfortaderhauptstamms nachgewiesen (Abb. 2). Auch unter intensivierter Heparintherapie (Ziel-PTT 60–80 s) waren die Thrombosierung und die Aszitesbildung (bis zu 2 l pro Tag) zunehmend sowie die Transaminasen ansteigend (ALT 90 U/l; AST 81 U/l). Der Serumspiegel von Bilirubin gesamt lag weiterhin bei 6 mg/dl und der Quickwert bei 50 %. Nach interdisziplinärer Fallbesprechung mit Vertretern der Pädiatrie, Viszeralchirurgie und interventionellen Radiologie wurde entschieden, eine perkutane Thrombenaspiration ggf. in Kombination mit einer lokalen Thrombolyse durchzuführen. Die Eltern wurden ausführlich über Nutzen und Risiko dieser Interven-



**Abb. 1** Axiale Rekonstruktion einer am 7. postoperativen Tag durchgeführten kontrastmittelgestützten Computertomografie des Oberbauchs. Das Transplantat (L), bestehend aus Lebersegment II und III, wurde orthotop implantiert. In der abgebildeten Leber demarkieren sich mehrere Areale mit Perfusionsstörung (\*). Regelrechte Kontrastierung des Pfortaderhauptstammes (PA). In der Loge des entfernten rechten Leberlappens finden sich Darmerschlingen (D) sowie Aszites (A). M, Milz.

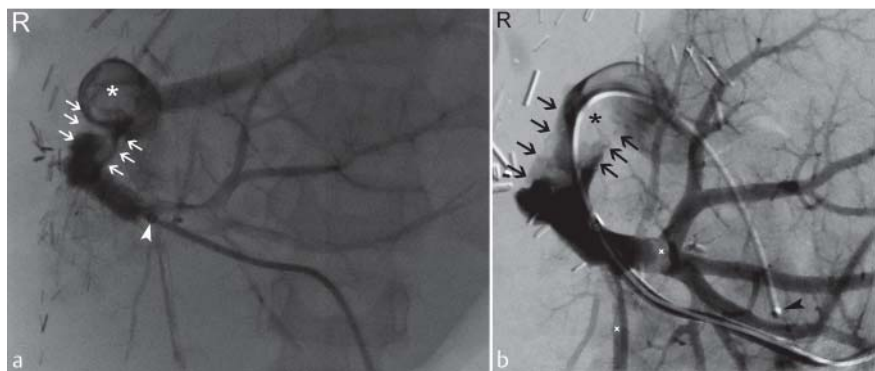


**Abb. 2** Am 17. postoperativen Tag demarkieren sich sonografisch Thromben (T) innerhalb des Pfortaderhauptstamms (mittels Pfeilspitzen markiert). L, Leber.



**Abb. 3** Fotografie der subxiphoidal eingebrachten und transhepatisch verlaufenden 5-French-Schleuse, deren Spitze im Pfortaderast von Lebersegment III einliegt. R, L; rechte bzw. linke Körperseite.

tion aufgeklärt und erteilten ihr Einverständnis mit dieser Vorgehensweise. Die Intervention erfolgte am 18. postoperativen Tag in Intubationsnarkose. Die Oberfläche der Spitze einer CHIBA-Nadel (21 Gauge, Boston Scientific, Natick, MA, USA) wurde über eine Länge von 0,5 cm mit einem Skalpell aufgeraut, um die Echogenität der Nadelspitze zu erhöhen. Es wurde mit dieser CHIBA-Nadel sonografiegestützt über einen subxiphoidalen Zugang ein peripherer Pfortaderasts von Lebersegment III etwa 1,5 cm medial der Leberkapsel punktiert und in Seldinger-Technik unter Verwendung eines COPE-Drahtes (0,018-inch, Cook, Bjæverskov, Denmark) und eines Accustick-Introducer-Systems (Boston Scientific, Natick, MA, USA) die Spitze einer 5-French-Schleuse (Check-Flo Performer Introducer, Länge 13 cm, COOK, Bloomington, IN, USA) im Pfortaderast von

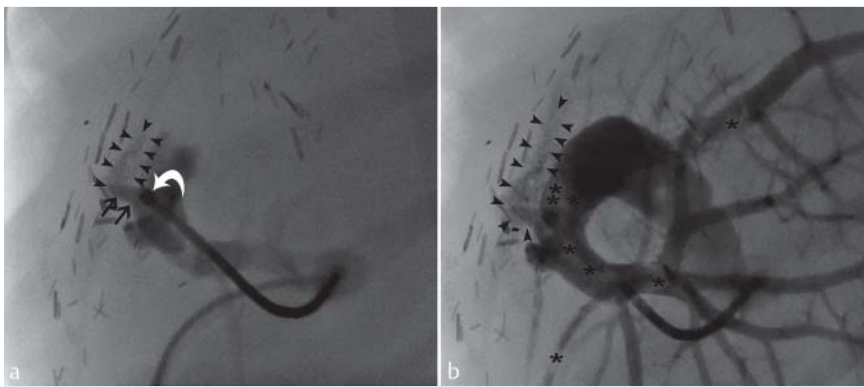


**Abb. 4** **a** Posterior-anteriore Fluoroskopie nach Kontrastmittelinjektion in das Pfortadersystem. Es demarkiert sich eine subtotale Kontrastmittelaussparung des Pfortaderhauptstamms (\*) sowie des angrenzenden Pfortaderasts von Lebersegment III (Pfeile). Nur im Randbereich ist ein geringes Restlumen dieses Gefäßabschnitts abgrenzbar. Pfeilspitze: Röntgendichte Spitze der im Pfortaderast von Lebersegment III einliegenden Schleuse. R: Rechte Körperseite. **b** Posterior-anteriore digitale Subtraktionsangiografie nach Kontrastmittelinjektion in das Pfortadersystem. Auch hier lässt sich die subtotale thrombotische Okklusion des Pfortaderhauptstamms sowie des grenzenden Pfortaderasts von Lebersegment III anschaulich abgrenzen (\* und Pfeile). Weiterhin zeigen sich thrombembolische Verlegungen in den Pfortaderästen von Lebersegment III (X). Pfeilspitze: Spitze eines in der extrahepatischen Pfortader einliegenden Katheters.

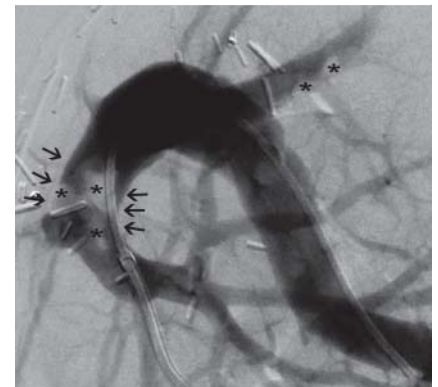Lebersegment III platziert (Abb. 3). Nach Kontrastmittelinjektion in das Pfortadersystem demarkierte sich anschaulich die subtotale thrombotische Verlegung des Pfortaderhauptstamms sowie des angrenzenden Pfortaderasts von Lebersegment III (Abb. 4). Zudem zeigte sich ein deutlich verlangsamter Fluss in der extrahepatischen Pfortader mit Kontrastmittelabstrom über portalvenöse Kollateralen. Nach intravenöser Gabe von 1200 Einheiten Heparin und Sondierung in den Pfortaderhauptstamm wurde die Schleuse mit einliegendem Dilatator drahtgeführt über die Thrombosierung hinweg vorgeschoben. Nach Entfernung des Dilatators und des Drahtes konnten im Rückzug zahlreiche Thromben über die Schleuse aspiriert werden, wobei hier vorsichtig und unter fluoroskopischer Kontrolle vorgegangen wurde, um eine akzidentelle Dislokation der Schleuse aus der Pfortader zu verhindern. Dieses Manöver wurde mehrfach wiederholt. Trotz zusätzlicher Ballondilatation und Thrombenmobilisierung mit einem 5 × 20 mm Ballon (Ultra-soft, Boston Scientific, Natick, MA, USA) verblieb eine höhergradige Einengung der Pfortader durch residuelle Thromben. Daher wurde entschieden, eine lokale Thrombolyse durchzuführen. Nach Beimpfung des Thrombus mit 20 000 Einheiten Urokinase wurden unter intravenöser Heparinisierung (Ziel-PTT 80 – 100 s) über einen mit der Spitze im Pfortaderhauptstamm knapp proximal der Thromben platzierten Mikrokatheter (Renegade Hi-Flo,

Boston Scientific, Cork, Irland) 5000 Einheiten Urokinase pro h infundiert. Die Schleuse und der Mikrokatheter wurden sorgfältig an der Haut fixiert. Bei weiterhin intubierter Patientin erfolgte alle 4 h eine neurologische Untersuchung sowie alle 8 h eine sonografische Darstellung des Oberbauchs einschließlich eines Gefäßdopplers der Pfortader.

Am Folgetag ergab die Laborkontrolle einen deutlich rückläufigen Bilirubinspiegel (3,3 mg/dl). In der Kontrollportografie zeigte sich, dass der Mikrokatheter aus der Pfortader in die Schleuse luxiert war. Nach Kontrastmittelinjektion über die Schleuse demarkierte sich eine durch die Schleusenspitze hervorgerufene Perforation der Gefäßwand sowie ein Kontrastmittelparavasat im periportalen Raum im Sinne einer gedeckten Blutung (Abb. 5). In einer nach 25-minütiger Wartezeit durchgeführten Kontrollportografie war kein persistierender Kontrastmittelaustritt mehr abgrenzbar. Im Vergleich zum Ausgangsbefund (Abb. 4) war die Pfortaderthrombose deutlich rückläufig (Abb. 5). Bei verlangsamtem Fluss in der Pfortader, persistierenden Thromben und einer im Rahmen der Grunderkrankung bestehenden Thrombophilie wurde im Hinblick auf das Risiko einer Re-Thrombosierung durch Vertreter der Pädiatrie, Viszeralchirurgie und interventionellen Radiologie im Konsensus indiziert, die Thrombolyse zumindest für einen Tag fortzusetzen. Durch Rückzug der Schleuse um 1 cm und Einwechslung eines 4-French-Glidecath-Katheters (Glidecath, Terumo, Leuven, Bel-



**Abb. 5** Nach eintägiger Thrombolysedurchgeführte, posterior-anteriore digitale Fluoroskopie nach Kontrastierung der intrahepatischen Pfortader über die einliegende Schleuse. **a** Von der Schleusenspitze (gebogener Pfeil) ausgehend demarkiert sich ein nach lateral rechts gerichteter Kontrastmitteljet (schwarze Pfeile) infolge einer Perforation der Pfortaderwand durch die Schleusenspitze. Das ausgetretene Kontrastmittel verbleibt im periportalen Raum im Sinne einer gedeckten Blutung (Pfeilspitzen). In **b**, welche einige Sekunden nach **a** angefertigt wurde, lässt sich weiterhin das Kontrastmitteldepot im periportalen Raum abgrenzen (Pfeilspitzen). Im Vergleich zum präinterventionellen Ausgangsbefund (Abb. 3) nun deutlich verbesserte Durchgängigkeit der Pfortader, wobei noch mehrere Kontrastmittelaussparungen infolge persistierender Thromben abgrenzbar sind (\*).



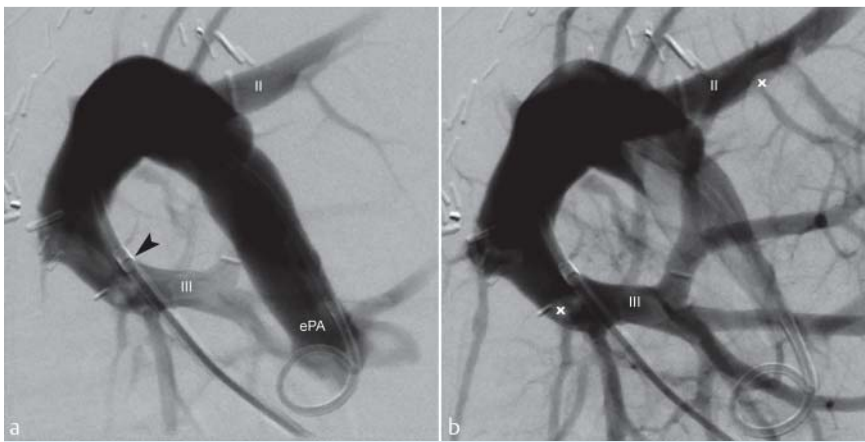
**Abb. 6** Nach 3-tägiger Thrombolysedurchgeführte, posterior-anteriore digitale Portografie nach Kontrastierung des Pfortadersystems über einen im extrahepatischen Pfortaderhauptstamm platzierten Katheter. Es demarkieren sich mehrere Kontrastmittelaussparungen als Ausdruck persistierender Thromben (\*). Vor allem im proximalen Anteil des Pfortaderasts von Lebersegment III noch höhergradige Einengung des Lumens (Pfeile).

gien) wurde erreicht, dass die Schleuse „harmonisch“ im Pfortaderast einlag und keinen Druck mehr auf die Gefäßwand ausübte (Abb. 6). Nach zweistündiger Pause wurde die Thrombolysedurchgeführt unter engmaschiger Überwachung der Patientin fortgesetzt. Am Folgetag demarkierten sich vor allem in den zentralen Pfortaderästen von Lebersegment II durch Thromben bedingte, bis 80%ige Stenosen, sodass die Thrombolysedurchgeführt für einen weiteren Tag fortgesetzt wurde. Nach 3-tägiger Thrombolysedurchgestellt sich die Thromben unverändert dar. Durch eine erneute Ballondilatation und Thrombenmobilisierung mit einem 6mm-Ballon konnte die Thrombuslast in den Ästen von Lebersegment II verkleinert werden, bei jedoch zunehmenden Thromben im Abgang des Pfortaderasts von Lebersegment III (Abb. 6). Bei persistierenden bzw. rekurrenten Thromben und einer Thrombozytenkonzentration > 300 pro nl wurde indiziert, mit einer lebenslangen Gabe von Aspirin (3 mg pro Kilogramm Körpergewicht [= 50 mg] täglich, erste Dosis intravenös) zu beginnen und die Thrombolysedurchgeführt für einen weiteren Tag fortzusetzen. Am Folgetag stellten sich die Thromben innerhalb der zentralen Pfortaderanteile weitgehend unverändert dar. Durch eine erneute Thrombenaspiration mit einem 5-French-Führungskatheter (Guider Softip, Boston Scientific, Plymouth, MN, USA) und eine Thrombenmobilisierung mit einem 5-French-Pigtail-Katheter (PIG, COOK, Bloomington, IN, USA) konnte die Pfortader weitgehend rekanalisiert werden (Abb. 7). Zudem wies die Pfortader nun eine regelrechte Flussdynamik auf.

Der intrahepatische Punktionskanal wurde unter Zuhilfenahme eines Mikrokatheters (Renegade Hi-Flo, Boston Scientific, Cork, Irland) mittels befaserter Mikrocoils (ein ablösbarer 3 mm × 6 cm Interlock-35 Coil, Boston Scientific, Cork, Irland; zwei 3 × 2 mm Tornado Coils, COOK, Bloomington, IN, USA) embolisiert. In den sonografischen Kontrollen konnte keine Nachblutung festgestellt werden. Der Serumfibrinogenspiegel betrug vor Beginn der Thrombolysedurchgeführt 185 mg/dl. Am niedrigsten war der Spiegel am zweiten Tag der Thrombolysedurchgeführt mit 108 mg/dl. Danach stieg der Fibrinogenspiegel wieder an. Am zweiten Tag nach Beendigung der Thrombolysedurchgeführt lag er bei 272 mg/dl. Periinterventionell erfolgte keine Substitution von Fibrinogen. In den Tagen nach der erfolgreichen Revascularisierung war die Aszitesbildung rasch rückläufig und die Transplantatfunktion normalisierte sich. Die Patientin konnte einen Monat nach der Intervention in gutem Allgemeinzustand entlassen werden. Bei Entlassung lagen die Serumspiegel von ALT, AST und Bilirubin gesamt bei 40 U/l, 28 U/l bzw. 0,55 mg/dl und der Quickwert bei 86%. 19 Monate später befindet sich die Patientin in einem sehr guten Allgemeinzustand und die Pfortader ist regelrecht perfundiert. Es ist geplant, die Antikoagulation mittels Clexane (2 × 15 mg s.c. pro Tag) bis zur zweiten Jahreskontrolle nach Lebertransplantation und anschließend eine alleinige Thrombozytenaggregationshemmung mit einer täglichen, gewichtsadaptierten Aspiringabe fortzusetzen.

## Diskussion

Infolge einer akuten Pfortaderthrombose nach Lebertransplantation können sowohl ein Transplantatversagen als auch Symptome und Zeichen einer portalen Hypertension wie Aszitesbildung, Splenomegalie und Varizenblutungen auftreten (Carnevale FC et al. Cardiovasc Intervent Radiol 2006; 29: 457 – 461). Erweist sich die alleinige Antikoagulation als nicht ausreichend, dann stellt die operative Revision die Standardtherapie dar. Die operative Revision ist jedoch mit einer hohen Komplikationsrate assoziiert. Beispielsweise erfolgte in einem Kollektiv von Corno und Mitarbeiter (Corno V et al. Transplantation Proceedings 2005; 37: 1141 – 1142) bei 7 Kindern mit akuter Pfortaderthrombose eine operative Thrombektomie bzw. eine Retransplantation und 4 der Kinder verstarben. Im vorliegenden Fall wurde die Pfortaderthrombose am 17. postoperativen Tag diagnostiziert. Zu diesem Zeitpunkt weisen vor allem die Dünndarmschlingen in der Regel ausgeprägte Adhäsionen auf, welche eine Operation deutlich erschweren und das operative Trauma sowie das Komplikationsrisiko weiter erhöhen. Unter Berücksichtigung der mit einer operativen Revision einhergehenden Morbidität und Letalität wurde im vorliegenden Fall im Konsensus entschieden, eine minimalinvasive perkutane Thrombenaspiration ggf. in Kombination mit einer lokalen Thrombolysedurchzuführen.



**Abb. 7** Nach 4-tägiger Thrombolyse und mehrfacher Thrombenaspiration durchgeführte, posterior-anteriore digitale Subtraktionsangiografie nach Kontrastierung des Pfortadersystems über einen im extrahepatischen Pfortaderhauptstamm (ePA) einliegenden Pigtail-Katheter. **a** Der Pfortaderhauptstamm sowie der angrenzende Pfortaderast von Lebersegment III sind wieder frei durchgängig. Pfeilspitze: Spitze der im Pfortaderast von Lebersegment III einliegenden Schleuse. II, III: Pfortaderast von Lebersegment II bzw. III. **b** Im Verlauf der Pfortaderäste von Lebersegment II und III lassen sich residuelle, vor allem wandständige Thromben (X) abgrenzen.

Zunächst erfolgte die alleinige Thrombenaspiration, da hierdurch der Thrombus zügig verkleinert werden kann und kein systemisches Blutungsrisiko entsteht. Es wurde eine 5-French-Schleuse eingebracht, da erachtet wurde, dass diese Schleusen-größe ausreichend ist, um die Thromben suffizient aspirieren zu können. Generell ist es günstig, eine Schleuse zu verwenden, bei der das Endstück abnehmbar ist, da sich dadurch in der Schleuse zurückbleibende Thromben leichter entfernen lassen. Bei der im vorliegenden Fall verwendeten Schleuse ist das Endstück nicht abnehmbar. Da durch die Thrombenaspiration keine ausreichende Thrombenreduktion erzielt wurde, erfolgte eine ergänzende lokale Thrombolyse. Auch bei einer lokalen Thrombolyse können systemische Blutungskomplikationen auftreten. Daher ist es unerlässlich, Risikofaktoren für eine Blutung (z. B. Z. n. Schädelhirntrauma, Z. n. zerebraler Blutung) abzuklären, den Patienten engmaschig zu überwachen (im Besonderen Kontrolle des Blutdrucks und der Neurologie, Hinweise für Blutung) und dabei unter anderem darauf zu achten, dass die perkutan einlie-

gende Schleuse nicht akzidentell disloziert. Dies berücksichtigend ist gemäß unserer Erfahrung sowie Literaturangaben (Liu FY et al. World J Gastroenterol 2009; 15: 5028 – 5034) auch die mehrtägige Thrombolyse unter Verwendung von Urokinase in einer relativ niedrigen Dosierung (z. B. 400 IE pro kg und Stunde) sicher. Bei einer Thrombozytenkonzentration > 300 pro nl ist die zusätzliche Gabe von Aspirin zur Förderung einer effektiven Thrombolyse mutmaßlich günstig. Gemäß unseren Erfahrungen und Literaturangaben (Liu FY et al. World J Gastroenterol 2009; 15: 5028 – 5034) ist dieses Vorgehen nicht mit einer erhöhten Blutungsrate assoziiert.

Primäres Ziel der Rekanalisierung war es, den Pfortaderhauptstamm und die zentralen Anteile der großen Seitäste wieder zu eröffnen und einen antegraden Fluss in der extra- und intrahepatischen Pfortader zu erhalten. Kleinere, in periphere Pfortaderäste unverteilte Thromben spielen hämodynamisch eine geringere Rolle und werden aufgrund der geringen Größe rasch lysiert. Im vorliegenden Fall wurde mittels Thrombenaspiration und

eintägiger Thrombolyse eine deutliche Thrombenreduktion erzielt (Abb. 4), sodass an diesem Punkt die Beendigung der Intervention in Betracht zu ziehen war, zumal eine gedeckte Blutung vorlag. Bei noch verlangsamtem Fluss in der Pfortader, persistierenden Thromben und bestehender Thrombophilie wurde im Hinblick auf das Risiko einer Re-Thrombosierung indiziert, die lokale Thrombolyse fortzusetzen. Im weiteren Verlauf gelang es schließlich nach zusätzlicher Gabe von Aspirin und erneuter Thrombenaspiration, die Pfortader weitgehend zu rekanalisieren und einen guten antegraden Pfortaderfluss zu erhalten.

Bei vorsichtiger Durchführung der Intervention ist unseres Erachtens das Risiko einer Ruptur einer frisch jedoch regelrecht angelegten Pfortaderanastomose gering. Werden im Rahmen der Intervention größere Mengen Blut aspiriert, dann ist vor allem bei Kindern unter Berücksichtigung der Vital- und Laborparameter ggf. periinterventionell eine Erythrozytensubstitution notwendig.

Nach unserem Wissen ist dies der erste Bericht über eine erfolgreiche perkutane Aspiration und Thrombolyse zur Rekanalisierung einer frühen postoperativen Pfortaderthrombose bei einem Kind. Carnevale und Mitarbeiter (Carnevale FC et al. Cardiovasc Intervent Radiol 2006; 29: 457 – 461) führten in einem vergleichbaren Fall eine perkutane Thrombenaspiration in Kombination mit einer Stentangioplastie durch. Bei dieser Vorgehensweise besteht kein Risiko einer Thrombolyse-assoziierten Blutung, es können jedoch In-Stent-Thrombosen und In-Stent-Stenosen auftreten.

Der vorliegende Fall zeigt, dass die perkutane Thrombenaspiration und Thrombolyse auch bei Kindern eine effektive minimalinvasive Therapieoption für die Rekanalisation einer akuten Pfortaderthrombose darstellt.

P. Heiss, D. Grothues, M. Loss, B. Knoppke, C. Stroszczyński, Regensburg