

Hypertrichose als lokale Nebenwirkung einer Glaukomtherapie mit Bimatoprost-Augentropfen

Hypertrichosis as a Side Effect of Local Glaucoma Treatment with Bimatoprost Eye Drops

Autoren

G. Wagner, M. M. Sachse

Institut

Hautklinik, Klinikum Bremerhaven Reinkenheide (Chefarzt: Dr. G. Wagner)

Bibliografie

DOI <http://dx.doi.org/10.1055/s-0032-1309812>
 Online-Publikation: 15.5.2012
 Akt Dermatol 2012; 38: 397–399
 © Georg Thieme Verlag KG
 Stuttgart · New York
 ISSN 0340-2541

Korrespondenzadresse

Dr. med. Gunnar Wagner
 Klinikum Bremerhaven
 Reinkenheide
 Postbrookstr. 103
 27574 Bremerhaven
 gunnar.wagner@
 klinikum-bremerhaven.de

Zusammenfassung

Bei einem 74-jährigen Patienten entwickelte sich nach Anwendung von Bimatoprost-Augentropfen eine Hypertrichose im Bereich der Wimpern und des Unterlides. Gleichzeitig kam es zu Strukturveränderungen der Wimpern, die ein deutliches Längenwachstum, eine mediale Achsenverschie-

bung und eine verstärkte Pigmentierung aufwiesen.

Bimatoprost, ein Prostaglandin- $F_{2\alpha}$ -Analogon, wird zur lokalen Behandlung des Glaukoms eingesetzt. Die Pathogenese der durch Prostaglandin-Analoga verursachten Hypertrichose ist nicht geklärt. Diskutiert werden strukturelle und funktionelle Veränderungen der Haarwurzeln.

Kasuistik

Anamnese

Ein 74-jähriger Patient bemerkte 3 Monate nach Einleitung einer Glaukomtherapie des rechten Auges mit Bimatoprost-Augentropfen 0,3 mg/ml eine Verlängerung der Wimpern und ein umschrieben auftretendes Haarwachstum am Unterlid. Nur in diesem Areal kam es durch Überlaufen der Augentropfen zu einem direkten Kontakt der Haut mit den einmal täglich applizierten Tropfen. Das Haarwachstum am Unterlid war dabei so ausgeprägt, dass der Patient den betroffenen Bereich im Abstand von einigen Wochen regelmäßig rasieren musste.

Dermatologischer Befund

Klinisch fanden sich am Unterlid lateral rechts auf einer ca. 2 × 1 cm großen Fläche dicht stehende, feine, unterschiedlich lange, schwarz pigmentierte Haare (Abb. 1). Die Anzahl der Wimpern am rechten Oberlid betrug 117, während am linken Oberlid nur 92 Wimpern gezählt werden konnten. Im Vergleich zum linken Auge mit hier gleichmäßig 6–7 mm langen Wimpern fanden sich besonders am rechten Oberlid kräftigere, dunkler pigmentierte Wimpern mit einer unterschiedlichen Länge von bis zu 1,5 cm. Die Wimpern zeigten links ein gerades, rechts hingegen ein deutlich nach medial abweichendes Wachstum (Abb. 2).

Therapie und Verlauf

Der Patient fühlte sich insbesondere durch den kosmetischen Aspekt der aufgetretenen Hypertrichose nicht beeinträchtigt. Bei guter Wirksamkeit der Bimatoprost-Therapie wurde deshalb auf eine Veränderung der ophthalmologischen Behandlung verzichtet.

Diskussion

Bimatoprost gilt als selektiver Prostaglandinrezeptoragonist und zählt wie Latanoprost oder Travoprost zur Gruppe der Prostaglandin- $F_{2\alpha}$ -Analoge. Da Bimatoprost nicht als Ester, sondern als Amid vorliegt, wird es auch als Prostaglandin-Analogon bezeichnet. Als Antiglaukomatikum senkt Bimatoprost den Augeninnendruck durch eine verstärkte Ableitung des Kammerwassers durch das Interstitium des Ziliarmuskels in den suprachoroidalen Raum. Hier erfolgt die Aufnahme des Kammerwassers in das Venensystem (uveoskleraler Abfluss). Durch Aktivierung von Metallproteinasen in den Ziliarmuskelzellen werden intrazelluläre Stoffwechselveränderungen hervorgerufen, die auch die Zusammensetzung der extrazellulären Matrix beeinflussen und damit für die Zunahme des interstitiellen Kammerwasserabflusses verantwortlich sind [1, 2]. Zu den typischen Nebenwirkungen einer lokalen Behandlung des Glaukoms mit Prostaglandin- $F_{2\alpha}$ -Analoge zählen die konjunktivale Hyperämie,

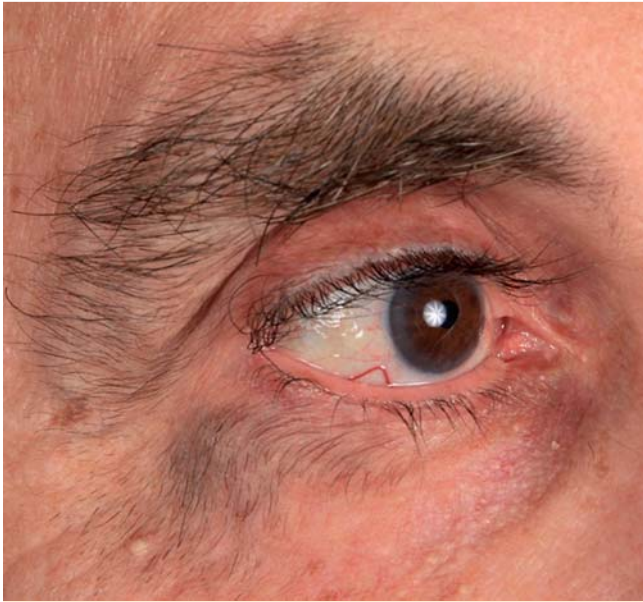


Abb. 1 Hypertrichose Unterlid lateral rechts.

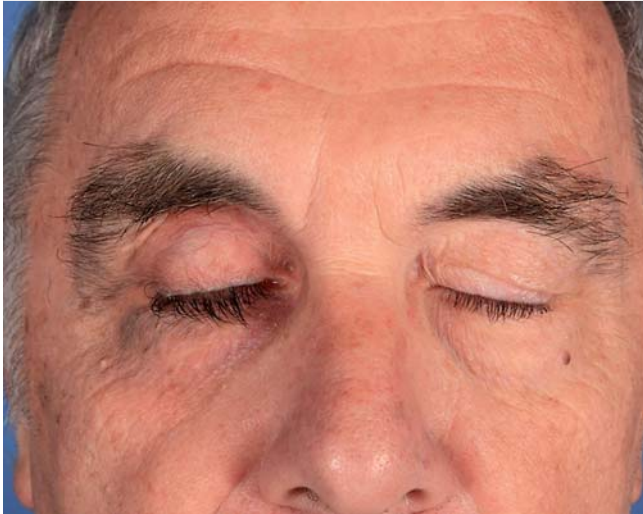

Abb. 2 Deutlich längere und kräftiger pigmentierte Wimpern rechts im Vergleich zum linken Auge.

ein okulärer Pruritus, Lidödeme, Hyperpigmentierungen sowie die Hypertrichose und weitere morphologische Veränderungen der Wimpern. Dabei wird die zahlenmäßige Vermehrung der Wimpern nicht nur an den Lidrändern und im Bereich der Lidwinkel beobachtet, sondern auch in der Übergangszone zwischen den Lidrändern und der sich anschließenden Haut der Lider mit den hier vorhandenen Vellushaaren, sodass der Eindruck einer zusätzlichen Wimpernreihe entstehen kann [3–5]. Neben der Hypertrichose kommt es zu einer Zunahme der Länge, des Durchmessers und der Pigmentierung der einzelnen Wimpern. In verschiedenen Studien konnte bei Bimatoprost-Applikation ein Wimpernwachstum zwischen 12,6 und 35,7% festgestellt werden [6–8]. Die Wimpern können eine gekräuselte Struktur annehmen und an der Hautoberfläche in einem veränderten Wachstumswinkel erscheinen [3]. Die damit verbundene Achsenabweichung würde das medial ausgerichtete Wachstum der Wimpern erklären, das auch bei unserem Patienten zu beobachten war. Die Hyperpigmentierung der Wimpern ist bei den

meisten Patienten als ausgeprägt beschrieben worden, in Einzelfällen musste allerdings auch das Auftreten einer Poliosis, einer Weißhaarigkeit, registriert werden [9, 10].

Verschiedene Studien, in denen die morphologischen Veränderungen der Wimpern bei Anwendung unterschiedlicher Prostaglandinderivate ausgewertet wurden, zeigten bei Bimatoprost eine stärkere Effektivität als z. B. bei Latanoprost [3, 6]. Aufgrund der Studienergebnisse wurde eine 0,03%-Bimatoprost-Lösung 2008 durch die FDA zur Behandlung der Hypotrachose der Wimpern zugelassen.

Die Prostaglandine und ihre Analoga beeinflussen Wachstum und Differenzierung der Haare, wobei die physiologischen und pathophysiologischen Abläufe bis heute weitgehend unbekannt sind. Der Prostaglandinsäurestoffwechsel lässt sich schwerpunktmäßig in den epithelialen Anteilen des Haarbulbus nachweisen. Die Synthese von PGE_2 und $PGF_{2\alpha}$ sowie die Existenz von Prostaglandinrezeptoren gelten dabei als gesichert [11]. Prostaglandininhibitoren, z. B. NSAP, hemmen beim Menschen das Haarwachstum, während durch $PGF_{2\alpha}$ im Mausmodell das Haarwachstum gefördert werden konnte [1, 13].

Als mögliche Ursachen der durch die Prostaglandin-Analoga induzierten Hypertrichose und der morphologischen Strukturveränderungen der Haare werden eine Umwandlung von Vellushaaren in Terminalhaare, eine follikuläre Hypertrophie und eine Verlängerung der Anagenphase diskutiert [14–16].

Interessenkonflikt



Die Autoren geben an, dass keine Interessenkonflikte bestehen.

Abstract

Hypertrichosis as a Side Effect of Local Glaucoma Treatment with Bimatoprost Eye Drops



A 74-year-old patient developed a hypertrichosis of the eyelashes and the eyelid following use of bimatoprost eye drops. At the same time there were structural changes of the eyelashes, which showed a significant increase in length, a medial axis shift and increased pigmentation.

Bimatoprost, a prostaglandin $F_{2\alpha}$ analogue, is used for local treatment of glaucoma. The pathogenesis of prostaglandin induced hypertrichosis is unknown. Structural as well as functional changes of the hair roots are discussed.

Literatur

- 1 Woodward DF, Krauss AH, Chen J et al. Pharmacological characterization of a novel antiglaucoma agent, Bimatoprost (AGN 192024). *J Pharmacol Exp Ther* 2003; 305: 772–785
- 2 Woodward DF, Liang Y, Krauss AH. Prostramides (prostaglandin-ethanolamides) and their pharmacology. *Br J Pharmacol* 2008; 153: 410–419
- 3 Law SK. Bimatoprost in the treatment of eyelash hypotrachosis. *Clin Ophthalmol* 2010; 26: 349–358
- 4 Johnstone MA. Hypertrichosis and increased pigmentation of eyelashes and adjacent hair in the region of the ipsilateral eyelids of patients treated with unilateral topical latanoprost. *Am J Ophthalmol* 1997; 124: 544–547
- 5 Modschiedler K, Driesch P von den, Paus R. Hyperpigmentierung und Hypertrichose der Augenlider nach Anwendung von Bimatoprost-Augentropfen. *J Dtsch Dermatol Ges* 2005; 3: 276–277

- 6 *Gandolfi S, Simmons ST, Sturm R et al.* Bimatoprost Study Group 3. Three-month comparison of bimatoprost and latanoprost in patients with glaucoma and ocular hypertension. *Adv Ther* 2001; 18: 110–121
- 7 *Brandt JD, Van Denburgh AM, Chen K et al.* Comparison of once- or twice-daily bimatoprost with twice-daily timolol in patients with elevated IOP: a 3-month clinical trial. *Ophthalmology* 2001; 108: 1023–1031
- 8 *Sherwood M, Brandt J.* Bimatoprost Study Groups 1 and 2. Six-month comparison of bimatoprost once-daily and twice-daily with timolol twice-daily in patients with elevated intraocular pressure. *Surv Ophthalmol* 2001; 45: 361–368
- 9 *Chen CS, Wells J, Craig JE.* Topical prostaglandin F(2alpha) analog induced poliosis. *Am J Ophthalmol* 2004; 137: 965–966
- 10 *Waheed K, Laganowski H.* Bilateral poliosis and granulomatous anterior uveitis associated with latanoprost use and apparent hypotrichosis on its withdrawal. *Eye (Lond)* 2001; 15: 347–349
- 11 *Colombe L, Vindrios A, Michelet JF et al.* Prostaglandin metabolism in human hair follicle. *Exp Dermatol* 2007; 16: 762–769
- 12 *Pillans PI, Woods DJ.* Drug-associated alopecia. *Int J Dermatol* 1995; 34: 149–158
- 13 *Sasaki S, Hozumi Y, Kondo S.* Influence of prostaglandin F2alpha and its analogues on hair regrowth and follicular melanogenesis in a murine model. *Exp Dermatol* 2005; 14: 323–328
- 14 *Paus R, Cotsarelis G.* The biology of hair follicles. *N Engl J Med* 1999; 341: 491–497
- 15 *Johnstone MA, Albert DM.* Prostaglandin-induced hair growth. *Surv Ophthalmol* 2002; 47: 185–202
- 16 *Stenn KS, Paus R.* Controls of hair follicle cycling. *Physiol Rev* 2001; 81: 449–494