

Current Developments and Perspectives on the Diagnosis and Treatment of Urinary Incontinence and Genital Prolapse in Women

Aktuelle Entwicklungen und Perspektiven in der Diagnostik und Therapie von Harninkontinenz und Genitalsenkung der Frau

Authors

G. Naumann, H. Kölbl

Affiliation

Johannes Gutenberg-University Mainz, Department of Obstetrics and Gynecology, Mainz

Key words

- urogynecology
- aconuresis
- descensus

Schlüsselwörter

- Urogynäkologie
- Harninkontinenz
- Genitalsenkung

received 20. 1. 2012
accepted 28. 1. 2012

Bibliography

DOI <http://dx.doi.org/10.1055/s-0031-1298335>
Geburtsh Frauenheilk 2012; 72: 202–210 © Georg Thieme Verlag KG Stuttgart · New York · ISSN 0016-5751

Correspondence

Dr. Gert Naumann
Johannes Gutenberg-University Mainz
Department of Obstetrics and Gynecology
Langenbeckstraße 1
55131 Mainz
gnaumann@uni-mainz.de

Abstract



As a key area of gynaecology, urogynaecology has undergone impressive changes in the past few years. Together with the high prevalence of functional pelvic floor disorders, modern anaesthesia procedures and the introduction of new, innovative minimally invasive operation techniques have led to a dramatic increase in the number of operations for incontinence and prolapses. The increasingly subtle diagnostic options, such as, e.g., 2D and 3D sonography of the pelvic floor provide unambiguous findings and facilitate decision making. Tension-free vaginal slings in retro-pubic, trans-obturator or single-incision techniques show a high success rate with few complications and have almost completely replaced the more invasive abdominal surgical techniques for the operative management of stress incontinence. Especially for recurrent prolapse the use of alloplastic nets leads to a markedly improved anatomic and functional outcome. In spite of the euphoria about modern operation techniques and novel net materials, in-depth knowledge of pelvic floor anatomy, sufficient surgical experience and unequivocal guideline-conform indications are mandatory for satisfactory treatment outcomes. The afflicted women must be informed in detail about alternative procedures and more emphasis should be placed on conservative therapy. Novel surgical techniques should be monitored by registers or clinical trials. The professional society is called upon to improve the training curricula for pelvic floor surgery.

Introduction



Urogynaecology is a key area of gynaecology and focuses on different pelvic floor, bladder, bowel and genital disorders in women.

Zusammenfassung



Die Urogynäkologie hat sich als große Säule unseres Faches in den letzten Jahren eindrucksvoll verändert. Bei einer hohen Prävalenz an Beckenboden-Funktionsstörungen ist es durch moderne sichere Anästhesieverfahren und Einführung neuer innovativer minimalinvasiver OP-Verfahren zu einem rasanten Zuwachs an Inkontinenz- und Senkungsoperationen gekommen. Immer subtilere diagnostische Möglichkeiten wie z.B. die 2-D- und 3-D-Beckenbodensonografie erbringen klare Befunde zur besseren Entscheidungsfindung. Spannungsfreie Vaginalschlingen in retropubischer, transobturatorischer oder Single-Incision-Technik zeigen hohe Erfolgsraten bei geringen Komplikationen und haben die invasiveren abdominalen Techniken bei der operativen Behandlung der Belastungsinkontinenz weitestgehend abgelöst. Der Einsatz von alloplastischen Meshes führt gerade beim Rezidivprolaps zu einer deutlichen Verbesserung des anatomischen und funktionellen Outcomes. Bei aller Euphorie über moderne Operationstechniken und neue Netzmaterialien sind die profunde Kenntnis der Beckenbodenanatomie, eine ausreichende operative Expertise und eine klare leitliniengerechte Indikationsstellung unverzichtbar für einen zufriedenstellenden Behandlungserfolg. Betroffene Frauen müssen umfassender auch über alternative Verfahren aufgeklärt werden und der konservativen Therapie muss ein größerer Stellenwert gegeben werden. Neue Operationstechniken sollten durch Studien oder Register überwacht werden. Die Fachgesellschaft ist aufgerufen, die Ausbildung des Beckenbodenchirurgen zu verbessern.

Einleitung



Die Urogynäkologie ist ein Kerngebiet unseres Faches und beschäftigt sich mit vielfältigen Problemen des Beckenbodens und Funktionsstörungen von Blase, Darm und dem Genitale der Frau.

A rapid increase in surgery for incontinence and genital descensus has been observed during recent years. This is due, on the one hand, to an increasingly better informed public with a higher demand for treatment, and, on the other hand, the removal of taboos on the subject.

While urogynaecology was only the domain of specialists in a few centres up to 10–15 years ago, it is now available in all modern gynaecological practices and hospitals. With an occurrence rate of 35% in all women over 50 years of age, pelvic floor disorders are generally the most common complaints among women. Considerable improvements in diagnosis and treatment have taken place in recent years.

Current studies confirm the influence of predisposing genetic factors with changes in the expression of the extracellular matrix, which may in turn be the basis for incontinence or prolapse [1]. Urinary incontinence has a complex clinical picture with genetic, mechanical, hormonal, degenerative, neurological and age-related causes. Little is still known of the causal consequences of pregnancy and childbirth in influencing incontinence. With a higher vulnerability of the pelvic floor and related organs during pregnancy, different delivery methods result in different lesions which, with age, are progressively thinned out by increasing degenerative processes.

Stress Incontinence in Women

Currently only marginal progress has been made in the diagnosis of stress incontinence. The main principles of complex urodynamic measurement have been known for decades. Technical progress has led to considerably smaller equipment; however, invasive examinations are still conducted by inserting a catheter into the bladder under non-physiological conditions with many artefact possibilities. A longer and continuous monitoring of outpatients, including considering their everyday situations, is technically not yet fully developed.

Ultrasound has become commonly used for pelvic floor imaging, efficiently providing reproducible images of relevant structures and functional processes. Changes in the integrity of the urethra and its mobility can thus be quantified. The outcomes of surgical operations can also be accurately evaluated by, for instance, indicating the position of a tension-free sling. Current studies document the importance of pre-operative evaluation of the urethra length and precise positioning of the incision in order to guarantee that the tape is inserted in a tension-free, mid-urethral position [2].

Operative Treatment Using Tension-Free Vaginal Slings

The high efficiency of applying synthetic, tension-free vaginal slings with punctum maximum in the centre of the urethra, which is an implementation of the integral theory of Ulmstem and Papa Petros, has been confirmed in several studies with LoE I and II as an effective surgical procedure. Since 1995, more than five million slings have been implanted around the world, making this the most frequently performed of all incontinence operations. Over the past 16 years, there have been numerous modifications to one of the materials and the insertion aids, and different sub-urethral access paths for insertion have been developed. With respect to the material, there is a clear consensus: the slings used are of polypropylene material, type I in accordance with the

In den letzten Jahren zeigt sich ein rasanter Zuwachs an Behandlungsfällen mit Inkontinenz- und Deszensusoperationen. Das hängt zum einen von einer immer besser informierten Bevölkerung mit zunehmendem Therapiewunsch auch in höherem Alter und zum anderen von einer weiteren Enttabuisierung des Themas ab.

Während die Urogynäkologie noch vor 10–15 Jahren lediglich ein Thema für Spezialisten und wenige Zentren darstellte, so ist sie heute in der modernen Frauenheilkunde in allen Praxen und Krankenhäusern angekommen. Bei einer Prävalenz von bis zu 35% aller Frauen ab 50 Jahren gehören Beckenbodenfunktionsstörungen zu den häufigsten Erkrankungen der Frau überhaupt.

In den letzten Jahren haben sich entscheidende Verbesserungen der diagnostischen und therapeutischen Möglichkeiten ergeben.

Aktuelle Untersuchungen bestätigen den Einfluss prädisponierender genetischer Faktoren mit Veränderungen der Expression an der extrazellulären Matrix, die dann die Grundlage für das Auftreten von Inkontinenz oder Prolaps sein können [1]. Harninkontinenz ist ein komplexes Krankheitsbild mit genetischen, mechanischen, hormonellen, degenerativen, neurologischen und altersbedingten Ursachen. Noch immer sind nur wenige kausale Ursachen für den Einfluss von Schwangerschaft und Entbindung bekannt. Bei deutlich erhöhter Vulnerabilität des Beckenbodens und der beteiligten Organe in der Schwangerschaft erzeugen unterschiedliche Entbindungsmodi unterschiedliche Ausprägungen von Läsionen, die dann mit zunehmendem Alter durch ansteigende degenerative Prozesse immer mehr nivelliert werden.

Belastungsinkontinenz der Frau

In der Diagnostik der Belastungsinkontinenz hat es nur marginale aktuelle Fortschritte gegeben. Die urodynamische Komplexmessung ist in ihren Grundzügen seit Jahrzehnten bekannt. Der technische Fortschritt hat zwar zu einer deutlichen Verkleinerung der Apparaturen geführt, jedoch bleibt es bei einer invasiven Untersuchung mit Kathetereinlage in die Blase unter nicht physiologischen Bedingungen mit vielen Artefaktmöglichkeiten. Eine ambulante länger andauernde Messung mit Erfassung der Alltagssituationen ist bislang technisch noch immer nicht ausgereift.

Als bildgebendes Verfahren hat sich die Beckenbodensonografie durchgesetzt, hier lassen sich relevante Strukturen und Funktionsabläufe einfach und reproduzierbar darstellen. Veränderungen der Integrität der Harnröhre und deren Mobilität können quantifiziert und Operationsergebnisse durch z. B. Darstellung der Lage einer eingelegten spannungsfreien Schlinge gut beurteilt werden. Aktuelle Untersuchungen belegen die Wichtigkeit der präoperativen Evaluierung der Harnröhrenlänge und genauen Identifizierung der Inzision zur Bändeinlage, um eine miturethrale spannungsfreie Bandlage zu gewährleisten [2].

Operative Therapie durch spannungsfreie Vaginalschlingen

Die hohe Effizienz der synthetischen spannungsfreien Vaginalschlingen mit Punctum maximum in Urethramitte als wirkungsvolle OP-Prozedur auf dem Boden der Integraltheorie von Ulmstem und Papa Petros wurde in vielen Studien mit LoE I und II bestätigt. Seit Einführung dieser suburethralen Schlingen 1995 wurden weltweit über 5 Millionen Bänder implantiert und damit zu der am häufigsten angewendeten Inkontinenzoperation überhaupt. Über einen Zeitraum von inzwischen 16 Jahren gab es zahlreiche Modifikationen zum ei-

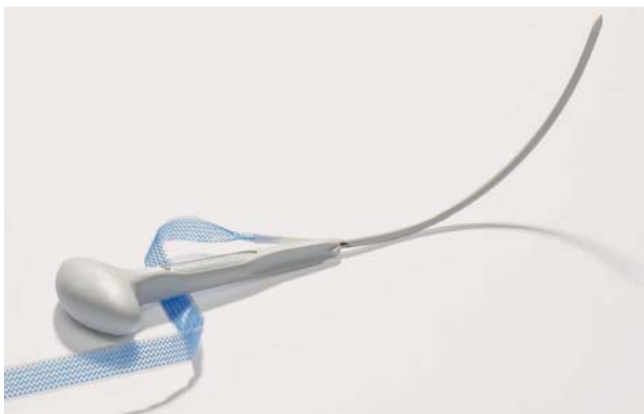


Fig. 1 TVT-exact® tape (Gynecare).

Abb. 1 TVT-exact®-Schlinge (Fa. Gynecare).

Amid classification of 1994. This monofilamentous and macroporous material has a pore size $> 75 \mu\text{m}$ and is characterised by fewer reactions from foreign bodies and infections.

Retro-pubic Access Path

The retro-pubic access path with introduction of the sling via a small colpotomy in the centre of the urethra, with a supra-symphysary access (bottom-up = TVT® tape, Gynecare), has been used the longest and has the most study results (◀ Fig. 1). Current data from 2008, with a follow-up time of 11.5 years, confirm the high efficiency of the method, with an objective continence rate of 90%, a subjective continence rate of 77% and an improvement of 20% (LoE II) [3].

Numerous studies comparing TVT and other incontinence operations exist. Burch colpo-suspensions and retro-pubic slings indicate equally good success rates with respect to continence and negligible side effects, even after five years, LoE I [4].

The retro-pubic passage yields high continence rates but also entails risks and side effects; for example, bladder perforation rates of 3–4% and possible lesions of the intestine, blood vessels or nerves on the pelvic wall.

Trans-obturator Access Path

The application of Delorme's trans-obturator access path introduced in 2001 has spread rapidly. This method avoids the retro-pubic path and passes the obturator fossa on both sides but requires a distinct blind passage.

In a comparison by Latthe et al. between retro-pubic and trans-obturator access paths in 2007, equivalent continence rates were found; however, distinct differences were found in the examination of the side effects and complications. In the TVT group, there were more bladder lesions and micturition disturbances due to obstruction. At the same time, the trans-obturator method resulted in considerably more vaginal erosions and pain syndromes, with dyspareunia and groin pain [5].

A recent comparison by Latthe et al. of the trans-obturator method with the TVT-O® (Gynecare) as an inside-out (introduction from the vagina to outside) or Monarc® (AMS) as an outside-in

nen des Materials und der Einführhilfen, zum anderen wurden verschiedene Zugangswege zur suburethralen Bandeinlage entwickelt. Bezüglich des Materials gibt es einen klaren Konsens; verwendet werden Bänder aus Polypropylen-Material Typ I der Amid-Klassifikation aus 1994; dieses monofilamentäre und makroporöse Material besitzt eine Porengröße von $> 75 \mu\text{m}$ und zeigt weniger Fremdkörper- und Infektreaktionen.

Retropubischer Zugangsweg

Für den retropubischen Zugangsweg mit Einführung des Bandes über eine kleine Kolpotomie in Urethramitte und Ausführung suprasymphysär (bottom-up = TVT®-Plastik, Fa. Gynecare) gibt es die längsten Erfahrungen und meisten Studienergebnisse (◀ Abb. 1). Aktuelle Daten aus 2008 mit einem Follow-up von 11,5 Jahren belegen die hohe Effizienz des Verfahrens mit einer objektiven Kontinenzrate von 90% und einer subjektiven Kontinenzrate von 77% und Besserung von 20% (LoE II) [3].

Es liegen zahlreiche vergleichende Untersuchungen zu TVT und anderen Inkontinenzoperationen vor. Burch-Kolposuspension und retropubische Schlingen zeigen gleich gute Erfolge bez. der Kontinenz und geringe Nebenwirkungen auch nach 5 Jahren, LoE I [4].

Die retropubische Passage zeigt hohe Kontinenzraten, erzeugt aber auch aufgrund der Nähe zu relevanten Strukturen Risiken und Nebenwirkungen; zu nennen sind hier Blasenperforationsraten um 3–4% sowie mögliche Läsionen von Darm oder Blut- oder Nervengefäßen an der Beckenwand.

Transobturatorischer Zugangsweg

Der 2001 von Delorme eingeführte transobturatorielle Zugangsweg fand rasche Verbreitung. Die Bandführung vermeidet den retropubischen Weg und passiert nach lateral bds. die Fossa obturatoria, ist aber ebenso mit einer deutlichen Blindpassage behaftet.

Im Vergleich zwischen retropubischem und transobturatorischem Zugangsweg fanden sich in der Literaturanalyse durch Latthe et al. 2007 äquivalente Kontinenzraten, jedoch deutliche Unterschiede bei Betrachtung der Nebenwirkungen und Komplikationen. In der TVT-Gruppe ergaben sich mehr Blasenläsionen und Blasenentleerungsstörungen durch Obstruktion, andererseits zeigte das transobturatorische Verfahren deutlich mehr Vaginalerosionen und Schmerzsyndrome mit Dyspareunie und Beschwerden in der Beinbeuge [5].

Ein aktueller Vergleich der transobturatorischen Methoden mit dem TVT-O® (Fa. Gynecare) als Inside-out (Einführung von vaginal nach außen) oder Monarc® (Fa. AMS) als Outside-in (Einführung von außen und Ausleitung nach vaginal) von Latthe et al. 2010 erbrachte gleichwertige Erfolgsergebnisse, zeigte aber auch hier unterschiedliche Nebenwirkungen und Komplikationen auf. Bei Inside-out-Verfahren fanden sich weniger Blasenläsionen und weniger Blasenentleerungsstörungen, jedoch mehr Schmerzsyndrome. Beim Outside-in-Verfahren waren signifikant mehr Vaginalsulkus-Verletzungen zu verzeichnen [6].

Insgesamt sind bei retropubischen als auch bei transobturatorischen Bandsystemen eine nicht unbeträchtliche Zahl an Nebenwirkungen wie Drangbeschwerden, Blasenentleerungsstörungen, Erosionen und auch deutlicheren Komplikationen mit Organläsionen, Infektionen, ausgeprägten Schmerzsyndromen mit massiver Einschränkung der Lebensqualität zu nennen [7,8].

(introduction from outside and leading towards the vagina) reported similar success rates, but indicated differences in terms of side effects and complications. With the inside-out method, there were fewer bladder lesions and fewer micturition disturbances but more pain syndromes. With the outside-in method, there were significantly more vaginal sulcus injuries [6]. Generally, both the retro-pubic and trans-obturator sling insertion methods indicated considerable side effects such as urgency, micturition disturbances, and erosion, as well as more obvious complications with organ lesions, infections, and pronounced pain syndromes with severely restricted quality of life [7, 8].

Single-incision Slings

Since the end of the 1990s, developments have also taken place concerning the use of the first mini-slings, which showed even less invasiveness due to a single access. With these new systems, blind passage is vastly reduced since the sling is not blindly inserted retro-pubically or via the obturator foramen. A considerably shorter sling of around 6.5–12 cm is used, thereby introducing less foreign material. The objective is to achieve adequate continence rates compared with the established sling methods, with a further significant reduction of possible complications. Since 2006, a number of different tape kit systems with further simplification of the sling system have been developed in order to encourage their widespread use. As with the conventional tension-free slings, the Type I propylene material has gained widespread acceptance. Varieties of models have found their way onto the market and are distinguished by their specific anchoring mechanism either in the obturator internus muscular fasciae or the obturator membrane. The range of slings includes TVT Secur® (Gynecare), MiniArc-Precise® (AMS), Ajust® (Bard) and Ophira® (Urotech).

The short-term and long-term data available to date for the new single-incision slings allow us to assume that the success rates with these instruments are comparable with those of established slings. However, initial analysis underscores the distinctly reduced side effect rate and fewer complications due to the lack of a blind passage for fixation of the sling.

In a first review published in 2010 [9], the data for $n = 2734$ TVT Secur®, $n = 557$ Miniarc® and $n = 30$ Ajust® were evaluated with a success rate of 70–80%, which at the present time is slightly less than rates for the established sling systems. The problem here is evidently the need for a somewhat less tension-free insertion of the slings, which only achieve full effectiveness when the slings are in contact with the urethra. The analysis also included early studies from this learning phase. The complication rates, however, were found to be clearly minimal; the bladder perforation rate was 0.45% (compared with 3–4% with the TVT or TOT), with a de novo urgency of 6.6%, and 0.65% for groin pain. Another review by Abdel-Fattah in 2011 [10] summarising nine randomised clinical trial studies comparing single-incision slings with conventional slings ($n = 548$ TVT Secur®, $n = 160$ MiniArc® and $n = 50$ Ophira®) confirms this trend. Here too, the success rate of the single-incision slings was only slightly lower, with reduced side effects.

Studies have also been conducted on individual systems, such as MiniArc-Precise® (AMS), with results over two years and prospective comparisons with conventional slings. Equivalent effectiveness and reduced side effects were once again recorded (● Fig. 2).



Fig. 2 MiniArc-Precise® single-incision sling (American Medical Systems).

Abb. 2 MiniArc-Precise®-Schlinge (Fa. American Medical Systems).

Single-Incision-Schlingen

Seit Ende der 90er-Jahre gab es ebenso Entwicklungen zum Einsatz von ersten Mini-Schlingen, besser als Single-Incision-Schlingen bezeichnet, die noch weniger Invasivität durch einen singulären Zugang aufzeigen. Bei diesen neuen Systemen soll zum einen die Blindpassage deutlich reduziert werden, das heißt, das Band wird weder blind retropubisch noch durch das Foramen obturatum geführt. Zum anderen wird hierzu eine deutlich verkürzte Schlinge von ca. 6,5–12 cm und somit weniger Fremdmaterial benutzt. Ziel ist also die Erreichung adäquater Kontinenzraten im Vergleich zu den etablierten Schlingenverfahren mit weiterer deutlicher Reduktion von möglichen Komplikationen.

Ab 2006 kam es zu einer weiteren Entwicklung unterschiedlicher konfektionierter Systeme mit weiterer Vereinfachung der Bandfixierung, um so eine verbreiterte Anwendung zu ermöglichen. Ebenso wie bei den konventionellen spannungsfreien Schlingen hat sich das Typ-I-Polypropylen-Material durchgesetzt. Auf dem Markt finden sich hier inzwischen verschiedenste Modelle, die sich hinsichtlich des Verankerungsmechanismus in der Faszie des M. obturatorius internus oder in der Membrana obturatoria unterscheiden. Als Vertreter dieser Bänder sind hier TVT Secur® (Fa. Gynecare), MiniArc-Precise® (Fa. AMS), Ajust® (Fa. Bard) oder Ophira® (Fa. Urotech) zu nennen.

Die bislang vorliegenden kurz- und mittelfristigen Daten zu den neuen Single-Incision-Schlingen lassen eine gleichwertige Erfolgsrate im Vergleich zu den etablierten spannungsfreien Schlingen annehmen, zum anderen zeigt sich in einer ersten Analyse die nochmals deutlich reduzierte Nebenwirkungsrate und weniger Komplikationen durch eine fehlende Blindpassage zur Fixation der Schlinge.

In einer ersten Review-Arbeit 2010 [9] wurden Daten zu $n = 2734$ TVT-Secur®, $n = 557$ Miniarc® und $n = 30$ Ajust® ausgewertet. Hier konnten Erfolgsraten von 70–80% ermittelt werden, die im Moment noch knapp unter denen der etablierten Schlingensysteme liegen. Problem ist hier offenbar die Notwendigkeit einer etwas weniger spannungsfreien Einlage der Bänder, die ihre volle Wirkung dann zeigt, wenn das Band der Harnröhre anliegt. In die Analyse fielen so auch frühe Studien aus dieser Lernphase. Auf der anderen Seite konnten deutlich nur minimale Komplikationsraten gesehen werden, die Blasenperforationsrate lag hier bei 0,45% (3–4% bei TVT oder TOT), De-novo-Urgency von 6,6% und Leistenbeugen-Beschwerden bei 0,65%. Ein weiterer Review von Abdel-Fattah von 2011 [10] mit Zu-

In the opinion of the authors, single-incision slings will be able to replace trans-obturator slings in the long term or sooner. With stable fixation, a sling passage in the obturator foramen will no longer be necessary, thereby eliminating the need to treat particularly difficult problems that usually occur, such as haemorrhaging, infection or nerve lesions. Single-incisions also have the advantage of a practically pain-free sling insertion, possibly under local anaesthesia, the use of less foreign material and further considerable reduction of potential complications.

Risks Inherent to Urethral Intrinsic Sphincter Deficiency (ISD)

Women with urethral intrinsic sphincter deficiency (ISD) indicate lower success rates after incontinence procedures as opposed to those with stress incontinence and hypermobility of the urethra. Various studies show evidence of the superior success of retro-pubic procedures with continence rates of 72–97%. A recent three-year study by Schierlitz et al. 2010 indicated the advantages of TVT over TOT, with significantly better continence rates and noticeably less cases of re-operation [11].

Risks Inherent to Stress Incontinence and Genital Prolapse

The simultaneous insertion of a sub-urethral sling during correction of vaginal descensus for pronounced genital prolapse and symptomatic stress incontinence is an attractive therapy option with high continence and low complication rates. Procedures in the case of occult stress incontinence are currently a subject of discussions and should also feature in the forefront of diagnostic studies. General consensus favours sequential care with primary prolapse surgery, followed by incontinence surgery if necessary. A randomised clinical trial study conducted by Schierlitz et al. 2010 has clearly corroborated this approach. The two-year follow-up reported that a clinician would have to insert 12 TVTs to prevent one woman needing a sling for postoperative stress incontinence [12].

Recommendations by the Authors on Selecting Operating Methods

In the hands of experienced surgeons, all sub-urethral slings are highly effective and have low complication rates. The choice of individual sling systems is based on various factors. Apart from financial considerations (differences in price can range up to 100%), the particular school of surgery or personal experience and practice have an impact.

To date, few clear recommendations have appeared in the literature.

The authors have listed their own recommendations as follows:

1. Retro-pubic access appears to be consistently the method of choice for the insertion of slings during surgery for stress incontinence. Countless effectiveness studies, current long-term results spanning 11.5 years, comparative randomised clinical trials of various systems and available complications registers provide users with effective and reliable selection criteria.
2. The authors believe that the trans-obturator method does not have any fundamental advantages. The success rate is compa-

rsammenstellung von 9 RCT-Studien mit Vergleich von Single-Incision-Schlingen und konventionellen Schlingen bei n = 548 TVT secur[®], n = 160 MiniArc[®] und n = 50 Ophira[®] bestätigt diesen Trend; auch hier zeigen sich gering schlechtere Erfolgsraten der Single-Incision-Schlingen bei geringeren Nebenwirkungen.

Inzwischen liegen für einzelne Systeme wie z. B. für MiniArc-Precise[®] (Fa. AMS) Studien mit 2-Jahres-Ergebnissen und prospektive Vergleiche mit konventionellen Schlingen vor und bestätigen hier eine gleiche Effektivität mit weniger Nebenwirkungen (Abb. 2).

Aus Sicht der Autoren werden die Single-Incision-Schlingen mittel- und langfristig die transobturatorischen Schlingen ersetzen können. Bei stabiler Fixierung ist dann eine Bandpassage im Foramen obturatum nicht mehr notwendig; die gerade hier auftretenden Probleme wie Blutung, Infektion oder Nervenläsionen sind nur schwierigst therapierbar. Vorteilhaft ist hier die praktisch schmerzfreie Einlage des Bandes auch in möglicher Lokalanästhesie, die Verwendung von weniger Fremdmaterial und die weitere deutliche Reduzierung von möglichen Komplikationen.

Risiko intrinsische Verschlusschwäche der Urethra (ISD)

Frauen mit einer intrinsischen Verschlusschwäche der Harnröhre (ISD) zeigen schlechtere Ergebnisse nach Inkontinenzoperationen im Vergleich zu Belastungsinkontinenz mit Hypermobilität der Urethra. Verschiedene Untersuchungen belegen die Überlegenheit retropubischer Verfahren mit Kontinenzraten von 72–97%. In einer aktuellen Studie konnten Schierlitz et al. 2010 in einer 3-Jahres-Analyse klare Vorteile des TVT gegenüber TOT mit signifikant besserer Kontinenzrate und signifikant geringerer Re-Operationsrate aufzeigen [11].

Risiko Belastungsinkontinenz und Genitalprolaps

Bei ausgeprägtem Genitalprolaps und symptomatischer Belastungsinkontinenz ist die simultane Einlage einer suburethralen Schlinge im Rahmen der vaginalen Deszensuskorrektur eine gute Behandlungsoption mit hohen Kontinenzraten und geringer Komplikationsgefahr. In der aktuellen Diskussion ist die Vorgehensweise bei der larvierten Inkontinenz, die im diagnostischen Vorfeld ebenso aufgedeckt werden sollte. Allgemeiner Konsens ist inzwischen die sequenzielle Versorgung mit primärer Prolaps-OP und evtl. Inkontinenzsanierung in 2. Sitzung. In einer aktuellen RCT-Studie von Schierlitz et al. 2010 konnte dieses Vorgehen klar bestätigt werden. Bei einem Follow-up von 2 Jahren zeigte sich, dass bei 12 Frauen mit maskierter Belastungsinkontinenz simultan ein TVT-Band eingesetzt werden müsste, um eine postoperative TVT-Plastik zu vermeiden [12].

Vorgehensweise der Autoren bei der Auswahl des operativen Verfahrens

In der Hand des erfahrenen Operateurs sind alle suburethralen Schlingen mit einer hohen Effektivität und geringen Komplikationsrate behaftet. Die Wahl des einzelnen Schlingensystems erfolgt aus den unterschiedlichsten Motiven. Hier sind neben pekuniären Argumenten (preisliche Unterschiede bis zu 100%) die jeweilige OP-Schule oder persönliche Erfahrungen und Gewohnheiten zu nennen. Bislang gibt es hierzu aktuell nur wenig klare Empfehlungen in der Literatur.

rable to the TVT system; complications are equally possible due to the blind passage and are, in our experience, often more difficult to treat. This can be said in particular of lacerations of the sulcus vaginalis or the frequently pronounced dyspareunia and pain syndromes, which do not occur to the same degree with the retro-pubic method.

3. If correctly inserted less tension-free, the single-incision slings are a favourable option, with clearly less invasiveness and high continence rates since they do not require access to the retro-pubic area. The authors have been using single-incision slings with increasing frequency, always under study conditions and with detailed briefing of the patient on the absence of long-term results.
4. In the case of mixed incontinence, we favour a complete tension-free system, using the retro-pubic method; the avoidance of this passage, e.g. by using mini-slings, can result in noticeably reduced post-operative urge problems.
5. In cases of urethral intrinsic sphincter deficiency (ISD), we consistently apply only the retro-pubic approach with a light obstructive component.
6. In women with recurrent stress incontinence, all possible surgical alternatives are evaluated, including methods such as colpo-suspensions, pubovaginal sling, slings or intra-urethral injections. If slings have already been inserted, re-operation may be possible depending on circumstances. A change in the access path (e.g. retro-pubic method following failed trans-obturator sling insertion) is recommended in order to avoid passage through the scarred area with a higher risk of complications. An extensive pre-operative diagnosis is essential in order to identify, for instance, a dystope sling position, which may render it impossible to re-fit the sling.
7. In the case of genital prolapse or accompanying occult stress incontinence, we follow a consistent sequential process after careful briefing. First, the prolapse is corrected; after further evaluation of the incontinence over a 6–8 week period, sling insertion may be considered, but is frequently no longer necessary.
8. We have successfully treated obese women using retro-pubic TVT and single-incision slings with anchoring systems, and have been applying both methods.
9. For women over 75 years of age, sling plasty should only be indicated strictly after extensive diagnosis; with favourable minimal invasiveness, the risk of post-operative micturition disturbances or urge symptoms are more frequent. Mini-slings may potentially play a future positive role in this respect.

Genital Descensus in Women



The pelvic floor of women is vulnerable to various stresses, in particular during pregnancy and childbirth. During later years, the pelvic floor indicates increasing insufficiencies in muscle support and connective tissues, as well as mobility of the vagina, bladder or rectum outside the pelvic cavity. An individually distinct treatment is made difficult by overlapping occurrences ranging from slight changes in bladder, vaginal and/or rectal function without restrictions of quality of life, to considerable anatomical changes with severe connective tissue failure and associated pronounced storage and voiding function disorders. The 3D ultrasound of the pelvic floor allows a more in-depth diagnosis of the location of the connective tissue or muscle damage

Die Autoren setzen folgende Empfehlungen in der eigenen Einrichtung um:

1. Der retropubische Zugangsweg erscheint unverändert die Methode der Wahl beim Einsatz einer Schlinge zur Sanierung der Belastungsincontinenz. Unzählige Studien zur Effektivität, aktuelle Langzeitergebnisse von 11,5 Jahren, vergleichende RCT zu anderen Systemen und vorhandene Komplikationsregister geben dem Anwender ein effektives und abgesichertes Verfahren an die Hand.
2. Das transobturatorische Verfahren ist aus Sicht der Autoren mit keinen wesentlichen Vorteilen behaftet. Die Erfolgsraten sind mit dem TVT-System vergleichbar, mögliche Komplikationen sind aufgrund der Blindpassage ebenso möglich und nach eigener Erfahrung häufig schwieriger zu behandeln. Das betrifft v.a. die Lacerationen im Sulcus vaginalis oder die häufig deutlich ausgeprägten Dyspareunien und Schmerzsyndrome, die beim retropubischen Verfahren so nicht zu finden sind.
3. Bei korrekter Einlage mit weniger Spannungsfreiheit sind die Single-Incision-Schlingen eine gute Option, um mit deutlich geringerer Invasivität und unter Vermeidung des retropubischen Raumes hohe Kontinenzraten zu erzielen. Diese Systeme werden durch die Autoren zunehmend eingesetzt, stets unter Studienbedingungen und subtiler Aufklärung der Patientin auf fehlende Langzeitergebnisse.
4. Bei der Mischharninkontinenz achten wir auf eine komplett spannungsfreie Einlage bei Verwendung retropubischer Systeme; die Vermeidung dieser Passage, z.B. durch Verwendung von Mini-Schlingen, kann zu deutlich geringeren postoperativen Drangproblemen führen.
5. Bei vorliegender intrinsischer Verschlusschwäche (ISD) nutzen wir konsequent ausschließlich das retropubische Verfahren mit einer obstruktiveren Komponente.
6. Im Falle einer Rezidiv-Belastungsincontinenz werden alle möglichen operativen Alternativen geprüft und alle Methoden wie Kolposuspension, Faszienzügelplastik, Schlingen oder intraurethrale Injektionen vorgehalten. Bei bereits liegender Schlinge ist eine erneute Tape-Insertion u.U. möglich, ein Wechsel des Zugangswegs (z.B. retropubisches Verfahren nach fehlgeschlagener transobturatorischer Schlinge) empfehlenswert, um gerade hier eine erneute Passage des vernarbten Gebiets mit höherer Komplikationsgefahr zu vermeiden. Unverzichtbar ist eine ausgiebige präoperative Diagnostik, um z.B. dystope Bandlagen zu erkennen, die eine erneute Schlingeneinlage zunächst verbieten würde.
7. Bei vorliegendem Genitalprolaps und begleitender larvierter Harninkontinenz gehen wir nach gezielter Aufklärung konsequent sequenziell vor; zunächst erfolgt die Prolapskorrektur, nach erneuter Evaluation der Inkontinenz nach 6–8 Wochen kann dann über eine evtl. Schlingeneinlage nachgedacht werden, die nicht selten aber dann nicht mehr notwendig ist.
8. Bei adipösen Patientinnen haben wir sowohl mit retropubischem TVT als auch mit Single-Incision-Schlingen mit Ankersystem gute Erfahrungen gemacht und wenden beide Methoden an.
9. Bei Frauen > 75 Jahren sollte die Indikation zur einer Schlingenplastik nur nach ausgiebiger Diagnostik streng gestellt werden, bei günstiger minimaler Invasivität ist die Gefahr einer postoperativen Blasenentleerungsstörung oder Drangsymptomatik häufiger gegeben. Auch hier könnten Mini-Schlingen zukünftig eine positive Rolle spielen.

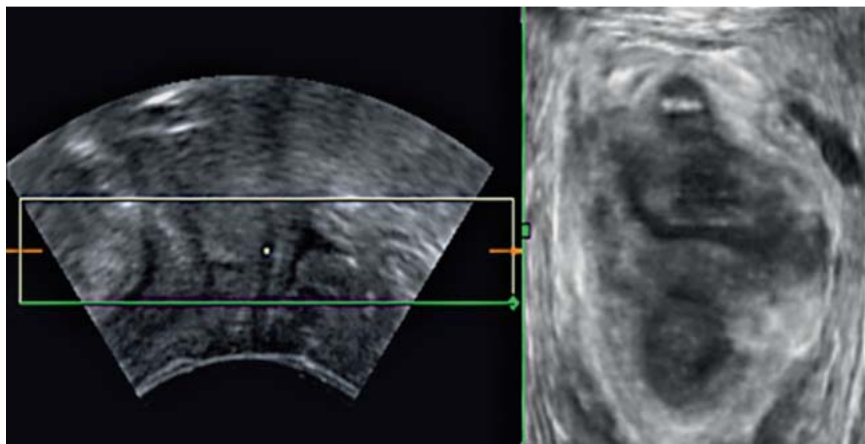


Fig. 3 3D pelvic floor ultrasound with impressive left lateral defect in case of levator laceration (arrow).

Abb. 3 3-D-Beckenbodensonografie bei Genitaldeszensus. Bild rechts unten: Nachweis eines ausgeprägten Lateraldefekts links mit Levatorabriss (Pfeil).

or tear, and is gradually replacing MRT scans. Pronounced lateral defects are easily detected (● Fig. 3).

Essentially, connective tissue can be conditioned by conservative therapy involving local oestrogenisation, prolapse repositioning through modern silicone pessaries and professional pelvic floor training. However, corrective surgery is commonly required to rectify tissue dislocation.

With reference to the anatomically important anchoring points such as the sacrospinal ligament or the arcus tendineus fasciae pelvis, a conventional repair by fixation of the damaged tissues onto this anatomical landmark and doubling of the fasciae for hernia repair offers a consistently favourable option. However, this procedure requires expertise and sufficient knowledge of the anatomy of the pelvic floor.

The correction of insufficient tissue remains problematic, since in up to 30% of cases, the tissue cannot tolerate post-operative pelvic floor stresses, resulting in recurrent prolapses. On the basis of longstanding positive experiences in general surgery in the field of abdominal wall hernias and their treatment with synthetic mesh, the use of alloplastic materials has also found widespread application in urogynaecology.

First, the mesh was cut into individual sections and inserted into the appropriate anterior or posterior vaginal compartment. Vaginal mesh kits with individually fitting insertion aids facilitate the procedure even for less experienced users. The first generation of these mesh kits is designed for insertion via the trans-obturator or trans-ischio-rectal access, with an unavoidable blind passage similar to that used in the insertion of trans-obturator slings in incontinence surgery. The current results of the mesh system indicate a high success rate of 70–90%; however, noticeable side effects have also been observed with up to 14% mesh erosion and infection, urgency and dyspareunia complaints [13, 14].

Meshes actually used in Germany include ProLift® and Proxima® (Gynecare), Elevate anterior and posterior (AMS), Avaulta® and Nuvia® (C.R. Bard), Seratom® (Serag Wiessner) and TiLOOP® (Pfm medical).

In order to further reduce complications caused by a blind passage, the mesh is inserted and fixed through a single vaginal incision. Using optical or digital help, the mesh can be safely fixed to the relevant anatomical structure directly or by means of a special mesh anchor, thereby further reducing the complications caused by a blind passage. Here first study results exist for the Elevate System (AMS) (● Fig. 4) [15].

According to the current guidelines of the German Society of Gynaecology and Obstetrics, the use of alloplastic meshes should

Genitaldeszensus der Frau

Als Locus minoris resistentiae ist der weibliche Beckenboden vielfältigen Belastungen gerade während Schwangerschaft und Entbindung ausgesetzt und zeigt in der 2. Lebenshälfte zunehmend Insuffizienzzeichen mit Aufhebung der geordneten Fixation von muskulären und bindegewebigen Verankerungen und somit Verlagerungen von Scheide, Blase oder Rektum bis außerhalb der Beckenhöhle. Fließende Übergänge von leichten Veränderungen von Blasen-, Scheiden- und/oder Rektumfunktion ohne Einschränkung der Lebensqualität bis hin zu massiven anatomischen Veränderungen mit massiven Gewebeabsenkungen und entsprechenden ausgeprägten Störungen der Speicher- und Entleerungsfunktionen der Organe machen eine individuell unterschiedliche Behandlung gelegentlich schwierig.

In der Diagnostik kann hier die 3-D-Sonografie des Beckenbodens weitere Erkenntnisse über die Lokalisation von bindegewebigen oder muskulären Schädigungen oder Abrissen erbringen und die MRT-Untersuchung zunehmend ersetzen. Ausgeprägte Lateraldefekte sind hier gut detektierbar (● Abb. 3).

Grundsätzlich kann eine konservative Therapie mit lokaler Östrogenisierung, Prolapsreposition durch moderne Silikonpessare und ein professionelles Beckenbodentraining die Gewebestrukturen konditionieren, zumeist sind aber operative Korrekturen zur Beseitigung der Gewebedislokation notwendig.

Unter Beachtung der anatomisch relevanten Fixationspunkte wie dem sakrospinalen Ligament oder dem Arcus tendineus fasciae pelvis ist eine konventionelle Reparatur unter Fixation der herabgewichenen Gewebeanteile an diese anatomischen Landmarks und Doppelung der Faszie zum Hernienverschluss unverändert eine gute Option, erfordert jedoch eine ausreichende Expertise mit suffizienter Kenntnis der Beckenbodenanatomie.

Problematisch bleibt die Korrektur des insuffizienten Gewebes, welches in bis zu 30% den perspektivischen postoperativen Beckenbodenbelastungen nicht gewachsen ist und Rezidivsenkungszustände hervorruft. In Kenntnis der langjährigen guten Erfahrungen der Allgemeinchirurgen im Umgang mit Bauchwandhernien und deren Versorgung mit synthetischen Netzen hat die Anwendung von alloplastischem Material auch in der Urogynäkologie breiten Einzug gehalten. Zunächst wurden Netze individuell zugeschnitten und in die entsprechenden Spalten des vorderen oder hinteren Vaginalkompartiments eingebracht. Vorgefertigte Kits der Industrie mit individuell angepassten Einführhilfen erleichterten die Anwendung auch für den weniger geübten Anwender erheblich. Die erste Generation dieser Mesh-Kits nutzt die Einlage über den transobturatorischen oder transischio-rectalen Weg mit einer nicht zu vermeidenden Blindpas-

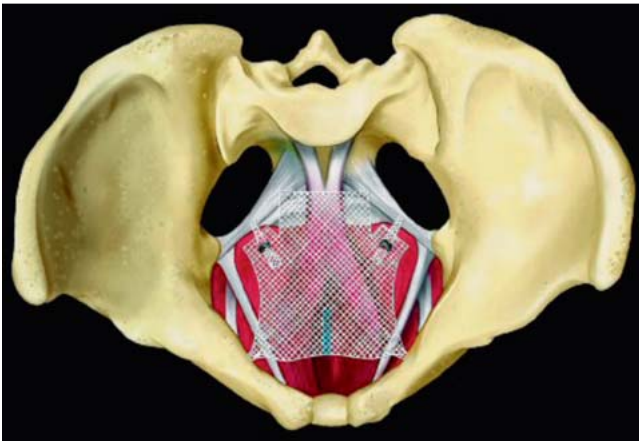


Fig. 4 Single-Incision Mesh Elevate anterior® (Fa. American Medical Systems).

Abb. 4 Single-Incision Mesh Elevate anterior® (Fa. American Medical Systems).

depend on the incidence of recurrence and be reserved only for the few primary cases indicating severe connective tissue insufficiency.

If used by experienced pelvic floor surgeons, the mesh insertion shows high success rates with acceptable risks.

However, routine clinical procedures are increasingly marked by the indiscriminate use of different meshes, poor patient briefing and failure to present alternative methods. The US Food and Drug Administration (FDA) had already issued a warning in 2009; the MAUDE databank reported over 1000 complications, up to 20% of which were deemed severe. The warning was repeated in June 2011 [16], and in September, a panel issued recommendations to industry and the medical community.

Besides greater surgical expertise when using the mesh systems in the pelvic floor area, better briefing and advising of women is also required.

Moreover, prospective studies on the efficiency and safety of the alloplastic materials should be conducted. Currently, only the retro-pubic and trans-obturator incontinence procedures using slings can be considered scientifically reliable. Data on all other slings and mesh implants are inconclusive and require further analysis.

Extensive efforts are being made by the German society for Urogynaecology and Pelvic Floor Plastic Reconstruction (AGUB) of the German Society of Gynaecology and Obstetrics, which has recently launched a central study platform to facilitate well done prospective studies with quick recruiting and evaluation. Collaboration in this project has also been obtained from certain manufacturing companies. The society provides access to an internet-based central register for documenting incontinence and prolapse surgery. Clinical data on the successes and risks of these procedures in daily clinical routines are collected and made available to each user.

Conclusion

The treatment of pelvic floor disorders in restoring vaginal integrity and normal storage and voiding function of the bladder and rectum requires the specialised knowledge and surgical exper-

sage in Analogie zur den transobturatorischen Bändern in der Inkontinenzchirurgie. Die aktuellen Ergebnisse dieser Netzsysteme zeigen hohe Erfolgsraten von 70–90%, aber auch nennenswerte Nebenwirkungen mit bis zu 14% Netzerosionen sowie Infektionen, Urgency und Dyspareunie-Beschwerden [13, 14].

In Deutschland finden aktuell vor allem die Meshes ProLift® und Proxima® (Fa. Gynecare), Elevate anterior und posterior (Fa. AMS), Avaulta® und Nuvia® (Fa. C.R. Bard), Seratom® (Fa. Serag Wiessner) oder TiLOOP (Fa. Pfm medical) Anwendung.

Zur weiteren Verminderung möglicher Komplikationen durch die Blindpassage wurde das Einbringen und Fixieren des Netzes über eine einzige vaginale Inzision als Single-Incision-Technik aktuell etabliert. Hier kann unter optischer oder digitaler Hilfe das Mesh risikofrei an die entsprechenden anatomischen Strukturen direkt oder mit Hilfe von speziellen Mesh-Ankern spannungsfrei fixiert werden und damit das Risiko von Komplikationen durch eine Blindpassage weiter abgesenkt werden. Erste Studienergebnisse liegen hier für das Elevate-System (Fa. AMS, **Abb. 4**) vor [15].

Entsprechend der aktuellen Leitlinien der Dt. Gesellschaft für Gynäkologie und Geburtshilfe ist die Verwendung von alloplastischen Netzen der Rezidivsituation und lediglich wenigen Primärfällen mit ausgeprägter Bindegewebsinsuffizienz vorbehalten.

In der Hand des erfahrenen Beckenbodenchirurgen zeigen die Mesh-Einlagen hohe Erfolgsraten mit vertretbaren Risiken.

Im klinischen Alltag finden sich jedoch zunehmend unkritische Verwendungen von unterschiedlichen Netzen, mangelhafte Aufklärungen der Patientinnen und fehlendes Aufzeigen von alternativen Methoden. Bereits 2009 gab die US Food and Drug Administration (FDA) eine Warnmeldung heraus; die Datenbank MAUDE ermittelte über 1000 gemeldete Komplikationen, davon bis 20% schwerwiegende Komplikationen. Im Juli 2011 wurde diese Warnmeldung wiederholt [16] und im Rahmen eines Panels im September klare Empfehlungen für Industrie und Ärzteschaft gegeben.

Neben einer deutlichen Verbesserung der operativen Expertise bei Verwendung dieser Systeme im Beckenbodenbereich müssen auch die Aufklärung und Beratung der Frauen verbessert werden.

Es sind zudem prospektive Studien zur Ermittlung von Effizienz und Sicherheit der alloplastischen Materialien gefordert, im Moment können nur die Inkontinenzprozeduren mit retropubischen und trans-obturatorischen Schlingen als wissenschaftlich abgesichert gelten. Für alle anderen Schlingen und Netzimplantate erscheint die Datlage nicht ausreichend konklusiv und muss weiter aufgearbeitet werden.

Hierzu unternimmt die Arbeitsgemeinschaft für Urogynäkologie und plastische Beckenbodenrekonstruktion (AGUB) der Deutschen Gesellschaft für Gynäkologie und Geburtshilfe große Anstrengungen und initialisiert gerade eine zentrale Studienplattform, die sauber angelegte prospektive Studien mit schneller Rekrutierung und Auswertung ermöglichen soll. In dieses Projekt werden auch die kooperierenden Produktionsfirmen mit eingebunden. Zudem steht der Arbeitsgemeinschaft ein zentrales Dokumentationsregister für Inkontinenz- und Prolapsoperationen auf Internetbasis zur Verfügung; hier können klinische Daten zu Erfolg und Risiko dieser Eingriffe gerade für den klinischen Alltag gesammelt und für jeden Anwender zur Verfügung gestellt werden.

Fazit

Die Behandlung von Funktionsstörungen des Beckenbodens zur Wiederherstellung der Scheidenintegrität und normalen Speicher- und Auslassfunktionen von Harnblase und Rektum erfordert ein hohes

tise of a pelvic floor surgeon. New developments in surgical techniques and materials have taken place in the treatment of urinary incontinence and genital prolapse. This has led to a noticeable improvement in the success rate and better quality of life for older women.

Subject to detailed patient briefing, including information on alternative possibilities, and the indicated application of alloplastic materials, a good success rate can be achieved with acceptable risks.

Urogynaecology must strive to ensure sufficient training of pelvic floor surgeons and establish a scientific research environment to determine the advantages and disadvantages of the various surgical methods.

Conflict of Interest



None.

References

- 1 McKenzie P, Rohozinski J, Badlani G. Genetic influences on stress urinary incontinence. Review. *Curr Opin Urol* 2010; 20: 291–295
- 2 Kociszewski J, Rautenberg O, Kolben S et al. Tape functionality: position, change in shape, and outcome after TVT procedure – mid-term results. *Int Urogynecol J* 2010; 21: 795–800
- 3 Nilsson CG, Palva K, Rezapour M et al. Eleven years prospective follow-up of the tension-free vaginal tape procedure for treatment of stress urinary incontinence. *Int Urogynecol J Pelvic Floor Dysfunction* 2008; 19: 1043–1047
- 4 Ward KL, Hilton P; UK and Ireland TVT Trial Group. Tension-free vaginal tape versus colposuspension for primary urodynamic stress incontinence: 5-year follow up. *BJOG* 2008; 115: 226–233
- 5 Latthe PM, Foon R, Toozs-Hobson P. Transobturator and retropubic tape procedures in stress urinary incontinence: a systematic review and meta-analysis of effectiveness and complications. *BJOG* 2007; 114: 522–531
- 6 Latthe PM, Singh P, Foon R et al. Two routes of transobturator tape procedures in stress urinary incontinence: a meta-analysis with direct and indirect comparison of randomized trials. *BJU Int* 2010; 106: 68–76
- 7 Renezeder K, Skala CE, Albrich S et al. Complications following the use of alloplastic materials in urogynecological surgery. *Eur J Obstet Gynecol Reprod Biol* 2011; 158: 354–357
- 8 Skala C, Renezeder K, Albrich S et al. The IUGA/ICS classification of complications of prosthesis and graft insertion: a comparative experience in incontinence and prolapse surgery. *Int Urogynecol J* 2011; 22: 1429–1435
- 9 Jeffery S, Acharyya R, Algar M et al. Mini-sling procedures in stress urinary incontinence: a systematic review of efficacy and complications. ICS/IUGA Meeting 2010. *Neurourol Urodyn* 2010; 29: 811–812
- 10 Abdel-Fattah M, Ford JA, Lim CP et al. Single-incision mini-slings versus standard midurethral slings in surgical management of female stress urinary incontinence: a meta-analysis of effectiveness and complications. *Eur Urol* 2011; 60: 468–480

Fachwissen und bedingt die operative Expertise eines Beckenbodenchirurgen. Gerade in der operativen Therapie von Harninkontinenz und Genitalprolaps gibt es fundamentale neue Entwicklungen von OP-Techniken und Materialien, die zu einer deutlichen Verbesserung der Erfolgsraten und einer Erhöhung der Lebensqualität gerade der Frauen in der 2. Lebenshälfte führen.

Bei sorgsamer Aufklärung unserer Patientinnen mit dem Aufzeigen auch alternativer Möglichkeiten und dem indizierten Einsatz von alloplastischen Materialien lassen sich gute Erfolge mit vertretbaren Risiken erzielen.

Die Urogynäkologie muss Sorge um eine suffiziente Ausbildung der Beckenbodenchirurgen und die Etablierung einer wissenschaftlichen Studienlandschaft zur Absicherung der Vor- und Nachteile unterschiedlicher Operationen tragen.

Interessenkonflikt



Nein.

- 11 Schierlitz L, Dwyer P, Rosamilia A et al. A randomized controlled study to compare tension free vaginal tape (TVT) and Monarc trans-obturator tape in the treatment of women with urodynamic stress incontinence (USI) and intrinsic sphincter deficiency (ISD): The three year follow up. ICS/IUGA Meeting 2010. *Neurourol Urodyn* 2010; 29: 804–805
- 12 Schierlitz L, Dwyer P, Rosamilia A et al. A prospective randomised controlled trial comparing vaginal prolapse repair with and without Tensionfree Vaginal Tape (TVT) in women with severe genital prolapse and occult stress incontinence: Long term follow up. ICS/IUGA Meeting 2010. *Neurourol Urodyn* 2010; 29: 805–806
- 13 Sergent F, Resch B, Al-Khattabi M et al. Transvaginal mesh repair of pelvic organ prolapse by the transobturator-infracoccygeal hammock technique: long-term anatomical and functional outcomes. *Neurourol Urodyn* 2011; 30: 384–389
- 14 Jacquetin B, Fatton B, Rosenthal C et al. Total transvaginal mesh (TVM) technique for treatment of pelvic organ prolapse: a 3-year prospective follow-up study. *Int Urogynecol J* 2010; 21: 1455–1462
- 15 Moore RD, Mitchell GK, Miklos JR. Single-incision vaginal approach to treat cystocele and vault prolapse with an anterior wall mesh anchored apically to the sacrospinous ligaments. *Int Urogynecol J* 2012; 23: 85–91
- 16 <http://www.fda.gov/MedicalDevices/Safety/AlertsandNotices/ucm262435.htm>; last access: 29.2.2012

Deutschsprachige Zusatzinformationen online abrufbar unter:
www.thieme-connect.de/ejournals/toc/gebfra.