

Bildgebung in der kindlichen Verletzungsdiagnostik

Bedeutung des Ultraschalls in der pädiatrischen Frakturdiagnostik

■ Jörg Detlev Moritz

Zusammenfassung

Insbesondere bei Kleinkindern kann die radiologische Diagnostik nach Trauma schwierig sein. Neuere Studien zeigten, dass mit Ultraschall eine sensitive und genaue Diagnostik von kindlichen Frakturen ermöglicht wird. Die Arbeit beschreibt die verschiedenen sonografischen Zeichen einer Fraktur und erläutert die Vor- und Nachteile des Verfahrens. Die Indikationen und Grenzen der sonografischen Frakturdiagnostik werden dargelegt.

Imaging in Paediatric Trauma Diagnostics. Importance of Sonography in Paediatric Fracture Diagnosis

The diagnostic process after trauma can be difficult, especially in infants. Newer studies have demonstrated that a sensitive and exact diagnosis of paediatric fractures is possible using sonography. The paper describes the different signs of a fracture in sonographic images and discusses the advantages and disadvantages of the method. The indications and limitations of fracture diagnosis by sonography are presented.

Einleitung

Im Kindesalter werden nach einem Trauma neben den vom Erwachsenenalter her bekannten vollständigen Frakturen eines Röhrenknochens auch Frakturen gefunden, die ausschließlich im Wachstumsalter vorkommen:

- Bei Grünholzfrakturen bricht einseitig die Kortikalis, während die gegenseitige Kortikalis sowie der Periostschlauch intakt bleiben.
- Wulstfrakturen zeichnen sich durch eine Verbiegung von Kortikalis und Spongiosa aus, eine Frakturlinie in Form einer Unterbrechung der knöchernen Strukturen ist aber nicht nachweisbar.
- Biegungsfrakturen sind durch eine ausschließliche Verbiegung des Röhrenknochens ohne erkennbare Konturunterbrechung charakterisiert.

Diese typischen Frakturformen erklären sich aus einer sehr hohen Elastizität des kindlichen Knochens, vergleichbar der eines jungen Zweiges an einem Baum

oder Busch, daher auch der Name Grünholzfraktur. Daneben treten Frakturen auf, die die Wachstumsfugen in die Verletzung mit einbeziehen. Sie werden nach Aitken oder Salter-Harris eingeteilt.

Verletzte Kinder, insbesondere Kleinkinder und Säuglinge, lassen sich oft sehr schwierig untersuchen.

Sie sind nicht in der Lage, das wahre Ausmaß der Beschwerden anzugeben. Schmerzbedingt nehmen sie eine Schonung der gesamten verletzten Extremität ein. Daraus ergibt sich das Problem, dass anhand der körperlichen Untersuchung allein oft nicht differenziert werden kann, ob die Beschwerden verdächtig auf eine Fraktur sind oder lediglich durch ein Bagateltrauma verursacht werden. Üblicherweise erfolgt die bildgebende Diagnostik von Frakturen mithilfe von Röntgenaufnahmen. Bedient man sich allerdings ausschließlich des Röntgens, so muss an der Stelle mit Röntgenuntersuchungen begonnen werden, an der statistisch gesehen das höchste Frakturrisiko besteht. *Lege artis* müssen von dieser Region mindestens 2 Röntgenbilder in senkrecht aufeinanderstehenden Ebenen angefertigt werden. Ein negatives Ergebnis erfordert weitere

Röntgenbilder. Im ungünstigsten Fall muss eine gesamte Extremität geröntgt werden, also mindestens 5–6 Röntgenaufnahmen angefertigt werden. Daraus resultiert nicht nur eine höhere Strahlenbelastung für das Kind, sondern jede Röntgenaufnahme erfordert eine möglichst exakte Lagerung der Extremität, was mit erheblichen Schmerzen verbunden sein kann.

Der Ultraschall ist in der Kinderradiologie zu einem der wichtigsten bildgebenden Verfahren geworden. Viele Diagnosen lassen sich mit diesem Verfahren ohne Einsatz von Röntgenstrahlen und in der Regel auch ohne Sedierung der kleinen Patienten stellen. Einige Studien konnten zeigen, dass im Ultraschall selbst Frakturen sehr sensitiv diagnostiziert werden können [1–5]. Durch den sonografischen Frakturnachweis kann das Röntgen auf 2 gezielte Aufnahmen minimiert werden, die sich auf den verletzten Knochen beschränken. In den Fällen, in denen durch Ultraschall eine Fraktur ausgeschlossen wird, kann in der Regel auf die Anfertigung von Röntgenaufnahmen ganz verzichtet werden.

Hauptteil

Um eine ausreichende Sensitivität in der sonografischen Frakturdiagnostik erzielen zu können, wird eine hohe Auflösung im Nahbereich benötigt.

Dies ist nur durch den Einsatz hochfrequenter Linearschallköpfe mit Frequenzen von mindestens 7 MHz in Kombination mit höherwertigen Ultraschallgeräten zu erzielen. Es empfiehlt sich, ein auf den Nahbereich abgestimmtes Preset zu verwenden, von den Herstellern oft unter den Bezeichnungen „small parts“ oder „muskuloskeletal, oberflächliche Strukturen“ zur Verfügung gestellt. Der Fokus muss in Höhe der Knochenoberfläche positioniert werden. Die Bildtiefe sollte nicht zu groß gewählt werden und die Tiefe des zu untersuchenden Knochens

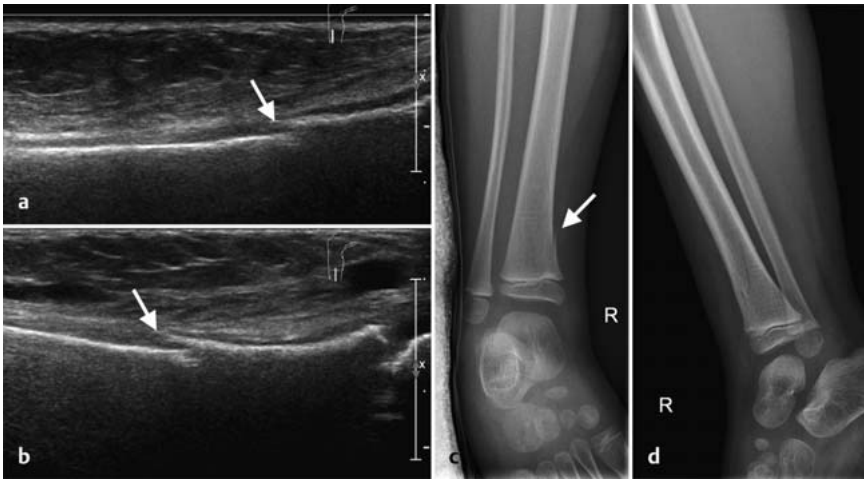


Abb. 1 a bis d Distale Tibiaspiralfraktur mit kleiner kortikaler Stufe medial (↑) bei einem 3-jährigen Jungen, der aus dem Hochbett gefallen ist. **a, b** Sonografie; **c, d** Röntgen.

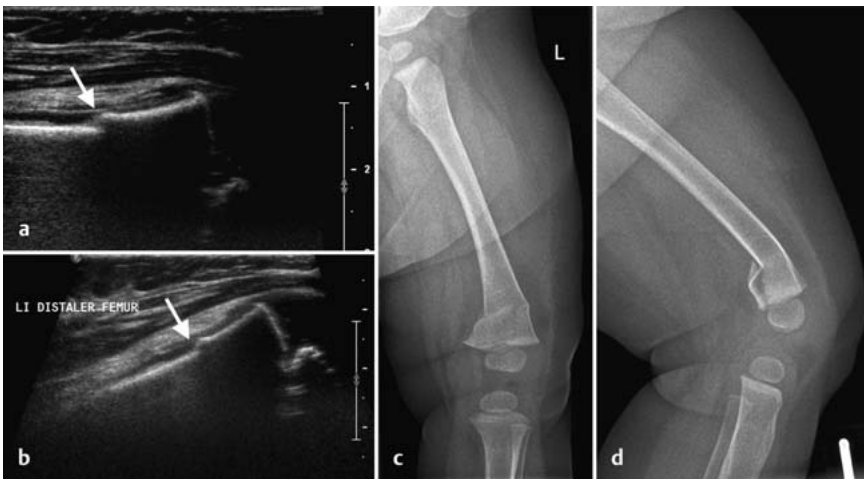


Abb. 2 a bis d Distale suprakondyläre Femurschaftfraktur mit Stufe und Achsknick (↑) bei einem 8 Monate alten Mädchen nach Treppensturz im Ultraschall (**a, b**) und im Röntgen (**c, d**).

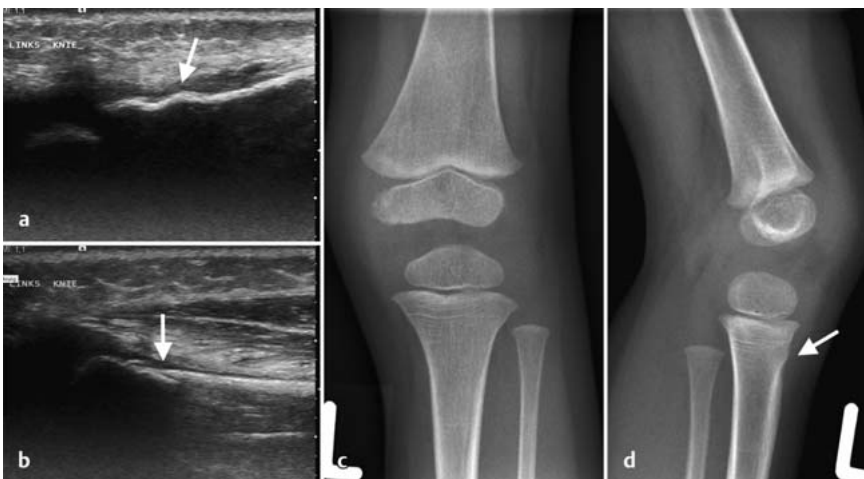


Abb. 3 a bis d Wulstfraktur der proximalen Tibia (↑) bei einem 2-jährigen Mädchen nach Trampolinspringen im Ultraschall (**a, b**) und im Röntgen (**c, d**).

nicht wesentlich überschreiten. Durch diese Maßnahmen wird gewährleistet, dass die Auflösung an der Knochenoberfläche möglichst hohe Werte erreicht. Dies wiederum ist essenziell, um auch feine Details identifizieren zu können, die oftmals diagnoseentscheidend sind.

Im Ultraschall ist lediglich die Knochenoberfläche für die Diagnostik zugänglich.

Sie stellt sich als sehr echoreiche Linie mit dahinterliegendem Schallschatten dar. Die Knochenbinnenstrukturen können sonografisch nicht eingesehen werden. Normalerweise wird die Knochenoberfläche als kontinuierliche, harmonische Linie abgebildet, die entsprechend der Knochenform lediglich an den Metaphysen leicht bogig verläuft. Die Epiphysenfugen und die knorpelig angelegten Epiphysen sind echoarm und in der gesamten Ausdehnung zu erfassen. Von den Epiphysenkernen wiederum ist lediglich die knöcherne Oberfläche als echoreicher Reflex mit dahinterliegendem Schallschatten sichtbar. Mehrere sonografische Kriterien machen eine Fraktur hoch verdächtig:

- Als Korrelat für den Frakturspalt findet sich sonografisch eine kortikale Unterbrechung (**Abb. 1**).
- In Abhängigkeit von der Breite des Frakturspalts zeigt sich eine unterschiedlich große Dehiszenz der kortikalen Enden. Stark klaffende Frakturspalten ermöglichen die sonografische Sicht bis in die Tiefe des Knochens hinein.
- Bei einer Dislocatio ad latus findet sich im Ultraschall typischerweise als Korrelat eine kortikale Stufe (**Abb. 2**).
- Wulstfrakturen sind im Ultraschall durch eine unharmonische, oft nur relativ kurzstreckige Verwölbung der kortikalen Oberfläche charakterisiert (**Abb. 3**).
- Eine unharmonische Abknickung der Kortikalis kann Ausdruck einer Knickbildung des Knochens sein (**Abb. 4**). Biegungsfrakturen sind sonografisch schwerer fassbar und an einem gebogenen Verlauf der kortikalen Oberfläche im Bereich der Diaphyse erkennbar. Üblicherweise ist im Verlauf der Diaphyse die kortikale Oberfläche relativ gerade.
- Das umgebende Frakturhämatom kann in den meisten Fällen sonografisch diagnostiziert werden. Es stellt sich üblicherweise als eine inhomogene, diffuse Echogenitätsanhebung der umgebenden Weichteilstrukturen dar. Ausgenommen davon ist das sub-

galeale Hämatom bei Kalottenfrakturen, bei denen ein größeres Hämatom zu einer Abhebung der Galea führt. Dieses Hämatom stellt sich sonografisch als in der Regel echofreie, spindelförmige Raumforderung direkt auf der Kalottenoberfläche unterhalb der Galea dar (Abb. 5). Frakturen innerhalb einer Gelenkkapsel verursachen charakteristischerweise ein Hämarthros, sonografisch an einem nicht echofreien Erguss im Gelenkspalt erkennbar.

Auf der Basis dieser Kriterien können Frakturen auch sonografisch sehr sicher diagnostiziert werden. Es kann eine Sensitivität von 92,9% und eine Spezifität von 99,5% erreicht werden [2]. Diese Werte sind vergleichbar mit denen von Röntgenaufnahmen (Sensitivität 93,2%, Spezifität 99,8%).

Bezüglich der Detektion von Frakturen sind damit beide Verfahren gleichwertig. Allerdings sind die Frakturzeichen im Ultraschall nicht in allen Fällen deutlich sichtbar.

Vor allem bei feinen Fissurlinien werden im Ultraschall nur sehr diskrete Zeichen gefunden, deren Erkennen sehr gründliche, oft zeitintensive Untersuchungen erfordert. Dies wird durch die oft nicht zu vermeidende Unruhe der kleinen Patienten noch erschwert. Diese Probleme limitieren das sonografische Verfahren. Auch die Untersuchung von Händen und Füßen kann sich sehr schwierig gestalten [6–8], da die Kleinheit der anatomischen Strukturen eine gute Ankopplung des Ultraschallkopfs an die Oberfläche erschwert und eine exakte Ausrichtung der Schallebene auf die knöchernen Strukturen behindert.

In der Hand des erfahrenen Untersuchers ist der Ultraschall trotz der oben angeführten Limitationen insbesondere bei der Diagnostik von Knochen, die im Röntgen nicht in 2 Ebenen überlagerungsfrei dargestellt werden können, wie Klavikula, Hand, Fuß, Rippen, Sternum und Jochbogen, überlegen.

Auch bei negativem Röntgenbefund, aber klinischen Zeichen einer Fraktur empfiehlt sich eine ergänzende sonografische Untersuchung, die in einigen dieser Fälle infolge der überlagerungsfreien Darstellung der Kortikalis trotzdem eine Fraktur nachweisen kann (Abb. 6).

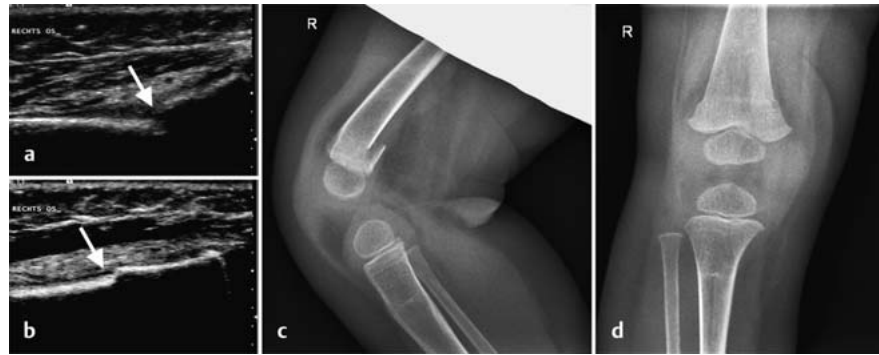

Abb. 4 a bis d Distale Femurgrünholzfraktur bei einem 10 Monate alten Jungen nach Sturz vom Wickeltisch. Im Ultraschall Stufenbildung und Knickbildung (↑) lateral und medial (a) sowie geringe Wulstbildung (↑) ventral (b). Im Röntgenbild (c, d) deutliche dorsale Stufenbildung.

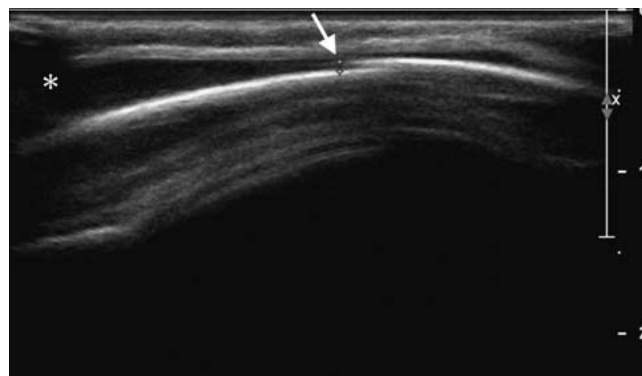


Abb. 5 Sonografisches Bild einer Kalottenfraktur mit 1 mm breiter Stufe (↑) und Galeahämatom (*) bei einem 8 Monate alten Säugling nach Sturz auf den Kopf.

In einer neueren Studie konnte demonstriert werden, dass im Ultraschall vergleichbar sicher wie im Röntgen Frakturen charakterisiert werden können, also Frakturtyp und Frakturstellung zu bestimmen sind [9].

Um eine genaue Frakturdiagnostik zu erzielen, sollte der zu untersuchende Knochen mit dem Schallkopf in 2 Ebenen – parallel zur Längsachse des Knochens und senkrecht dazu – abgefahren werden. Das sonografische Scannen des Knochens in diesen beiden Ebenen ist aus verschiedenen Richtungen zu empfehlen, idealerweise aus 4 Richtungen – ventral, medial, dorsal und lateral.

Durch dieses Verfahren wird der Nachteil der alleinigen Darstellung der Knochenoberfläche aufgehoben und es ist eine dreidimensionale Information, vergleichbar mit der von Röntgenaufnahmen in 2 Ebenen, zu erhalten. Diese dreidimensionale Information wird benötigt, um Frakturtyp und Dislokation genau zu erfassen. Essenziell ist dabei auch eine exakte Führung des Schallkopfs parallel oder senkrecht zur Längsachse des Knochens. Ein Verkippen des Schallkopfs simuliert eine kortikale Unterbrechung

oder eine Verbiegung der Knochenoberfläche, wodurch eine Fraktur vorgetäuscht werden kann. Auch die typischerweise an den metaphysären Abschlussplatten zu erkennenden kleinen kortikalen Stufen dürfen nicht mit metaphysären Frakturen verwechselt werden (Abb. 7). In Zweifelsfällen erweist sich eine Untersuchung der Gegenseite als sehr hilfreich.

Ein bekanntes Problem der Sonografie ist die limitierte Befunddokumentation. Ultraschallbilder allein erlauben in aller Regel keine Orientierung. Gespeicherte Aufnahmesequenzen (Loops) können zwar dem Untersucher bei unruhigen Kindern helfen, pathologische Befunde richtig zu interpretieren, einem bei der Untersuchung selbst abwesenden Befunder fehlt aber die Information über die exakte Schallkopfposition. Daher bleibt auch eine exakte Diagnose von Frakturtyp und Frakturstellung einer Fremdbefundung verborgen, da beide Kriterien nur in der Real-Time-Untersuchung richtig zu erfassen sind [9–11]. Daher werden in den meisten Fällen noch Röntgenaufnahmen einer Fraktur in 2 senkrecht aufeinanderstehenden Ebenen benötigt.

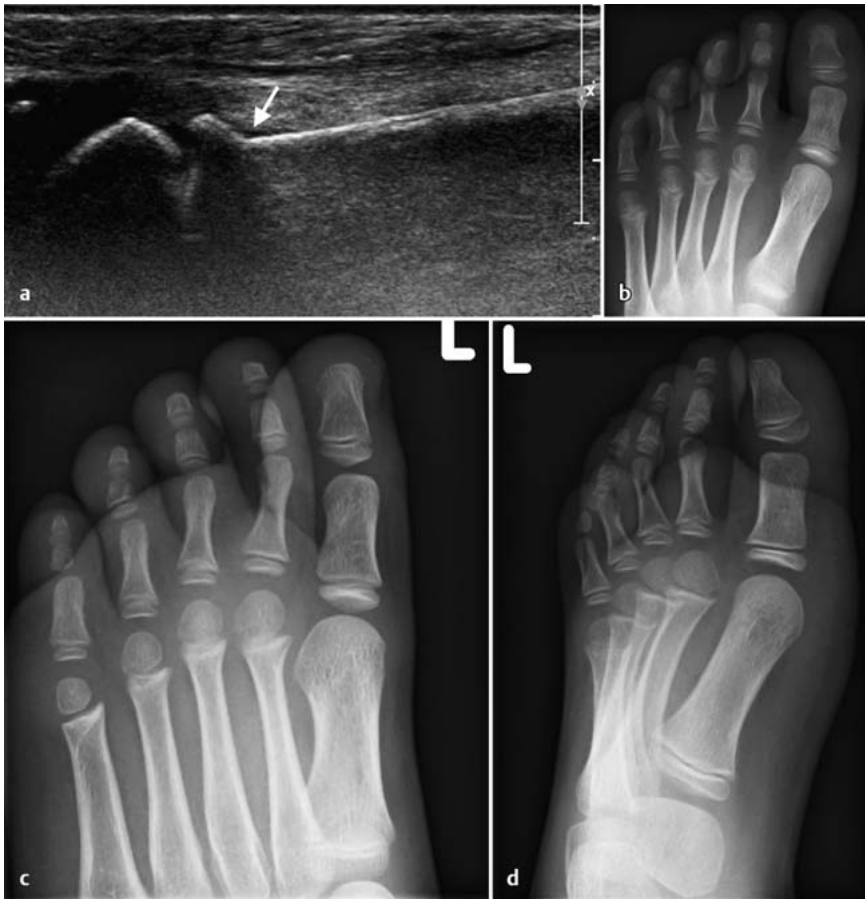

Abb. 6 a bis d Nach Verdrehen des Vorfußes bei einem 5 Jahre alten Mädchen Darstellung einer kortikalen Knickbildung (↑) über der distalen Metaphyse des Os metatarsale 2 mit Umgebungshämatom als Zeichen der Fraktur (a). In den Röntgenbildern ist die Fraktur nicht erkennbar (b–d).

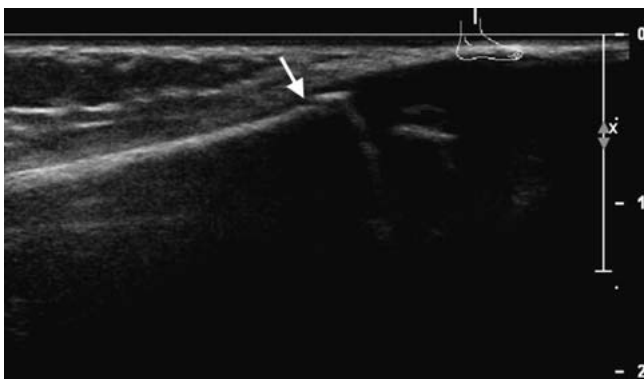

Abb. 7 Stufe (↑) an der metaphysären Abschlussplatte in der Sonografie, keine Fraktur.

Gegenwärtig liegt der Stellenwert der sonografischen Frakturdiagnostik in der exakten Lokalisation einer Fraktur, was ein Anfertigen von gezielten und auf die Fraktur fokussierten Röntgenaufnahmen möglich macht.

Unnötige Röntgenaufnahmen, bedingt durch ein klinisch nicht nachweisbares Schmerzmaximum oder eine an falscher Stelle erwartete Fraktur, können vermieden werden. In einer Studie konnte da-

durch bei mehr als 8% der Patienten die Zahl der Röntgenaufnahmen reduziert werden [2].

Bei der Diagnostik von Kalottenfrakturen sollten Röntgenaufnahmen obsolet sein. Diese können sonografisch eindeutig nachgewiesen werden.

Als weitere bildgebende Verfahren sind nur Computertomografie und Kernspintomografie bei entsprechender Klinik

und verschlossener Fontanelle sowie bei Impressionsfrakturen indiziert, um intrakranielle Verletzungen zu diagnostizieren. Da sich die Sonografie als sehr sensitives und spezifisches Verfahren für die Frakturdiagnostik in der Hand eines erfahrenen Ultraschallers erwiesen hat, kann bei sonografischem Frakturausschluss auf Röntgenaufnahmen verzichtet werden. Dadurch kann die Anzahl von Röntgenaufnahmen bei traumatisierten Patienten erheblich reduziert werden. Auch Kallusbildung kann mit Ultraschall sensitiv erkannt werden [2], sodass eine zunehmende Bedeutung in der Verlaufskontrolle von Frakturen vorstellbar ist. In den Fällen, in denen bereits die Klinik eindeutig und ein Schmerzmaximum sicher zu bestimmen ist, wird gegenwärtig primär die Röntgenuntersuchung der sonografischen Untersuchung vorgezogen. Inwieweit hier die Bedeutung der Sonografie zunehmen wird, bleibt abzuwarten und wird wohl entscheidend von der in der jeweiligen Klinik vorhandenen sonografischen Kompetenz bestimmt werden.

Schlussfolgerungen

Gegenwärtig ist Ultraschall als ein ideales Verfahren zur Faktursuche bei allen verletzten Kindern anzusehen, bei denen unspezifische klinische Zeichen vorliegen oder die Frakturlokalisierung klinisch nicht exakt zu bestimmen ist. Nach Identifizierung der Fraktur im Ultraschall kann ein gezieltes, auf die Fraktur fokussiertes Röntgen angeschlossen werden. Bei Kalottenfrakturen und neurologisch nicht auffälligen Kindern ist das Röntgen obsolet, die Sonografie ist diagnostisch ausreichend. In Fällen mit klinischen Zeichen einer Fraktur und negativem Röntgenbefund kann die Sonografie Frakturen diagnostizieren oder zumindest wichtige Zusatzinformationen liefern. Daher ist die Sonografie zu einem wichtigen diagnostischen Verfahren bei verletzten Kindern geworden und es ist zu erwarten, dass ihre Bedeutung noch zunehmen wird und das Röntgen teilweise ersetzen kann.

Literatur

- Brooks AJ, Price V, Simms M et al. Handheld ultrasound diagnosis of extremity fractures. J R Army Med Corps 2004; 150: 78–80
- Moritz JD, Berthold LD, Sönksen SF et al. Ultrasound in diagnosis of fractures in children: unnecessary harassment or useful addition to x-ray? Ultraschall in Med 2008; 29: 267–274
- Pistor G, Graffstadt H. Sonographic diagnosis of supracondylar fractures of the humerus. Ultraschall in Med 2003; 24: 331–339

- ⁴ Rathfelder FJ, Paar O. Possibilities for using sonography as a diagnostic procedure in fractures during the growth period. *Unfallchirurg* 1995; 98: 645–649
- ⁵ Williamson D, Watura R, Cobby M. Ultrasound imaging of forearm fractures in children: a viable alternative? *J Accid Emerg Med* 2000; 17: 22–24
- ⁶ Hubner U, Schlicht W, Outzen S et al. Ultrasound in the diagnosis of fractures in children. *J Bone Joint Surg [Br]* 2000; 82: 1170–1173
- ⁷ Friedrich RE, Plambeck K, Bartel-Friedrich S et al. Limitations of B-Scan ultrasound for diagnosing fractures of the mandibular condyle and ramus. *Clin Oral Investig* 2001; 5: 11–16
- ⁸ Neumann K, Langer R. Radiologic skeletal diagnosis. Traumatology of the distal forearm, the wrists and the hand. *Aktuelle Radiol* 1996; 6: 171–175
- ⁹ Moritz JD, Hoffmann B, Meuser S et al. Ist die Sonographie der Röntgendiagnostik in der pädiatrischen Frakturdiagnostik gleichwertig? *Fortschr Röntgenstr* 2010; 182: 706–714
- ¹⁰ Engin G, Yekeler E, Guloglu R et al. US versus conventional radiography in the diagnosis of sternal fractures. *Acta Radiol* 2000; 41: 296–299
- ¹¹ Hendrich C, Finkewitz U, Berner W. Diagnostic value of ultrasonography and conventional radiography for the assessment of sternal fractures. *Injury* 1995; 26: 601–604

Dr. med. Jörg Detlev Moritz
Leiter Pädiatrische Radiologie
und Sonografie

Klinik für Diagnostische Radiologie
Universitätsklinikum Schleswig-
Holstein, Campus Kiel
Haus 9
Arnold-Heller-Straße 3
24105 Kiel

joerg.d.moritz@rad.uni-kiel.de