

Niedermolekulare Heparin-Therapie zur Behandlung der Livedovaskulopathie

Low-Molecular-Weight Heparin for the Treatment of Livedoid Vasculopathy

Autor

T. Goerge

Institut

Klinik und Poliklinik für Dermatologie und Venerologie, Universitätsklinikum Münster (Direktor: Prof. Dr. T. A. Luger)

Bibliografie

DOI <http://dx.doi.org/10.1055/s-0030-1255929>
 Online-Publikation: 18. 11. 2010
 Akt Dermatol 2010; 36: 484–487 © Georg Thieme Verlag KG Stuttgart · New York
 ISSN 0340-2541

Korrespondenzadresse

Dr. Tobias Goerge (MD)
 Klinik und Poliklinik für Dermatologie und Venerologie, Universitätsklinikum Münster
 Von-Esmarch-Str. 58
 48149 Münster
tobias.goerge@ukmuenster.de

Zusammenfassung

▼ Eine 22-jährige Patientin stellte sich mit rezidivierenden erythematösen, großflächig konfluierenden Plaques mit zentralen reißnagelgroßen Ulzerationen vor, welche teilweise krustig belegt sind. Daneben bestehen rostbraune, unscharf begrenzte Makulae im Sinne von post-inflammatorischen Hyperpigmentierungen. Die schmerzhaften Haut-

veränderungen finden sich in der Knöchelregion und den Fußrücken beidseits. Die schubweise verlaufende Erkrankung ist im 11. Lebensjahr erstmalig aufgetreten. Histologisch zeigen sich fibringefüllte Gefäßlumina der Papillenspitze. Es wurde die Diagnose einer Livedovaskulopathie gestellt. Unter Behandlung mit niedermolekularem Heparin (Enoxaparin) kann das Fortschreiten der Ulzérationsneigung gestoppt werden.

Einleitung

▼ Die Livedovaskulopathie ist eine seltene chronisch-rezidivierende thrombotische Gefäßerkrankung der kutanen Mikrozirkulation [1–3]. Sie wird gekennzeichnet durch das Auftreten einer ausgeprägten Gefäßzeichnung (Livedo racemosa), schmerzhafter Ulzerationen und der narbigen Abheilung unter dem Bild einer Atrophie blanche. Hinweise für eine Manifestation der Gefäßerkrankung an inneren Organen gibt es nicht. Die pathophysiologische Abgrenzung zu entzündlichen Vaskulitiden hat in der Vergangenheit immer wieder zu Grundsatzdiskussionen geführt und kann im Einzelfall schwierig sein, da sich im Zuge der ischämischen Nekrose auch eine Begleitentzündung in der histologischen Untersuchung zeigen kann. In umfassenderen Arbeiten konnte aber belegt werden, dass der Livedovaskulopathie eine prothrombotische Neigung zugrunde liegt [3,4]. Dies wird zudem offensichtlich, wenn antiinflammatorische therapeutische Bemühungen nicht zur Besserung des Krankheitsbildes führen. Nicht bei allen Patienten lässt sich die Ursache der prothrombotischen Neigung laborchemisch verifizieren – der therapeutische Einsatz von Antikoagulantien führt aber in der Regel zu einer raschen Besserung des Krankheitsbildes und untermauert die klinisch gestellte Diagnose [5].

Kausistik

▼ **Anamnese:** Eine 22-jährige Patientin stellt sich Ende April mit schmerzhaften „offenen Stellen“ der Knöchelregion beider Füße vor. Derartige Stellen seien im 12. Lebensjahr zum ersten Mal in den Sommermonaten aufgetreten und unter Ausbildung einer Narbe „von alleine wieder verschwunden“. In Folgesommern sei das Problem wiederholt aufgetreten. Vorstellungen bei Hausarzt, Hautarzt und Chirurg hätten keine klare Diagnose ergeben. Auch blieben Therapieversuche mit Antibiotika, Kortison und modernen Wundauflagen ohne Erfolg. Die Schmerzen durch die Ulzerationen wurden mit Metamizol und Paracetamol behandelt. Im Umfeld und in der Familie seien derartige Hautveränderungen nicht bekannt. Vor 4 Wochen seien nun wieder erste offene Stellen aufgetreten. Eine zuvor vom Hausarzt verordnete systemische Steroid-Therapie (1 mg/kg KG für 5 Tage) habe keine Besserung bewirkt. Das Leiden geht somit insgesamt in die 11. Saison. Die Vorstellung der skeptischen Patientin erfolgt in der Wundambulanz der Hautklinik (● **Abb. 1**).

Befund: Im Bereich der Fußrücken und medialen und lateralen Malleoli beider Füße finden sich erythematöse, großflächig konfluierende Plaques mit zentralen Ulzerationen (reißnagelkopfgroß), teilweise krustig belegt, teilweise als Atrophie blanche mit rostbraunen, unscharf begrenzten Makulae im Sinne von post-inflammatorischen

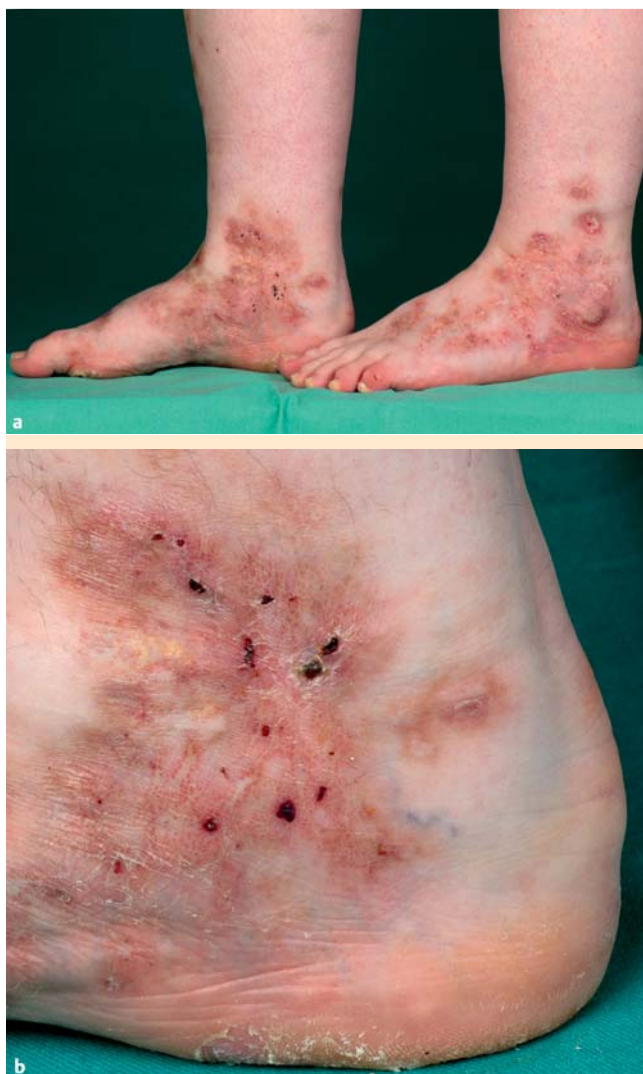

Abb. 1 a Rezidivierende Ulzerationen hinterlassen irreversible Hautveränderungen an der unteren Extremität einer 22-jährigen Patientin. Seit dem 11. Lebensjahr sind Krankheitsschübe aufgetreten. b Das Bild von parallel auftretenden Ulzerationen und Atrophie blanche wird durch postinflammatorische Hyperpigmentierungen abgerundet. Die Racemosa-Zeichnung ist im vorliegenden Bild gering ausgeprägt.

Hyperpigmentierungen. Angedeutete Livedo-racemosa-Zeichnung. Die Hautveränderungen überschreiten nicht die untere Hälfte des Unterschenkels (● **Abb. 1 b**). Die Haut ist eher kühl als überwärmt. Die Patientin ist adipös (BMI 34). Keine Medikamenteneinnahme.

Labor: Neben dem Routinelabor wurde ein Screening auf prothrombotische Marker durchgeführt (● **Tab. 1**). Es zeigte sich ein leicht erhöhter Spiegel des Lipoproteins(a).

Angiologisch-phlebologische Untersuchung: keine Hinweise für arterielle oder venöse Durchblutungsstörungen der Extremitäten.

Histologie: Wanddegeneration und fibrinoide Ausgüsse der Gefäßlumina in der Papillenspitze. Kaum perivaskuläres leukozytäres Infiltrat (● **Abb. 2**).

Aufgrund des klinischen Erscheinungsbildes von a) schmerzhaften Ulzerationen, b) Livedo-racemosa-Zeichnung (bei Kälte im vorliegenden Fall deutlicher sichtbar), c) Atrophie blanche und dem histologischen Nachweis von Gefäßverschlüssen der Papillenspitze wird die Diagnose einer Livedovaskulopathie gestellt. Differenzialdiagnostisch relevante Erkrankungen wie Panarterii-

Tab. 1 Livedovaskulopathie-assoziierte prothrombotische Marker.

Laborparameter	Genetische Untersuchung
Kryoglobulin	Faktor-V-G1691A-Mutation
Kryofibrinogen	Prothrombin-G20210A-Mutation
Homocystein	MTHFR-C677T-Polymorphismus
Vitamin B6	(Methylentetrahydrofolatreduktase)
Vitamin B12	PAI-1-4G/5G-Polymorphismus
Folsäure	(Plasminogenaktivator-Inhibitor)
Protein C	
Protein S	
Anti-Thrombin-III-Defizienz	
Antinukleäre Antikörper	
Lupus Antikoagulans	
Anticardiolipin-Antikörper	
β2-Glykoprotein-1-Antikörper	
Lipoprotein(a)	

tis nodosa, traumatische Ulzerationen, pAVK, venöse Ulzerationen oder ein Pyoderma gangraenosum konnten, wie oben beschrieben, ausgeschlossen werden. Auch fanden sich bei der Patientin keine Hinweise für eine Autoimmunopathie (SLE, Sjögren-Syndrom), welche ebenfalls mit einer Livedovaskulopathie einhergehen können.

Als prothrombotischer Risikofaktor konnte ein erhöhter Spiegel von Lipoprotein(a) dargestellt werden. Diese Spiegel sind genetisch determiniert und lassen sich weder alimentär noch medikamentös wirkungsvoll beeinflussen. Lp(a) wurde unlängst als unabhängiger Risikofaktor für thrombembolische Ereignisse nachgewiesen – ob dies auch für die Livedovaskulopathie gilt, kann nur an größeren Patientenkollektiven bestimmt werden [6, 7].

Zur Prophylaxe der rezidivierenden Thrombosierung der kutanen Mikrozirkulation wurde eine Therapie mit niedermolekularem Heparin (Enoxaparin – Clexane® 1 mg/kg KG täglich) initiiert. Innerhalb von einer Woche ließen die Schmerzen der kutanen Läsionen nach. Die vorhandenen Herde heilten im weiteren Verlauf narbig ab. Neue Ulzerationen traten ab dem Spätherbst nicht mehr auf – auch nicht nach Absetzen der Heparin-Spritzen (● **Abb. 3**).

Diskussion

Wenn schon die Diagnose nicht einfach ist, so stellt die Therapie der Livedovaskulopathie für den behandelnden Dermatologen erst recht eine besondere Herausforderung dar, weil es bis heute keine für die Behandlung zugelassenen Präparate gibt. Mit einer Inzidenz von unter 1 : 100 000 ereilt die Livedovaskulopathie das Schicksal der „orphan disease“, für die nur selten Zulassungsstudien durchgeführt werden.

Der Einsatz von gerinnungshemmenden Medikamenten ist vom Pathomechanismus her einleuchtend und in entsprechenden Fallberichten in der Literatur beschrieben [1, 2, 7–10]. In der deutschsprachigen Literatur überwiegt der Einsatz von niedermolekularen Heparinen [5]. Die gute Dosierbarkeit und im Zweifelsfall kürzere Halbwertszeit sind Vorteile gegenüber der Dauertherapie mit Marcumar. Allerdings erfordert die Dosierung von 1 mg/kg KG therapeutische Entschlossenheit und sollte mit dem Patienten hinsichtlich der Kontrolluntersuchungen besprochen werden [11].

Da die Erkrankung meistens Frauen (75%) und – wie im vorliegenden Fall – jüngere Patientinnen betrifft, gilt es auch das Thema der Verhütung anzusprechen. Bei prothrombotischer Nei-

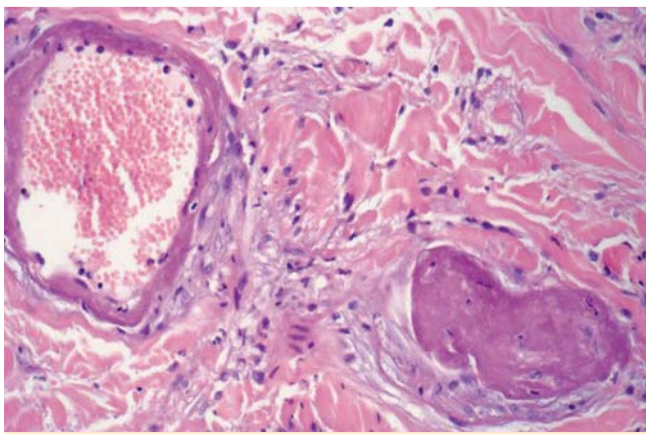


Abb. 2 Histologisches Präparat mit Wanddegeneration und fibrinoiden Ausgüssen der Gefäßlumina in der Papillenspitze. Kaum perivaskuläres leukozytäres Infiltrat.

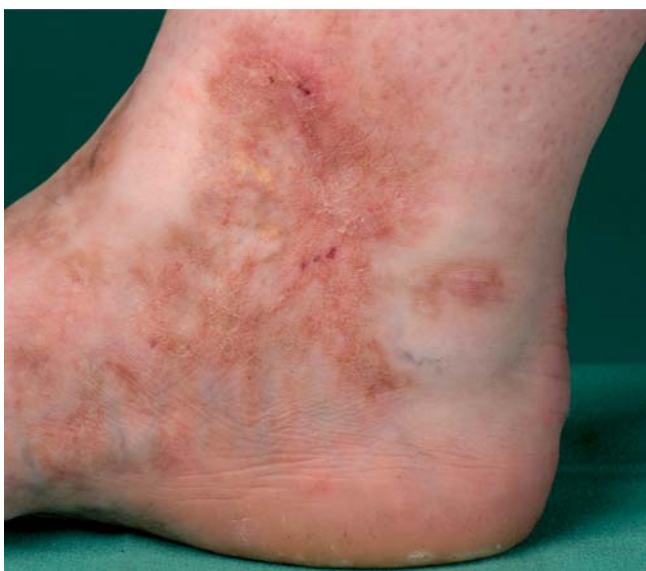

Abb. 3 Detailausschnitt der medialen Fersenregion der Patientin unter Enoxaparin-Therapie. Die zuvor krustös belegten Ulzerationen sind abgeheilt. Es sind keine weiteren Hautinfarkte mehr aufgetreten und die Ulzerationsneigung ist zum Stillstand gekommen.

gung wird der Einsatz der „Pille“ aus hämostaseologischer Sicht kritisch gesehen und Alternativen sind empfehlenswert.

Die Ätiologie der Erkrankung ist lange strittig gewesen und auch heute noch nicht bis ins letzte Detail verstanden – es setzt sich aber zunehmend das Verständnis durch, dass es sich um ein rezidivierendes Gerinnungsleiden der Haut handelt [12]. Insbesondere die starken Ischämie-Schmerzen der Haut, welche von einigen Patienten auch schon prodromal vor Auftreten von Hautläsionen gespürt werden, rechtfertigen es, die Livedovaskulopathie als Hautinfarkt zu bezeichnen. Verschlüsse der Mikrokapillaren führen zu kutaner Ischämie und konsekutiven Nekrosen. Die Dringlichkeit der Behandlung liegt auf der Hand: Die Antikoagulation kann in der Ischämiephase noch eine Hautnekrose verhindern, danach führt jede Ulzeration zwangsläufig zu einer Narbe. Dies führt von Schub zu Schub über die Zeit zu teilweise einem entstellenden Hautbild der unteren Extremität. Analog der Situation arterieller Verschlüsse bei Herz und Hirn gilt daher „Time is skin“. Nur die Ulzerationsprophylaxe kann Spätfolgen verhindern.

Unklar ist derzeit noch die Frage nach der Dauer der antikoagulatorischen Therapie. Die Ursache der thrombotischen Neigung kann nicht immer aufgeklärt werden und somit fehlen feste Parameter für die Therapiebedürftigkeit. Angepasst an den individuellen Verlauf der Erkrankung, propagiert der Autor in Ermangelung von Leitlinien einen pragmatischen Ansatz. Die Antikoagulation wird für mindestens 4 Wochen fortgeführt – treten in diesem Zeitraum keine neuen Ulzerationen auf und befinden sich die bestehenden in Abheilung, ist ein Auslassversuch zulässig. Dieser kann so lange fortgeführt werden, bis etwaige neue Läsionen auftreten. Hier hat sich die Führung eines Patiententagebuchs mit Dokumentation des Hautschmerzes (Ischämie!) auf einer Visuellen Analogskala (VAS-Score) bewährt. Neue Schübe lassen sich durch Wiederaufnahme der Heparin-Therapie noch vor der Ausbildung von irreversiblen Nekrosen abfangen. Im vorliegenden Fall ist die Patientin von April bis Oktober antikoaguliert worden. Im Folgejahr sind bisher (12 Monate später) keine Läsionen aufgetreten. Untersuchungen an größeren Patientenkollektiven werden uns Dermatologen hoffentlich weitere Erkenntnisse dieser Gerinnungserkrankung bringen.

Anmerkung

Der Autor steht für Rückfragen zur Erkrankung gerne zur Verfügung und begrüßt ausdrücklich die Kontaktaufnahme für Fallanfragen.

Abstract

Low-Molecular-Weight Heparin for the Treatment of Livedoid Vasculopathy

A 22 year old female patient presented with recurrent erythematous large confluent plaques with central ulcerations that were partly covered by crusts. In addition she had brownish maculae representing post inflammatory hyperpigmentation. The painful lesions are found in the maleolar region and the backs of both feet. The episodic disease first presented at age 11. Histologic analysis reveals luminal deposition of fibrin in the microcapillaries of the upper dermis. Livedoid vasculopathy was diagnosed. Treatment with low-molecular-weight heparin stopped the progression of ulceration.

Literatur

- 1 Callen JP. Livedoid vasculopathy: what it is and how the patient should be evaluated and treated [comment]. *Arch Dermatol* 2006; 142 (11): 1481 – 1482
- 2 Deng A, Gocke CD, Hess J et al. Livedoid vasculopathy associated with plasminogen activator inhibitor-1 promoter homozygosity (4G/4G) treated successfully with tissue plasminogen activator [see comment]. *Arch Dermatol* 2006; 142 (11): 1466 – 1469
- 3 Papi M, Didona B, De Pita O et al. Livedo vasculopathy vs small vessel cutaneous vasculitis: cytokine and platelet P-selectin studies [see comment]. *Arch Dermatol* 1998; 134 (4): 447 – 452
- 4 Jorizzo JL. Livedoid vasculopathy: what is it? [comment]. *Arch Dermatol* 1998; 134 (4): 491 – 493
- 5 Sunderkotter C, de Groot K. Therapie von Vaskulitiden und Vasculopathien. *Hautarzt* 2008; 59 (5): 382 – 393
- 6 Emerging Risk Factors Collaboration, Erqou S, Kaptoge S et al. Lipoprotein(a) concentration and the risk of coronary heart disease, stroke, and nonvascular mortality. *JAMA* 2009; 302 (4): 412 – 423

- 7 Goerge T, Weishaupt C, Metzke D et al. Livedoid vasculopathy in a pediatric patient with elevated lipoprotein(a) levels: prompt response to continuous low-molecular-weight heparin. *Arch Dermatol* 2010; 146 (8): 927–928
- 8 Browning CE, Callen JP. Warfarin therapy for livedoid vasculopathy associated with cryofibrinogenemia and hyperhomocysteinemia. *Arch Dermatol* 2006; 142 (1): 75–78
- 9 Hairston BR, Davis MD, Gibson LE, Drage LA. Treatment of livedoid vasculopathy with low-molecular-weight heparin: report of 2 cases [see comment]. *Arch Dermatol* 2003; 139 (8): 987–990
- 10 Hegemann B, Helmbold P, Marsch WC. Livedoid vasculitis with ulcerations: the role of antithrombin III deficiency and its therapeutic consequences [erratum appears in *Arch Dermatol* 2002 Sep; 138 (9): 1212]. *Arch Dermatol* 2002 Sep; 138 (6): 841–842
- 11 Meyer V, Schneider SW, Gorge T. [Dermatologic aspects of anticoagulation]. *Hautarzt* 2010; 61 (8): 705–716; quiz 17–18
- 12 Hairston BR, Davis MD, Pittelkow MR, Ahmed I. Livedoid vasculopathy: further evidence for procoagulant pathogenesis [see comment]. *Arch Dermatol* 2006; 142 (11): 1413–1418