

Tracheopathia osteoplastica: Blick in einen Felsengarten

Tracheopathia osteoplastica: Glance at a Rock Garden

Autoren

F. C. Ringshausen^{1,2}, H.-W. Duchna¹, G. Schultze-Werninghaus¹, G. Rohde^{1,3}

Institute

¹ Medizinische Klinik III, Pneumologie, Allergologie, Schlaf- und Beatmungsmedizin, Berufsgenossenschaftliches Universitätsklinikum Bergmannsheil GmbH, Klinikum der Ruhr-Universität Bochum

² Medizinische Klinik, Spital Bülach, Bülach, Schweiz

³ Department of Respiratory Medicine, Maastricht University Medical Centre, Maastricht, Niederlande

eingereicht 10.11.2009
akzeptiert nach Revision
9.3.2010

Bibliografie

DOI <http://dx.doi.org/10.1055/s-0029-1244077>
Online-Publikation: 14. 4. 2010
Pneumologie 2010; 64:
374–375 © Georg Thieme
Verlag KG Stuttgart · New York
ISSN 0934-8387

Korrespondenzadresse

Dr. med. Felix C. Ringshausen
Medizinische Klinik
Spital Bülach
Spitalstraße 24
8180 Bülach
Schweiz
felix.ringshausen@web.de

Eine 73-jährige Patientin mit bekannter hypertensiver und koronarer Herzkrankheit wurde von einem kardiologischen Kollegen zur weiteren Abklärung eines rechtsseitigen Pleuraergusses (● **Abb. 1**) mittels Bronchoskopie zugewiesen. Eine Ergusspunktion hatte ein Exsudat ohne Hinweise auf dessen Genese ergeben. In der durchgeführten flexiblen Bronchoskopie fand sich zwar keine offensichtliche Ursache des Pleuraergusses,

jedoch als Nebenbefund das charakteristische endoskopische Bild einer Tracheopathia osteoplastica (TPO), das als „Felsengarten“ mit multiplen, kalkharten Polypen über den Knorpelspannen der Trachea und beiden Hauptbronchien imponierte (● **Abb. 2**). Der Befall nahm von proximal nach distal bis zu den Lappenbronchien hin ab. Nach der Schleimhautbiopsie eines Polypen der Hauptkarina (mäßige chronische, kaum flori-

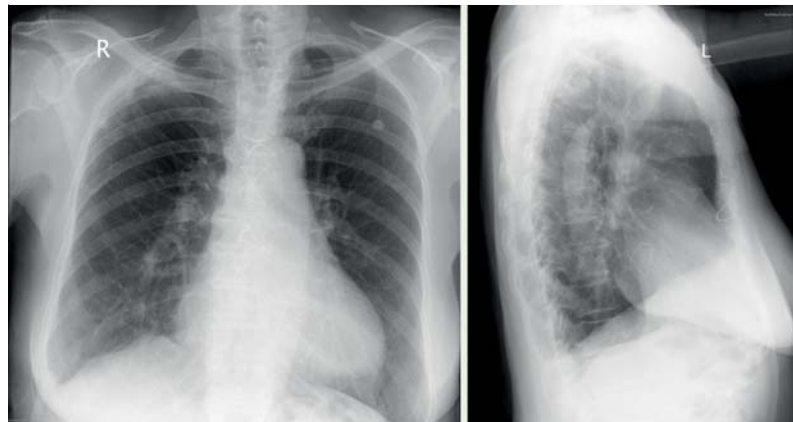


Abb. 1 Röntgen-thorax p. a. und seitlich: bei suboptimaler Aufnahmequalität (abgeschnittener linksseitiger Zwerchfellwinkel) zeigt sich ein minimaler Randwinkelerguss rechts; des Weiteren bilaterale perihiläre bronchovaskuläre Zeichnungsvermehrung mit Emphysemaspekt, intakte sternale Drahtcerclagen nach Sternotomie.

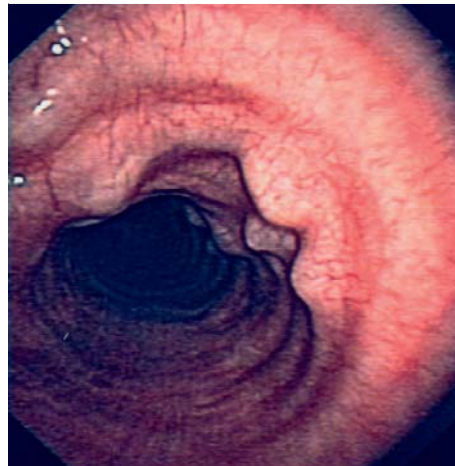


Abb. 2 Bronchoskopischer Befund der mittleren Trachea: Zeichen der chronischen und milden akuten Tracheitis mit Hyperämie der Schleimhaut. Es zeigen sich multiple, stets mit den trachealen Knorpelspannen korrespondierende, kalkharte Polypen. Die Hinterwand der Trachea (Pars membranacea) ist ausgespart.

de Bronchitis mit knotiger Stroma elastose und -fibrose; ansonsten unauffälliger histologischer Befund) trat leuchtend weißer, glatter und harter Kalk zutage, auf dessen Luxation aus seinem Bett verzichtet wurde.

Die TPO (syn. Tracheobronchopathia osteochondroplastica) ist eine seltene Erkrankung der Trachea unklarer Ätiologie, bei der von intakter Mukosa überzogene, mit den trachealen Knorpelspannen in Verbindung stehende und teilweise verknöcherte Knorpelzapfen in das Lumen ragen. Ihre Häufigkeit beträgt ca. 0,1% aller Bronchoskopien [1,2], wohingegen eine Häufigkeit von 8,5% in einem selektierten Patientengut mit chronischem, therapierefraktärem Husten beobachtet wurde [3]. Die Diagnose einer TPO wird häufig aufgrund des typischen endoskopischen Bildes als Zufallsbefund während einer Bronchoskopie gestellt und ist wahrscheinlich unterdiagnostiziert, da die Patienten in der Regel asymptomatisch sind. Der Verlauf ist üblicherweise benigne und nicht progredient. Gelegentlich werden jedoch erschwerte Intubationsbedingungen, chronisch bronchitische Beschwerden und z. T. durch die Stenosierung der Trachea Stridor oder asthmaähnliche Symptome beschrieben, die den Einsatz einer Laserabtragung, eines trachealen Stents oder einer operativen Tracheoplastie erfordern [2,4–6].

Interessenkonflikte



Die Autoren geben an, dass kein Interessenkonflikt besteht.

Literatur

- 1 Briones-Gómez A, Cases-Viedma E, Cordero-Rodríguez PJ et al. Tracheopathia Osteoplastica: Series of Six Cases. *Journal of Bronchology* 2000; 7: 301–305
- 2 Jabbari HR, Radpey B, Kharabian S et al. Tracheobronchopathia osteochondroplastica: presentation of ten cases and review of the literature. *Lung* 2008; 186: 293–297
- 3 Decalmer S, Woodcock A, Greaves M et al. Airway abnormalities at flexible bronchoscopy in patients with chronic cough. *Eur Respir J* 2007; 30: 1138–1142
- 4 Grillo HC, Wright CD. Airway obstruction owing to tracheopathia osteoplastica: treatment by linear tracheoplasty. *Ann Thorac Surg* 2005; 79: 1676–1681
- 5 Khan AM, Shim C, Simmons N et al. Tracheobronchopathia osteochondroplastica: a rare cause of tracheal stenosis – “TPO stenosis”. *J Thorac Cardiovasc Surg* 2006; 132: 714–716
- 6 Hayes Jr D. Tracheopathia osteoplastica misdiagnosed as asthma. *J Asthma* 2007; 44: 253–255