

Diagnostik von Pilzinfektionen der Lunge

Diagnostics for Fungal Infections of the Lungs

Autoren

J. Rupp^{1,2}, E. Kramme², H. Schultz³, B. Schaaf^{1,4}

Institute

¹ Medizinische Klinik III, Universitätsklinikum Schleswig-Holstein/Campus Lübeck, Universität zu Lübeck
² Institut für Medizinische Mikrobiologie und Hygiene, Universitätsklinikum Schleswig-Holstein/Campus Lübeck
³ Klinische und Experimentelle Pathologie, Forschungszentrum Borstel
⁴ Medizinische Klinik Nord, Klinikum Dortmund

Bibliografie

DOI <http://dx.doi.org/10.1055/s-0029-1244004>
 Pneumologie 2010; 64:
 300–310 © Georg Thieme
 Verlag KG Stuttgart · New York
 ISSN 0934-8387

Korrespondenzadresse

PD Dr. med. Bernhard Schaaf
 Klinikum Dortmund gGmbH
 Münsterstraße 240
 44145 Dortmund
 bernhard.schaaf@klinikumdo.de

Serienherausgeber

B. Schaaf, Dortmund
G. Rohde, Maastricht

Zusammenfassung

Die Erkennung und Therapie von Pilzinfektionen der Lunge stellt auch erfahrene Kliniker immer wieder vor Probleme. Die Abgrenzung invasiver Mykosen der Lunge von nicht therapiebedürftiger Pilzbesiedlung ist klinisch schwierig und kann häufig auch durch weitergehende mikrobiologische Diagnostik nicht hinreichend geklärt werden. Zu unterscheiden sind primäre, häufig lokal begrenzte, endemisch vorkommende pulmonale Mykosen von pulmonalen Mykosen auf dem Boden eines lokal oder systemisch geschwächten Immunsystems. Zu den Risikopatienten zählen dabei insbesondere Personen mit fortgeschrittener HIV-Infektion, Langzeit-Antibiotika-therapierte Patienten sowie onkologische und multimorbide Patienten. Die pulmonale Manifestation einer Mykose kann Ausgangspunkt sein für eine systemische Disseminierung, aber auch im Rahmen einer hämatogenen Streuung auftreten. Letzteres z. B. als invasive pulmonale Aspergillose bei Immunsupprimierten. Die frühzeitige klinische, radiologische und mikrobiologische Diagnosesicherung ist somit essenziell zur Vermeidung von Komplikationen bei pulmonalen Mykosen.

Einleitung

Auf der Haut und den Schleimhäuten des Menschen gehören Pilze zur Normalflora und schützen den Organismus vor dem Überwuchern potenziell pathogener Erreger. Insbesondere Sprosspilze der Gattung *Candida* können häufig als Kommensale der menschlichen Flora aus respiratorischen Materialien der unteren Atemwege von Gesunden, insbesondere aber auch von Antibiotika-behandelten Patienten, isoliert werden. Auch ubiquitär in der Umwelt vorkommende, meist aerogen übertragene Pilzsporen von Schimmelpilzen (z. B. Aspergillen und Zygomyceten) können

Abstract

Recognition of and therapy for fungal infections of the lungs still presents problems even for the experienced clinician. The distinction between invasive mycoses of the lungs and fungal colonisations that do not require therapy is clinically difficult and can often not be made satisfactorily even with advanced microbiological diagnostics. One must differentiate between a primary, often locally limited, endemic pulmonary mycosis and a pulmonary mycosis against the background of a locally or systemically compromised immune system. Patients at risk include those with advanced HIV infections, patients under long-term antibiotic therapy as well as oncological and multimorbid patients. The pulmonary manifestation of a mycosis may not only be the starting point for a systemic dissemination but can also arise in the course of hematogenous spread of the infection. The latter can appear, for example, as an invasive pulmonary aspergillosis in immunosuppressed patients. Thus, early clinical, radiological and biological confirmation of the diagnosis is essential in order to avoid the possible complications of pulmonary mycosis.

als Besiedler ohne Krankheitswert nachgewiesen werden. Humanpathogene Pneumocysten stellen für immungesunde Personen kein Infektionsrisiko dar und werden selten ohne klinisches Korrelat nachgewiesen. Pulmonale Infektionen mit *Candida*, *Aspergillus* und den seltenen Zygomyceten treten typischerweise bei Immunsupprimierten als Folge einer hämatogenen Streuung auf. Im Gegensatz zu den genannten Erregern können endemisch vorkommende, meist dimorphe Pilze der Gattungen *Blastomyces*, *Histoplasma* und *Coccidioides* auch bei Personen mit intaktem Immunsystem zu schweren lokalen und generalisierten Mykosen führen. Ein unbestimmter Anteil der

Infektionen verläuft dabei zunächst subklinisch und kann nach Jahren zu Reaktivierungen, insbesondere unter Immunsuppression, führen.

Die Lunge nimmt bei Pilzinfektionen in zweierlei Hinsicht eine Sonderstellung ein. Zum einen stellt sie funktionell eine Eintrittspforte für Luft-getragene Pilze dar, zum anderen bestimmt sie entscheidend den klinischen Verlauf von Patienten mit systemischen, hämatogen in die Lunge gestreuten Pilzinfektionen.

Allen invasiven Pilzinfektionen gemeinsam ist die im Vergleich zu bakteriellen Infektionen deutlich erhöhte Mortalität, insbesondere bei immungeschwächten Patienten. Neben einem eingeschränkten Repertoire an geeigneten Therapeutika liegt dies insbesondere an den vielfach unzureichenden diagnostischen Möglichkeiten zum Nachweis invasiver Pilzinfektionen in der Abgrenzung zur Kontamination und einer kommensalischen Besiedlung. In diesem Übersichtsartikel werden zentrale Charakteristika, Möglichkeiten und Limitierungen der derzeit verfügbaren Diagnostik endemischer als auch opportunistischer Mykosen mit Befall der Lunge herausgestellt.

Endemische pulmonale Mykosen



Ein Großteil der für den Menschen gefährlichen Pilze, die endemische Systemmykosen verursachen können, gehören den dimorphen Pilzen an. Sie werden vermehrt im Erdreich und organischen Abfällen gefunden und können in Abhängigkeit von der Umgebungstemperatur und vorhandener Nährstoffquellen zwischen filamentösem Wachstum (Schimmelpilze) und einem Sprosszell-Stadium wechseln. In **Tab. 1** ist die geografische Verbreitung der drei häufigsten endemischen Pilzinfektionen, für die pulmonale Manifestationen beschrieben sind, zusammengefasst: Blastomykose, Histoplasmose und Coccidiomykose.

Klinisch manifeste Infektionen der Lunge mit endemischen Pilzen gehen in über 50% der Fälle mit Allgemeinsymptomen wie Fieber, Schüttelfrost, produktivem Husten, Myalgien, Arthralgien und pleuritischen Schmerzen einher. Dabei kann die Infektion lediglich die Lunge betreffen oder im Rahmen von systemischen Erkrankungen auftreten. Inapparente Verläufe kommen bei allen Erregern vor. Bei Patienten mit Immunsuppression verläuft die Infektion typischerweise schwerer und häufiger disseminiert, zudem kann es auch nach Jahren zu einer Reaktivierung bei latenter Infektion kommen [1,2].

Opportunistische Mykosen bei Immunsuppression



Neben endemischen Mykosen treten pulmonale Pilzinfektionen fast ausschließlich als opportunistische Infektion bei Patienten mit Immunsuppression auf. Die klinisch bedeutsamsten sind Infektionen mit *Aspergillus* sp., *Candida* sp., *Pneumocystis jiroveci*, Zygomyceten und *Cryptococcus neoformans*. Verminderte Anzahl oder Funktionsstörungen von neutrophilen Granulozyten sind mit einer Häufung von Pilzinfektionen assoziiert. Hierzu zählt die anhaltende Neutropenie nach Chemotherapien (länger als 10 Tage), die Organ- und Knochenmarktransplantation, die immunsuppressive Therapie bei Systemerkrankung, die fortgeschrittene HIV-Infektion (CD4⁺ Blutlymphozyten < 50–100/μl) und die prolongierte systemische Glukokortikoidtherapie (Risikofaktoren siehe **Tab. 2**).

Die Erkrankung erfolgt zumeist auf dem Boden eines Ungleichgewichts zwischen menschlichem Immunsystem (inkl. schützen-

Tab. 1 Geografische Verteilung endemischer Mykosen.

Spezies	Endemiegebiete
<i>Blastomyces dermatitidis</i>	Kanada, Süd-zentrale/-östliche Regionen und der mittlere Westen der USA vereinzelt Herde in Zentral- und Südamerika, in Teilen Afrikas
<i>Histoplasma capsulatum</i>	Südwesten der USA, Ohio und Mississippi, Mexiko, Afrika, Südostasien, Indien
<i>Coccidioides immitis</i>	Südwesten der USA (Flussdelta von Ohio, Missouri und Mississippi), Mexiko, Südamerika

Quelle: www.cdc.gov/ncidod/dbmd/diseaseinfo/

Tab. 2 Risikofaktoren für invasive Pilzinfektionen.

Risikofaktoren
Neutropenie (< 500/μl) ≥ 10 Tage
Immunsuppression in den letzten 30 Tagen
Antibiotika refraktäres Fieber > 96 Stunden
Temp. > 38 °C oder < 36 °C bei z. n. prolongierter Neutropenie in den letzten 60 Tagen
Z. n. gesicherter/wahrscheinlicher invasiver Pilzinfektion während Neutropenie
symptomatisches AIDS
„graft versus host disease“
> 3 Wochen Kortikosteroidtherapie innerhalb der letzten 30 Tage

der Normalflora) und dem Überwuchern fakultativ pathogener Pilzarten. Der Besiedlung des oberen Nasenrachenraums mit opportunistischen Pilzen wie *Aspergillus* sp. oder *Candida* sp. erhöht bei Risikopatienten die Wahrscheinlichkeit, an einer invasiven Mykose zu erkranken. Eine Sonderstellung hat die *Pneumocystis jiroveci*-Pneumonie (PcP), die durch die AIDS-Epidemie in den 80er-Jahren eine rasante Zunahme erfahren hat. Heutzutage wird die PcP insbesondere bei Patienten mit hämatologischen Erkrankungen, Systemerkrankungen und nach Transplantationen vermehrt beobachtet.

Diagnostik der pulmonalen Pilzinfektion



Die Diagnose einer pulmonalen Mykose wird in der Zusammenschau der klinischen, radiologischen, mikrobiologischen und histopathologischen Befunde gestellt.

Klinisches Bild

Das klinische Bild entspricht bei lokalen pulmonalen Prozessen einer Pneumonie, bei generalisierten Prozessen findet sich eine systemische Infektion mit Beteiligung verschiedener Organsysteme. Die Symptomatik reicht daher von unspezifischen Symptomen des Allgemeinbefindens, über pulmonale Symptome bis hin zu Symptomen der Multiorganbeteiligung (z. B. Zeichen der Sepsis, des Nierenversagens, der Enzephalitis).

Radiologie

Das radiologische Bild pulmonaler Mykosen reicht von fokalen Prozessen, über multiple Abszesse bis hin zur miliaren Aussaat. Als sensitivere und aussagekräftigere Alternative zur Standardröntgenaufnahme kommt das High-Resolution- oder Multi-Slice-CT, häufig mit charakteristischem Bandenmuster, zur Anwendung [3].

Bronchoskopie

Neben der Basisdiagnostik von Sputum, Blutkultur und Punktionsmaterial bei pleuralem Erguss (Sensitivität ca 25% bei Candida- oder Aspergilluspneumonie) wird die Bronchoskopie mit bronchoalveolärer Lavage (BAL) zur gezielten Materialgewinnung eingesetzt. Aufgrund des relativ geringen Komplikationsrisikos sollte die Indikation großzügig gestellt werden. Bei beatmeten Patienten kann auch Tracheobronchialsekret untersucht werden. Asservierte Blutkoagel eignen sich ebenfalls zur mikrobiologischen und histologischen Untersuchung auf Pilze. Aufgrund des erhöhten Komplikationsrisikos (Blutungen, Pneumothorax) sollten Gewebentnahmen nur durchgeführt werden, wenn ein wegweisendes Resultat erwartet werden kann. Die Trefferquote der transbronchialen Biopsie (TBB) ist besser bei diffusen Prozessen, schlechter bei einzelnen Noduli [4]. Die CT- oder Ultraschall-gesteuerte transthorakale Feinnadelbiopsie (FNAB) bietet sich alternativ bei pleuranahen fokalen Infiltraten an [5]. Die höchste Aussagekraft erhält man mit der Kombination aus videoassistierter Thorakoskopie (VATS) und offener Lungenbiopsie (OLB), jedoch auch mit einer deutlichen Zunahme schwerer Komplikationen (ca. 5%) [6].

Mikrobiologische Befunde

Die kulturelle Anzucht aus respiratorischem Material (Sputum, Trachealsekret, BAL, Pleuraerguss), Blutkultur oder Gewebe ist der Goldstandard des Pilznachweises (s. **Tab. 4**). Der Verdacht auf eine Pilzinfektion der Lunge sollte im Vorfeld dem untersuchenden Labor mitgeteilt werden, damit durch längere Inkubationszeiten auch langsam wachsende Pilze erfasst werden können. Gewebe sollte in physiologischer Kochsalzlösung und nicht in Formalin verbracht werden. Mithilfe molekulargenetischer Verfahren lassen sich humanpathogene *Candida* sp., *Aspergillus* sp. und *Cryptococcus* sp. im Nativmaterial von respiratorischen Sekreten und Gewebebiopsien nachweisen. Bei unbekanntem Erreger können konservierte Genomabschnitte mittels spezifischer Primer in der PCR amplifiziert und mittels Sequenzierung zur Identifizierung herangezogen werden. Die Austestung von Resistenzmustern klinisch-relevanter Pilzisolat ist bislang allein für *Candida* sp. hinreichend etabliert. Derzeit verfügbare serologische Verfahren zum Nachweis von Antigenbestandteilen oder Antikörpern gegenüber einzelnen Pilzspezies sind zumeist wenig spezifisch und sollten bei klinischem Verdacht allenfalls zur Verlaufskontrolle einer invasiven Mykose genutzt werden.

Histopathologische Befunde

Der histopathologische Nachweis des invasiven Wachstums von Pilzen im Gewebe ist beweisend für die Diagnosestellung. Bei endemischen Infektionen finden sich gehäuft Granulome. In einigen Fällen, insbesondere nach Vortherapie, lassen sich Pilze lediglich histologisch und nicht kulturell nachweisen. In Einzelfällen können auch molekulargenetische Untersuchungen auf Pilze aus dem Gewebe durchgeführt werden. Wie für die Kultur, sollte auch für den Nukleinsäurenachweis aus dem Gewebe das Material in NaCl eingesandt werden. Der Nukleinsäurenachweis aus Formalinproben ist prinzipiell möglich, die Sensitivität jedoch deutlich erniedrigt.

Die Erreger im Einzelnen



Endemische pulmonale Mykosen

Blastomykose

Epidemiologie: In Endemiegebieten (**Tab. 1**) von *Blastomyces dermatitidis* treten 1–2 Erkrankungsfälle pro 100 000 Einwohner im Jahr auf. Die Infektion erfolgt über die Inhalation von luftgetragenen Konidien (Sporen). Besonders häufig betroffen sind Landwirte, Forstarbeiter und Rucksacktouristen. Epidemiologische Untersuchungen in Wisconsin haben gezeigt, dass warmes und feuchtes Erdreich eine wichtige Infektionsquelle darstellt [7]. In funktionellen Assays zur Lymphozytenproliferation konnte nachgewiesen werden, dass asymptomatische oder subklinische Verläufe bei exponierten Personen häufig sind [8].

Klinik: Die Blastomykose ist eine systemische Erkrankung mit einer Vielzahl pulmonaler und extrapulmonaler Manifestationen. Bei etwa ¾ der Patienten wird bei Diagnosestellung ein isolierter Lungenbefall vorgefunden. Nahezu alle Patienten mit extrapulmonalem Befall (am häufigsten Haut) haben eine aktive pulmonale Infektion [9]. Die akute pulmonale Infektion (Inkubationszeit: 30–45 Tage) verläuft zu 50% asymptomatisch und wird meist mit viralen oder bakteriellen Infektionen verwechselt [7]. Insbesondere Patienten mit Lungenversagen haben eine hohe Mortalität (> 50%) [10]. Chronische Verläufe bei nicht ausgeheilten symptomatischer oder initial asymptomatischer Pneumonie kommen vor, obgleich eine Reaktivierung, wie sie bei der Tuberkulose gefunden wird, bislang nicht bewiesen ist [1, 11].

Bildgebung: Der radiologische Befund zeigt meist eine auf ein Lungensegment oder einen Lungenlappen begrenzte Pneumonie ohne Lymphadenopathie. Patienten mit chronischer Blastomykose zeigen Konsolidierungen, die Malignome vortäuschen können. Miliare, fibro-zirrhatische und abszedierende Formen kommen vor. Die Differenzialdiagnose umfasst bakterielle Pneumonien, Mykobakterien, andere Pilzinfektionen und pulmonale Neoplasien.

Mikrobiologie: Bei symptomatischen Infektionen der Lunge mit *B. dermatitidis* findet sich zumeist ein purulenter, zellreicher Auswurf, aus dem sich kulturell die Erreger nachweisen lassen. Mit der Bronchoskopie lässt sich unter Verwendung spezieller Pilzfärbungen (z.B. nach Gomori oder PAS [Perjodsäure-Schiff-Reaktion]-Färbung) [12] in ¾ der Fälle eine pulmonale Blastomykose bereits zytologisch nachweisen [13]. Aufgrund morphologischer Merkmale und des Wachstumsverhaltens bei 25 und 37°C lässt sich *B. dermatitidis* relativ einfach von anderen dimorphen Pilzen abgrenzen. Als Direktnachweis können Antigen-Fluoreszenzteste und Hybridisierungstechniken (u.a. FISH) eingesetzt werden, für die bislang jedoch keine größeren Studien zur Sensitivität vorliegen.

Histopathologie: Die initiale pulmonale Gewebsreaktion auf Blastomyzeten ist ein granulozytäres Zellinfiltrat, gefolgt von einer histiozytären und granulomatösen Entzündung (nicht verkäsende Granulome) [14, 15]. In Hautbiopsaten finden sich Mikroabszesse (Pyogranulome). Die Granulome sind typischerweise aufgebaut aus einem Zentrum nekrotischer Granulozyten, umrandet von einem Epitheloidzellsaum. Pilze werden innerhalb des purulenten Zentrums und innerhalb von Histiozyten gefunden. Sie sind rund, relativ uniform mit einer Größe von 8 bis 15 µm und weisen eine dicke, doppelbrechende Wand um das Protoplasma auf. In der Histologie können die Erreger in der Silber- oder der PAS-Färbung dargestellt werden. Eine klare morphologische Abgrenzung zu *C. neoformans* kann mitunter schwierig sein.

Histoplasmose

Epidemiologie: Die höchste Inzidenz für eine Infektion mit *H. capsulatum* findet sich in Ohio und am Mississippi. Der dimorphe Keim (Gruppe der Ascomyceten) kommt in feuchter (67–87%), warmer Erde (22–29 °C) und mit Vogel- bzw. Fledermauskot vermischter Erde vor. Infektionsgefährdet sind daher Fledermaus- und Höhlenforscher, Obdachlose, Stall-, Dach- und Brückenarbeiter.

Klinik: Die primäre Infektion durch Inhalation von Myzelfragmenten oder Mikrokonidien ist zu >90% asymptomatisch oder selbst limitierend (80% der Bevölkerung in Endemiegebieten ist im Hauttest positiv), kann aber bei Kleinkindern (<2 J.), älteren und immunsupprimierten Patienten lebensgefährliche Infektionen verursachen. Nach einer Inkubationszeit von durchschnittlich 14 Tagen kommt es typischerweise zu septischen Temperaturen (bis 42 °C), Kopfschmerz, Husten und Thoraxschmerzen, in einigen Fällen verbunden mit Arthralgien, Erythema nodosum und Erythema multiforme. Eine ausführliche Übersicht findet sich bei Sudeck [16].

Bildgebung: Radiologisch findet sich bei der akuten Form eine flächige Pneumonitis (zum Teil mit Verkalkungen), verbunden mit einer hilären Lymphadenopathie. In 10–25% der Histoplasmose-infizierten HIV-Patienten entwickelt sich eine disseminierte Histoplasmose mit akuter Sepsis, Meningitis und Befall von Leber und Milz. Für die chronische Verlaufsform (typisch bei >50-jährigen Männern mit chron. Lungenerkrankung) sind meist Oberlappen-betonte, seltener hilusnahe, retikuläre, grobknotige, fibrotische oder kavernöse, klinisch nicht von der Tuberkulose zu unterscheidende Infiltrate typisch. Differenzialdiagnostisch müssen neben der Tuberkulose die atypischen Mykobakterien, die Melioidose, die Sarkoidose und Tumoren bedacht werden. Raritäten sind das mediastinale Granulom, die fibrosierende Mediastinitis und die Broncholithiasis.

Mikrobiologie: Der kulturelle Nachweis von *H. capsulatum* gelingt am besten bei 25 °C auf Sabouraud Dextrose Agar und kann bis zu 6 Wochen dauern. Die lichtmikroskopische Differenzierung der Makrokonidien erlaubt zumeist die Identifizierung von Histoplasmen, jedoch wird die Bestätigung durch PCR oder Antigen-basierte Verfahren (DNA-Sonden, Exoantigen-Test) empfohlen. Die Serologie zum Nachweis von spezifischen Antikörpern gegen *H. capsulatum* ist nur bei immunkompetenten Patienten verwertbar. Die Bestimmung von *H. capsulatum* Polysaccharid-antigenen hat bei disseminierter Infektion im Urin eine höhere Empfindlichkeit als im Serum [17] (nicht routinemäßig erhältlich). So können in der akuten Phase respiratorischer Histoplasmose-Infektionen in bis zu 75% Antigene im Urin nachgewiesen werden. Allerdings erschweren falsch positive Antigenbefunde bei Immunsupprimierten die Diagnostik. Kreuzreaktivitäten mit *Blastomyces* sp., *Penicillium* sp. oder *Aspergillus* sp. sind beschrieben [18]. Der früher eingesetzte Hauttest zum Nachweis einer Exposition mit Histoplasmen wird aufgrund unzureichender Spezifität heutzutage nur noch in der akuten Ausbruchssituation verwendet.

Histopathologie: Der Nachweis von 2–4 µm großen, ovalen, schmalbasig knospenden Pilzen im Gewebe ist hinweisend für eine Infektion mit Histoplasmen. Die beste Darstellung von *H. capsulatum* im Gewebe wird mit der Methenamin-Silberfärbung oder PAS-Färbung erzielt. Die akute pulmonale Histoplasmose erzeugt einen nekrotisierenden, granulomatösen Entzündungsprozess, wobei der zentrale Anteil der Granulome oft aus multiplen konzentrischen Lamellen aufgebaut ist, die makroskopisch an Wachstumsringe eines Baumstammes erinnern. Die gut um-

schriebenen Granulome zeigen zentral geschichtetes azelluläres Kollagen, häufig vergesellschaftet mit Verkalkungen. Zahlreiche Organismen können in der zentralen Nekrosezone nachgewiesen werden. Im Gegensatz hierzu zeigt die disseminierte Histoplasmose bei geschwächter immunologischer Abwehr keine Bildung von Granulomen und die Erreger sind in Makrophagen innerhalb verbreiteter Alveolarsepten und in Alveolarräumen zu erkennen [19–21]. In Lungenbiopsien werden häufig erst bei massivem Befall Histoplasmen im Gewebe sichtbar, bei der granulomatösen Mediastinitis können im Einzelfall nekrotische Lymphknoten für die Diagnostik herangezogen werden.

Coccidioidomykose

Epidemiologie: *Coccidioides* spp. (*C. immitis* und *C. posadasii*) sind dimorphe Pilze und kommen lediglich in niedrig gelegenen Wüsten mit heißem, trockenem Wetter vor. Zu Infektionen kommt es in Kalifornien gehäuft in den Sommermonaten, nachdem die Erde von den Winterregen getrocknet ist. In Arizona hat man in den Jahren 1990–1995 einen deutlichen Anstieg der Infektionen mit *Coccidioides immitis* verzeichnet mit einer Prävalenz von bis zu 15 auf 100 000 Einwohner [22]. Größere Ausbrüche in diesen Regionen finden sich zumeist nach Naturkatastrophen (insbesondere Sandstürme, Erdbeben), bei denen hohe Mengen infektiöser Arthroconidien in die Umgebung freigesetzt werden. In Endemiegebieten sind 15–50% der Bevölkerung bereits schon einmal mit dem Erreger in Kontakt gekommen. Sogenannte Sphärülen mit einem Durchmesser von 30–60 µm bilden das Reservoir für infektiöse Endosporen, die bei immunsupprimierten Patienten systemisch disseminieren können. So ist die Übertragung von *Coccidioides* im Rahmen von Lungentransplantationen bei Spendern aus Endemiegebieten beschrieben [23].

Klinik: Infektionen nach Inhalation der Arthroconidien verlaufen meist asymptomatisch oder subakut mit leichten respiratorischen Symptomen, die nicht diagnostisch wegweisend sind. Auch leichte Primärinfektionen können im Verlauf (bis zu 2 Jahre) zu pulmonalen Komplikationen führen. Typisch für die akute Infektion ist ein fein-papulärer Hautausschlag, verbunden mit einem Erythema nodosum oder E. multiforme und Fieber (sog. „Wüstenrheuma“). Laborchemisch fallen ein erhöhte BSG sowie eine ausgeprägte Eosinophilie auf.

Bildgebung: Radiologisch finden sich typischerweise einseitige Infiltrate mit Pleuraerguss und hilärer Lymphadenopathie. Gefürchtet sind Spontanpneumothoraces nach der Ruptur dünnwandiger Kavernen. Asymptomatische, bis zu 5 cm große Knoten können mit einer Neoplasie verwechselt werden. Ein disseminierter Lungenbefall zum Teil mit fulminantem klinischem Bild ähnlich einem septischen Schock ist bei Patienten mit angeborener oder erworbener Immunsuppression (HIV-Patienten mit CD-4-Zellen <100/µl), schwangeren Frauen und Schwarzafricanern beschrieben [24,25]. Bei Diabetespatienten und Patienten mit Lungenfibrose (nicht bei HIV-Patienten) kommt eine chronische fibrokavernöse Form mit B-Symptomen, ähnlich der Tuberkulose, vor.

Mikrobiologie: Die Pilzkultur ist der Goldstandard in der Diagnostik. Ergibt sich anhand des Wachstumsverhaltens und mikroskopischer Untersuchungen der begründete V.a. eine Infektion mit *Coccidioides* sp., sollte, aufgrund der hohen Infektiosität, die weitere Identifizierung in Speziallabors erfolgen. Durch die unzureichende Sensitivität des Direktnachweises von *Coccidioides* in respiratorischen Sekreten und in histologischen Präparaten haben sich in den vergangenen Jahren zunehmend molekularbiologische Verfahren durchgesetzt. Mithilfe fluoreszenzmar-

kierter Sonden lassen sich somit die Erreger innerhalb von 4 h aus respiratorischem Material mit einer Sensitivität von 100% und einer Spezifität von 98,4% bestimmen [26]. Der serologische Nachweis eignet sich zur Bestimmung einer durchgemachten Infektion, nicht aber für die Primärdiagnostik, und wird meist 1–2 Wochen nach Erregerexposition positiv.

Histopathologie: In Lungenbiopsien lassen sich charakteristische Ansammlungen von *C. immitis* meist schon in der Hämatoxylin-Eosin-Färbung oder der Gomori-Silberfärbung nachweisen. Eine nekrotisierende granulomatöse Entzündung charakterisiert die Coccidiomykose [27, 28]. Häufig ist eine eosinophile Pneumonie im angrenzenden Lungenparenchym nachweisbar [29, 30]. Sphärulen werden als große runde Strukturen in einer Größe von 30 bis 60 µm mit einer dicken, bräunlichen Zellwand sichtbar, die basophile Endosporen enthalten. Mit der Ruptur der Sphärulen werden die Endosporen frei und können dann innerhalb von Nekrosen nachgewiesen werden.

Opportunistische Mykosen bei Immunsuppression

▼ Schimmelpilze Aspergillose

Epidemiologie: *Aspergillus* sp. kommen weltweit in Erde, Wasser und Luft vor und finden sich insbesondere bei vergammelter Vegetation und verdorbenen Speisen. Als Quelle einer exogenen Exposition mit Aspergillen bei hospitalisierten Patienten wurden wiederholt Bauarbeiten bzw. Renovierungsarbeiten in unmittelbarer Nähe von Intensivstationen oder Transplantationseinheiten ausfindig gemacht [31]. Der Mensch infiziert sich über Inhalation mit Aspergillus-Sporen oder direkte Kontamination von chirurgischen Wunden und intravenösen Kathetern. Insbesondere Störungen der neutrophilen Granulozyten durch protrahierte Glukokortikoid-Gaben (z. B. bei COPD) [32] und Chemotherapien sind mit invasiven Aspergillosen assoziiert (● Tab. 2).

Klinik: Klinisch zu unterscheiden ist die Besiedlung von der Erkrankung mit Aspergillen. Das Aspergillom (in vorgeformter Höhle z. B. bei tuberkulöser Kaverne oder Lungenemphysem) und die allergische bronchopulmonale Aspergillose (ABPA) kommen bei immunkompetenten, die invasive pulmonale Aspergillose (IPA), die systemische Aspergillose (hohe Mortalität) und die nekrotisierende Tracheobronchitis bei immunsupprimierten Patienten vor. Bei der IPA wird anhand der Klinik, Bildgebung, Mikrobiologie und Histopathologie zwischen gesicherter, wahrscheinlicher und möglicher Erkrankung unterschieden (● Tab. 3) [33].

Bildgebung: Das Halo-Zeichen (Infiltrat/Konsolidation mit Milchglasrandsaum als frühes Zeichen), das Luftsichelzeichen (spätes Zeichen), Einschmelzungen (kavitärer Luftsichelschluss) und keilförmige Infiltrate sind typische Veränderungen in der CT bei Schimmelpilzinfektionen [34]. Radiologisch scheint das Halo-Zeichen am besten geeignet, um CT-morphologisch eine IPA zu diagnostizieren [35].

Mikrobiologie: In über 80% der kulturell nachgewiesenen Aspergillus-Infektionen finden sich *Aspergillus fumigatus* und *A. flavus*, sehr viel seltener werden auch *A. niger*, *A. nidulans* und *A. terreus* gefunden (● Abb. 1). Der kulturelle Nachweis von *Aspergillus* sp. hat bei immunkompetenten Patienten ohne radiologischen Nachweis eines Aspergilloms meist keine klinische Relevanz und ist Zeichen einer Kontamination des Untersuchungsmaterials oder einer Besiedlung der Schleimhaut. Der Nachweis von *Aspergillus* sp. aus Sputum oder BAL-Flüssigkeit bei Hochrisikopatienten

Tab. 3 Diagnostische Kriterien für eine Pilzpneumonie (adaptiert nach [31]).

Gesicherte Pilzpneumonie: Histopathologischer Nachweis von Hyphen und Pseudohyphen in einer Lungenbiopsie ± positive Kultur in gleichem Gewebe
Wahrscheinliche Pilzpneumonie: Bei einem Risikopatienten (s. Tab. 2) finden sich mikrobiologische und klinische Hinweise das heißt: 1 × Mikrobiologie und 1 × klinisches Haupt- oder 2 × klinisches Nebenkriterium
Mögliche Pilzpneumonie: Bei einem Risikopatienten finden sich mikrobiologische oder klinische Hinweise das heißt: 1 × Mikrobiologie oder 1 × klinisches Haupt- oder 2 × klinisches Nebenkriterium
Mikrobiologische Kriterien
<i>Schimmelpilze:</i> Aspergillus, Fusarium, Scedosporium, Zygomyceten – positive Kultur oder mikroskopischer Direktnachweis aus respiratorischem Sekret – positives Aspergillus-Antigen aus BAL, oder ≥ 2-mal aus Blut
<i>Hefepilze:</i> Candida – positive Blutkultur auf Candida – Candidurie ≥ 2-mal (ohne Blasenkatheter) – typische Candidaendophthalmitis
Kryptokokken – positive Kultur oder mikroskopischer Direktnachweis aus respiratorischem Sekret – positives Kryptokokkenantigen im Blut
Klinische Hinweise auf eine pulmonale Infektion
<i>Hauptkriterium:</i> neues Infiltrat im Thorax-CT mit – Halo-Zeichen – Luftsichelzeichen (Air crescent sign) – kavitärer Luftsichelschluss in Konsolidierung
<i>Nebenkriterium</i> – Husten, Thoraxschmerz, Hämoptysen, Dyspnoe – Pleurareiben oder andere physikalische Zeichen – Lungeninfiltrat ohne Hauptkriterium – Pleuraerguss

ten hat hingegen einen prädiktiven Wert von 60–80% für das Vorliegen einer IPA [36–38]. Als Material für die kulturelle Anzucht sind Lungengewebsbiopsate der BAL oder Absaugungen der tiefen Atemwege deutlich überlegen. Die semiquantitative Bestimmung der Pilzlast aus BAL-Flüssigkeit mittels Kultur kann eventuell zur Verlaufskontrolle herangezogen werden [39].

Als zusätzliches Verfahren hat sich bei hämato-onkologischen Hochrisikopatienten ein Latex-Agglutinationstest zum Nachweis von Galactomannan im Serum etabliert. Für eine Interpretation der Ergebnisse sind Titerverläufe (z. B. wöchentlich) notwendig. Falsch positive Tests kommen bei Einzelpunkt-Messungen, z. B. bei gleichzeitiger bzw. vorangegangener β-Laktam-Antibiotikatherapie in einem Zeitraum bis zu 5 Tagen nach der letzten Gabe vor [40]. Auch Nicht-*Aspergillus* sp. wie *Blastomyces* können zu falsch positiven Ergebnissen führen [41]. Die Testung von Galactomannan aus BAL-Flüssigkeit bei Patienten nach Organtransplantation [42], hämatologischen Risikopatienten [43] und Patienten mit Pneumonie auf Intensivstationen kann zu einer frühzeitigeren Diagnosestellung einer IPA führen [44]. Bei einem Cutoff von 0,5 kommt es jedoch zu vermehrt falsch positiven Befunden, z. B. durch asymptomatische Besiedlung transplantierte Lungen [42].

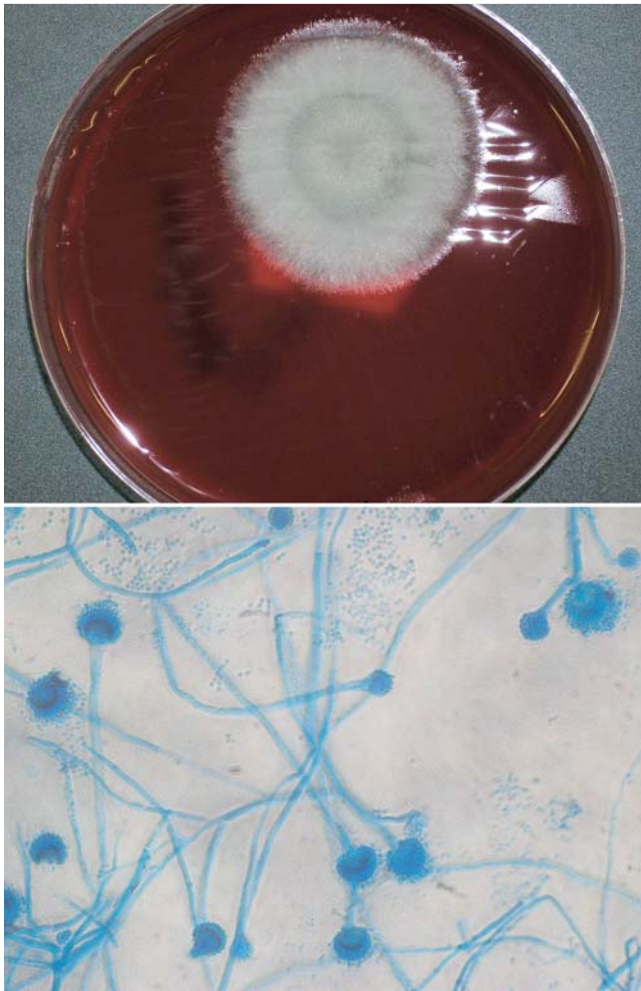


Abb. 1 Kultur und Mikroskopie von *Aspergillus fumigatus*. Kultureller Nachweis und mikroskopische Erscheinungsform von *A. fumigatus*. Die Identifizierung erfolgt aufgrund charakteristischer Merkmale in der Anordnung und Morphologie unterschiedlicher Pilzstrukturen.

Der Direktnachweis mittels PCR-Verfahren bei IPA ist aus respiratorischem Material und Gewebe möglich. Ob in BAL die in kleinen Studien gezeigte Sensitivität von ca 75% und Spezifität von ca. 90% diagnostische und therapeutische Vorteile erbringt, ist noch nicht abschließend geklärt [45,46]. Der in diesen Studien gezeigte negative prädiktive Wert von über 95% könnte von größerer klinischer Relevanz sein als der positive prädiktive Wert, der aufgrund möglicher Kolonisation des Respirationstraktes mit ca 50% niedrig ausfällt [45,46].

Histopathologie: Die klassische Gewebsreaktion bei der IPA ist die hämorrhagische Infarzierung mit einem spärlichen, entzündlichen Zellinfiltrat. Die Pilzhyphen infiltrieren Alveolarsepten und Blutgefäße, wobei die arteriellen Gefäße von den Hyphen verschlossen werden können oder sekundär thrombosieren. *Aspergillus fumigatus* stellt sich als langes, septiertes Myzel mit einem Durchmesser von bis zu 4 µm dar und weist typischerweise dichotome Aufzweigungen in einem Winkel von 45 Grad auf. Das Myzel ist charakteristischerweise parallel oder radiär zu einem Zentrum ausgerichtet (• **Abb. 2**). Die seltene, nekrotisierende Tracheobronchitis ist charakterisiert durch ausgedehnte Ulcerationen von Trachea und Bronchien mit oberflächlicher Pilzbesiedlung und Bildung von Pseudomembranen [47,48]. Das Aspergillom (nicht invasive, saprophytische Pilzballen, sog. Myzetome) bildet sich in vorbestehenden Hohlräumen (Emphysem-

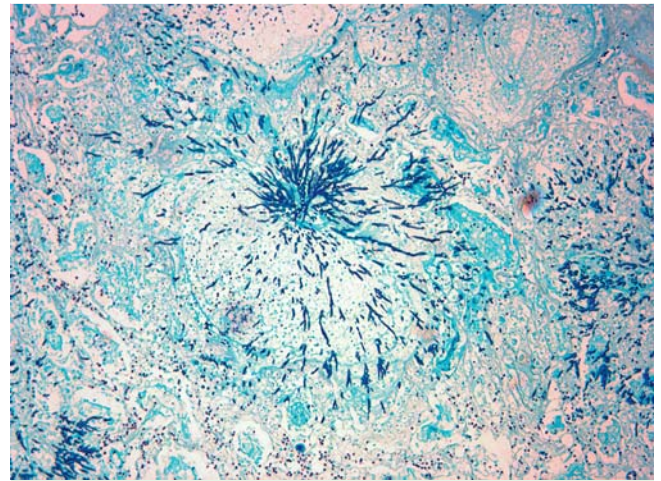


Abb. 2 Invasive Aspergilluspneumonie. Extensive Gewebsinvasion von *Aspergillus* mit Infarzierung des Lungenparenchyms bei geringer entzündlicher Reaktion. Radiäre Ausbreitung der relativ uniformen Pilzhyphen durch Alveolarsepten und Gefäße. Versilberung nach Grocott (100 × Vergrößerung).

blasen, Bronchiektasen, Kavernen bei Tuberkulose, Lungeninfarkte) [47–49]. Histologisch zeigt das Aspergillom eine meist geschichtete und lamellenartige Anordnung der Pilzmassen. Bei *Aspergillus niger* sind Ablagerungen von Calciumoxalatkristallen charakteristisch und können gelegentlich in der Sputumzytologie nachgewiesen werden [50,51].

Zygomycose

Epidemiologie und Klinik: Systemische und pulmonale Infektionen mit Zygomyceten (insbesondere *Rhizopus* sp., *Mucor* sp. und *Absidia* sp.) und anderen, seltenen Schimmelpilzen (z.B. *Fusarium*, *Trichosporon* und *Scedosporium*) sind lebensbedrohliche Erkrankungen bei Patienten mit Immunsuppression [52]. Lokale Manifestationen finden sich in den oberen und unteren Atemwegen sowie in der Haut. Die Mortalität bei isoliertem Befall der Lunge als sogenannte „break-through“-Infektion, z.B. unter Voriconazol, ist hoch (76%) [53]. Ein Drittel der Patienten hat eine systemische Dissemination mit nahezu 100% Mortalität [54]. Eine Mitbeteiligung der Nasennebenhöhlen, das Vorliegen eines Diabetes mellitus sowie das Auftreten von Mikroknötchen (< 1 cm Größe) und multipler Knötchen (> 10/Lunge) im CT-Thorax sind typische Hinweise für eine pulmonale Zygomycose.

Mikrobiologie: Die Anzucht von Zygomyceten kann sowohl aus respiratorischen Sekreten (• **Abb. 3**) als auch Lungenbiopsien versucht werden und ist bei Schädigung des Gewebes jedoch erschwert. Der kulturelle Nachweis korreliert nur in 8% tatsächlich mit dem klinischen Bild einer invasiven Zygomycose [55]. In der Mikroskopie erfolgt der Nachweis mit 10% KOH-Lösung oder Calcofluor-weiß-Färbung. Aufgrund häufig langwieriger Kulturbedingungen und der potenziellen Gefahr für „health-care workers“ und Laborpersonal ist die PCR für die Diagnostik von Zygomycosen sinnvoll [26,52].

Histopathologie: Im Gewebe eignen sich die Hämatoxylin-Eosin- und Grocott-Färbung zur morphologischen Differenzierung unterschiedlicher Zygomyceten. Die pulmonale Mucormycose zeigt sowohl klinisch als auch histomorphologisch viele Ähnlichkeiten mit der Aspergilluspneumonie. Das charakteristische pathologische Bild ist die extensive Pilzinvasion des Lungenparenchyms und der Gefäße, aus der sich hämorrhagische Infarzierungsherde ableiten. Auffallend sind die häufig lediglich diskret ausfallenden

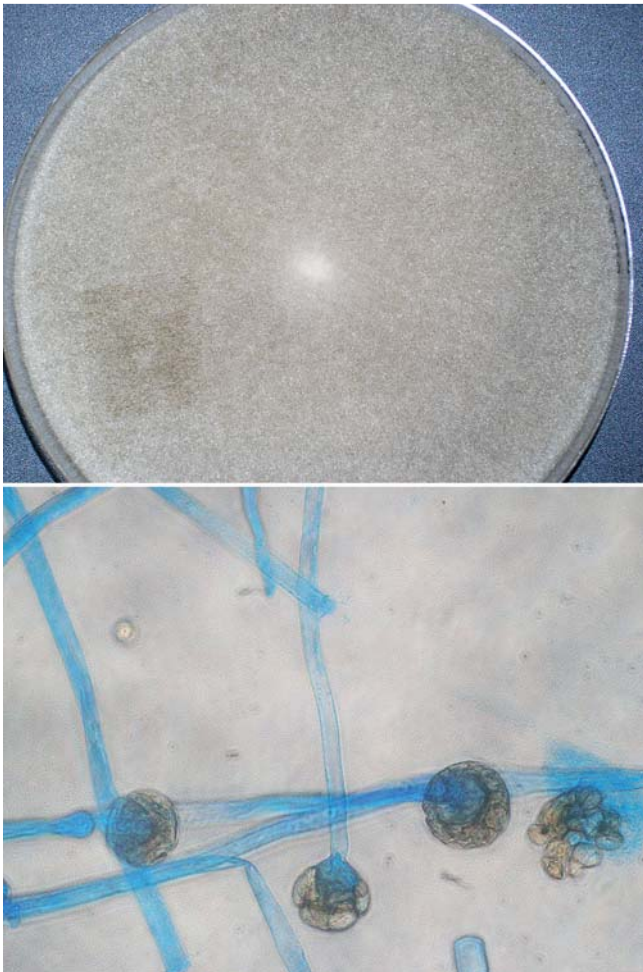

Abb. 3 Kultur und Mikroskopie von *Mucor* sp. Makroskopisch imponieren die Kolonien von *Mucor* häufig weiß/wollig, ehe sie im Laufe der Sporulation einen mehr grauen bis braunen Farbton annehmen. Mikroskopische Charakteristika sind die unseptierten Hyphen und die Anordnung der Sporangien.

Entzündungsinfiltrate [56]. Die Erreger können morphologisch von *Aspergillus* durch ihren größeren Durchmesser von 10–15 μm und die fehlende Hyphenseptierung unterschieden werden. Sie sind häufig fragmentiert und zeigen irreguläre, dichotome Aufzweigungen zwischen 45 und 90 Grad. Obwohl sie sich in der HE- und PAS-Färbung basophil darstellen, werden mit einer Versilberungstechnik die besten Resultate erzielt.

Hefepilz Candidose

Epidemiologie: *Candida* sp. gehören zur normalen Flora des oberen Respirationstraktes. Neben *C. albicans* finden sich *C. glabrata*, *C. tropicalis* und *C. krusei* als Kolonisatoren des oberen Respirationstraktes. Der mikrobielle Nachweis von *Candida* bei beatmeten oder immunsupprimierten Patienten ist alleine kein wegweisender Befund in der Diagnostik einer invasiven Candidose der Lunge. Die Sicherung der Diagnose gelingt meist nur bei histopathologischem Nachweis von Hyphen und Pseudohyphen.

Klinik: Bei hämato-onkologischen Hochrisikopatienten sind mukokutane Candidosen (z.B. Soorösophagitis) und disseminierte Candidosen ein häufiges Problem. Zu einer pulmonalen Candidose kommt es im Rahmen einer Fungämie. Hingegen ist die primär bronchogene invasive Candidapneumonie eine Rarität. Der kul-

turelle Candidanachweis aus respiratorischen Sekreten ist häufig (Kolonisation) und als alleiniger Befund nicht behandlungswürdig. Es sollte gezielt nach Hinweisen für eine systemische Infektion gesucht werden. Wegweisend können eine positive Blutkultur, eine Endophthalmitis, eine Candidurie und septische Herde in anderen Organen (insbesondere hepatolienale Candidose) sein. Zur Klassifikation der sicheren, wahrscheinlichen und möglichen Candidainfektion bei hämatologischen Risikopatienten siehe **Tab. 2**.

Anhand großer klinischer Studien ist belegt, dass eine Assoziation zwischen einer Candidakolonisation des Respirationstraktes und der Entstehung nosokomialer bakterieller Pneumonien, insbesondere als Beatmungspneumonie mit *Pseudomonas* sp., besteht [57]. Ob die Kolonisation hierbei als Marker für die Schwere der Erkrankung oder als Wegbereiter für die bakterielle Infektion zu deuten ist, bleibt unklar.

Bildgebung: Wie bei der IPA können das Halo-Zeichen, eine Kavernenbildung und Milchglasinfiltrate Marker einer Infektion sein. Mithilfe dieser Zeichen kann jedoch nicht zwischen den einzelnen Pilzinfektionen diskriminiert werden [58]. Tendenziell finden sich Knötchenbildung und Infiltrate häufiger bei der IPA.

Mikrobiologie: Da viele Patienten eine Candidabesiedlung aufweisen, ist der kulturelle Nachweis von *Candida* in respiratorischen Sekreten wenig hilfreich. Hingegen ist der Nachweis von *Candida* sp. im Gewebe oder primär sterilen Materialien (Pleura, Blut) bei Hochrisikopatienten wegweisend.

Die Sensitivität des Serum-Antigentests zum Nachweis von 1,3- β -D-Glukan liegt bei Hochrisikopatienten bei ca. 80% mit, je nach Patientenkollektiv, sehr variabler Testspezifität [59]. Ein positives Testergebnis kann auch bei Infektionen mit *Aspergillus* sp. und Zygomyceten, nicht jedoch bei einer Cryptokokkose vorkommen [60]. Bei einem positiven Vorhersagewert von nur 59% für eine invasive Candidose wird der β -D-Glukan-Test ebenso wie die *Candida*-Antikörper-Bestimmung nicht für die klinische Routinediagnostik empfohlen [61]. Bei Patienten mit nachgewiesener Candidämie kann die β -D-Glukan-Titerbestimmung zur Verlaufskontrolle herangezogen werden.

Histopathologie: Die hämatogene Aussaat verursacht miliare, disseminierte, zwei bis vier Millimeter große Knötchen innerhalb des Lungenparenchyms [62, 63]. Im nekrotischen Zentrum gelegene Pilzhyphen werden im Randbereich von einem granulozytären Infiltrat (in Abhängigkeit vom Immunstatus des Patienten) umgeben. Die Knötchen haben eine Assoziation zu den Gefäßen, wobei eine Pilzinvasion mit konsekutiver Thrombosierung und Infarzierung des Lungenparenchyms, wie bei einer Aspergillose, nicht beobachtet wird. Anhäufungen von Pseudohyphen, die elongierten Blastosporen entsprechen, und keimende Hefen sind in den Nekrosezonen nachweisbar. Diese sind bereits in der HE-Färbung sichtbar, kommen jedoch wesentlich besser in der PAS- und Gomori-Methenamin-Silber (GMS)-Färbung zur Darstellung.

Kryptokokkose

Epidemiologie: Infektionen mit dem Hefepilz *Cryptococcus neoformans* waren bis in die 50er-Jahre eine Rarität. Insbesondere durch die HIV-Epidemie und die Organtransplantationen ist es zu einem deutlichen Anstieg der Infektionen gekommen. Der Erreger wird weltweit im Erdreich und in Vogelkot nachgewiesen.

Klinik: Die Lunge ist die Eintrittspforte für invasive Kryptokokken-Erkrankungen. Die Beteiligung der Lunge reicht von asymptomatischer Besiedlung (insbesondere bei Patienten mit chronischer Lungenerkrankung) bis zu der Entstehung eines ARDS [64].

Tab. 4 Mikrobiologische Diagnostik von pulmonalen Mykosen.

Gewinnung von Untersuchungsmaterial
Lagerung < 2 h bei Raumtemperatur oder < 24 h bei 4 °C
erforderliche Menge: BAL > 10 ml, Biopsien > 0,5 g, induziertes Sputum > 3 ml
bevorzugt Material aus den tiefen Atemwegen
bei V. a. endemische Pilze unbedingt vorher das zuständige Labor informieren
bei V. a. endemische Pilze auch Morgensputum und Tracheal-/Bronchialsekrete möglich
semiquantitative bzw. quantitative Auswertung, insbesondere bei <i>Candida spp.</i>
bei Immunsupprimierten und V.a. Disseminierung Anlage weiterer Materialien (Urin, Blut)
Kultur und Differenzierung
Wachstum der meisten Pilze innerhalb von 1 – 2 Tagen (ggf. Anlage auf Spezialmedien)
Ausnahme: keine Anzucht von <i>Pneumocystis jirovecii</i>
Verdachtsdiagnose (z. B. Kryptokokken) unbedingt dem Labor mitteilen, da zusätzliche Untersuchungs- und Kulturbedingungen (Tuschepreparat, 10 %ige KOH-Lösung, Temperatur, u. a.) und längere Bebrütungszeiten notwendig
Differenzierung mikroskopisch-morphologisch, biochemisch und molekular
Bewertung
nur in Zusammenhang mit klinischen Angaben möglich (z. B. Immunsuppression)
bei <i>Candida sp.</i> nur bei eindeutiger Klinik und hoher Keimzahl (> 10 ⁷ KBE) aussagekräftig
der Nachweis von endemischen Pilzen, Kryptokokken und <i>Pneumocystis</i> gilt bei bislang nicht therapierten Patienten unabhängig von der Keimzahl oder des Immunstatus des Patienten als klinisch signifikant
Speziallabors für die Diagnostik von Pilzen
Nationales Referenzzentrum für Systemische Mykosen. Institut für Medizinische Mikrobiologie der Universitätskliniken Göttingen, Kreuzberggring 57, 37 075 Göttingen. www.nrz-mykosen.de/
Konsiliarlaboratorium für Erreger außereuropäischer Systemmykosen. Robert Koch-Institut, Mykologie, Nordufer 20, 13 353 Berlin. www.rki.de/

Eine Prädisposition zu Kryptokokken-Infektionen findet sich bei HIV-Patienten, Patienten mit lymphoproliferativer Erkrankung, Organtransplantation, Sarkoidose und Glukokortikoid-Therapie. Die Erkrankung manifestiert sich zumeist in der Lunge und dem ZNS. HIV-Patienten weisen meist primär einen ZNS-Befall mit Meningoenzephalitis auf.

Bildgebung: Radiologisch finden sich lobuläre, interstitielle, noduläre (einzeln oder multiple), miliare und cavitäre Verlaufsformen mit Lymphadenopathie und Pleuraerguss.

Mikrobiologie: Der mikroskopische Direktnachweis von *C. neoformans* gelingt, insbesondere aus primär sterilem Material, mithilfe der Tuschefärbung. Nur bei Kapsel-defizienten Erregern fehlt das charakteristische Halo-Zeichen. Der kulturelle Nachweis gelingt meist schon nach 3 – 5 Tagen, kann jedoch bis zu 3 Wochen in Anspruch nehmen. Asymptomatische pulmonale Besiedlungen sind in der Literatur beschrieben. Zum Beweis der invasiven Infektion (sowohl pulmonal als auch zerebral) werden Latex-Agglutinationstests zum Nachweis eines Kryptokokken-Polysaccharid-Antigens in Blut und/oder Liquor durchgeführt. Respiratorische Materialien zum Nachweis von Kryptokokken-Antigen sind zum jetzigen Zeitpunkt nicht ausreichend validiert.

Histopathologie: Es findet sich ein weites Spektrum histologischer Entzündungsformen, von fehlender zellulärer Reaktion bis hin zu nekrotisierenden Granulomen [65 – 67]. Bei immunkom-

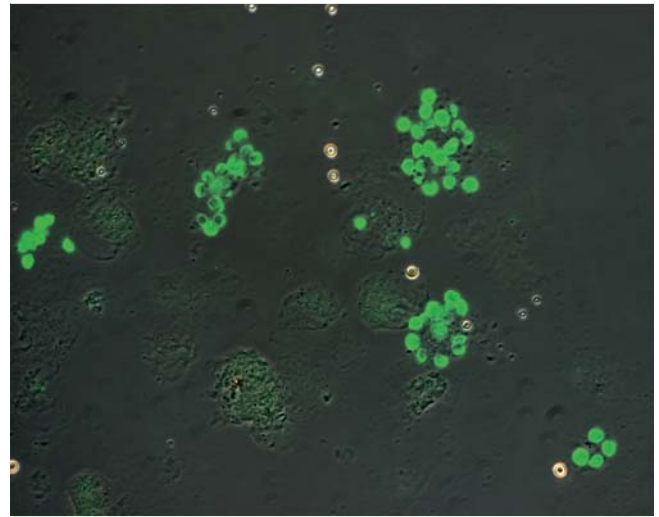


Abb. 4 Nachweis von *Pneumocystis jirovecii* in BAL-Flüssigkeit eines immunsupprimierten Patienten mit schwerer Dyspnoe. Immunofluoreszenzfärbung mit FITC-markiertem Antikörper (630 × Vergrößerung).

petenten Patienten kommen nekrotisierende und nicht nekrotisierende Granulome vor. Im fortgeschrittenen Stadium sind mehrkernige Riesenzellen charakteristisch, die sich locker eingestreut mit einer chronischen Entzündungsreaktion und Fibrose vergesellschaften. In der PAS-Färbung lassen sich die bekapselten Erreger aufgrund ihrer Morphologie zumeist gut von anderen Pilzen abgrenzen. Kryptokokken treten als blass blaue, runde Hefen von 2 bis 15 µm Durchmesser in der HE-Färbung in Erscheinung und sind häufig fragmentiert. Die Hefen sind durch einen artifiziellen, ungefärbten Retraktionssaum vom Zelldetritus der Nekrose abgesetzt.

Pneumocystose

Epidemiologie: Neben HIV-Patienten mit fortgeschrittenem Immundefekt (CD-4-Zellen < 200 – 250/µl) stellen insbesondere Patienten nach Transplantationen und Patienten mit Systemerkrankungen unter kombinierter Immunsuppression eine wichtige Risikogruppe für Infektionen mit *Pneumocystis jirovecii* (früher *Pneumocystis carinii* [68]) dar. Eine Kolonisation der Atemwege ist beschrieben [69]. Anders als früher vermutet, ist als Erkrankungsursache eine Neuinfektion wahrscheinlicher als die Reaktivierung [68]. Als Reservoir kommen asymptomatische, kolonisierte HIV-Patienten, manifest an einer *Pneumocystis jirovecii*-Pneumonie (PCP) erkrankte Personen und HIV-negative Patienten unter Steroidtherapie infrage [69]. In diesem Zusammenhang wurde eine Assoziation zwischen *Pneumocystis*-Kolonisation und Schwere der Obstruktion bei COPD-Patienten beschrieben [70, 71].

Klinik: Die Patienten klagen über trockenen Husten und Belastungsdyspnoe bei unauffälligem Auskultationsbefund. Fieber, interstitielle Lungeninfiltrate und eine erhöhte Serum-LDH sind Zeichen eines fortgeschrittenen Krankheitsstadiums. In der Lungenfunktion zeigt sich frühzeitig eine respiratorische Partialinsuffizienz mit Diffusionsstörung.

Bildgebung: Erste Röntgenuntersuchungen können unauffällig sein, während in der CT schon früh beidseitig milchglasartige Verschattungen von landkartenartiger Umgrenzung mit Aussparung der subpleuralen Areale sichtbar werden. Fokale Infiltrate und fibroseähnliche Veränderungen kommen vor.

Mikrobiologie: Bei Verdacht auf PcP ist primär die Durchführung einer Bronchoskopie mit BAL (Trefferquote 85–100%) sinnvoll: Kontrollierte Untersuchungen im Vergleich zu einer Sputumuntersuchung fehlen jedoch. Die transbronchiale Biopsie (TBB) mit ihrem höheren Komplikationsrisiko hat bei Verdacht auf PcP initial keine Vorteile [72]. Hingegen lässt sich bei Patienten unter Chemoprophylaxe sowie bei negativem Ausfall der Erstdiagnostik die Sensitivität durch eine Mehrlappenlavage (insbesondere im Oberlappen) und eine TBB steigern [73].

Bei schwerer PcP lassen sich Zysten des Erregers bereits morphologisch in Giemsa-gefärbten Ausstrichen der BAL nachweisen. Bei geringer Vergrößerung stellen sich große, runde bis ovale, bläuliche Erregeransammlungen dar. Bei höherer Vergrößerung sind diese typischerweise körnig, schaumig oder wabenartig strukturiert. Gut abgrenzbare Zystenwände umschließen basophile punktförmige Strukturen, die den Kernen von Sporozysten entsprechen. Goldstandard ist weiterhin der Direktnachweis von Pneumocysten im Immunofluoreszenztest (Sensitivität 74–91%, Spezifität 94–99%) [74] (Abb. 4). Gesichert werden kann die Diagnose durch die Grocott-Färbung. Kulturelle Anzuchtverfahren für Pneumocysten sind nicht routinemäßig verfügbar. Antikörper eignen sich wegen der schlechten Spezifität (bis zu 90% der Bevölkerung haben Pneumocystis-Antikörper) nicht zur Diagnostik einer akuten Infektion [74, 75]. S-adenosylmethionine steigt während der PcP Therapie an, ist aber noch nicht ausreichend als Instrument zur Therapiekontrolle untersucht [76].

Die PCR zum Nachweis einer PcP muss kritisch bewertet werden. Es handelt sich bei allen beschriebenen Methoden um „in-house Verfahren“. Die Sensitivität aus BAL liegt bei über 90% [74, 77]. Auch wenn eine Labor-zertifizierte PCR bisher nicht existiert, kann bei entsprechender Laborqualität (z.B. Positivkontrollen aus mikroskopisch positiven Patientenproben) eine negative PCR aus BAL beim Ausschluss einer signifikanten Infektion hilfreich sein. Bei positiver PCR ist eine Färbung des Ausstriches zu fordern. Die Real-Time-PCR kann durch DNA-Quantifizierung möglicherweise die Besiedlung von einer Infektion unterscheiden [78], klinische Daten hierzu fehlen. In Ausbruchssituationen kann eine genomische Typisierung weiterhelfen [79]. Vielversprechend sind Ansätze zur Vitalitätsbestimmung durch RNA-Analysen und genomische Typisierungen zur epidemiologischen Charakterisierung von *P. jiroveci* in Ausbruchssituation [79].

Histopathologie: Histologisch lässt sich innerhalb der Alveolen schaumiges Material nachweisen, häufig assoziiert mit einer interstitiellen Pneumonie [80, 81]. Ein diffuser Alveolarschaden mit hyalinen Membranen bei Fibrinauflagerungen der Alveolarwände ist ein typisches Erscheinungsbild der Erkrankung [82–84]. Seltener findet sich eine granulomatöse Entzündung oder fokale Verkalkungen. Bei schweren Verläufen kann es zu Parenchymnekrosen, assoziiert mit einer nekrotisierenden Vaskulitis, und zu Einschmelzungen kommen [85].

Schlussfolgerungen

Obwohl sich in den vergangenen Jahren die therapeutischen Optionen zur Therapie invasiver Mykosen durch Weiterentwicklung der Azole und Antimykotika mit neuen Angriffspunkten deutlich verbessert haben, werden weiterhin meist schwere und häufig letal verlaufende Infektionen beobachtet. Im klinischen Alltag bereitet insbesondere die frühe Diagnosestellung einer invasiven Mykose, die durch einen rechtzeitigen Therapiebeginn zur signifikanten Reduktion von Morbidität und Mortalität der

Patienten führt, Schwierigkeiten. In der Diagnostik von Pilzinfektionen der Lunge gilt es zunächst endemische von primär opportunistischen Mykosen anhand der Anamnese, bestehender Vorerkrankungen und Therapien zu differenzieren. Weder klinisch noch radiologisch lassen sich Pilzinfektionen der Lunge klar gegenüber bakteriellen oder nicht infektiösen Lungenentzündungen abgrenzen. Primäre Lungeninfektionen mit *Candida* sp. oder *Aspergillus* sp. sind bei immungesunden Personen eine absolute Rarität. Der kulturelle Nachweis von *Candida* sp. und *Aspergillus* sp. aus respiratorischen Sekreten dieser Personen reflektiert zu meist eine Besiedlung der Atemwege, die Diagnosesicherung einer invasiven Infektion sollte deshalb histopathologisch im Gewebe oder durch den Nachweis in primär sterilen Materialien (Blutkultur, Pleurapunktat) erfolgen. Serologische Verfahren zum Nachweis spezifischer Antigenbestandteile bzw. Antikörper sind bei Hochrisiko-Patienten für eine invasive Mykose (Neutropenie, Immunsuppression, u.a.) als Verlaufs- und Therapiekontrolle einer kulturell bzw. histopathologisch gesicherten Mykose sinnvoll. Bei niedriger Spezifität sollten diese Tests jedoch nicht zum Screening auf invasive Pilzinfektionen eingesetzt werden. Aufgrund der limitierten diagnostischen Möglichkeiten insbesondere in der Frühphase der Infektion und der damit einhergehenden hohen Mortalität stellen invasive Mykosen der Lunge weiterhin ein schwerwiegendes klinisches Problem dar.

Interessenkonflikte

Die Autoren geben an, dass kein Interessenkonflikt besteht.

Literatur

- 1 Kar PM, Montalvo FA, Salazar DM et al. Blastomycosis: case report investigating a persistent pulmonary lesion in an immunocompromised patient 1. *J Ky Med Assoc* 2009; 107: 259–263
- 2 Dweik M, Baethge BA, Duarte AG. Coccidioidomycosis pneumonia in a nonendemic area associated with infliximab. *South Med J* 2007; 100: 517–518
- 3 Heussel CP, Kauczor HU, Heussel G et al. Early detection of pneumonia in febrile neutropenic patients: use of thin-section CT. *AJR Am J Roentgenol* 1997; 169: 1347–1353
- 4 Cazzadori A, Di Perri G, Todeschini G et al. Transbronchial biopsy in the diagnosis of pulmonary infiltrates in immunocompromised patients. *Chest* 1995; 107: 101–106
- 5 Wong PW, Stefanec T, Brown K et al. Role of fine-needle aspirates of focal lung lesions in patients with hematologic malignancies. *Chest* 2002; 121: 527–532
- 6 White DA, Wong PW, Downey R. The utility of open lung biopsy in patients with hematologic malignancies. *Am J Respir Crit Care Med* 2000; 161: 723–729
- 7 Klein BS, Vergeront JM, Di Salvo AF et al. Two outbreaks of blastomycosis along rivers in Wisconsin. Isolation of *Blastomyces dermatitidis* from riverbank soil and evidence of its transmission along waterways. *Am Rev Respir Dis* 1987; 136: 1333–1338
- 8 Vaaler AK, Bradsher RW, Davies SF. Evidence of subclinical blastomycosis in forestry workers in northern Minnesota and northern Wisconsin. *Am J Med* 1990; 89: 470–476
- 9 Chapman SW, Lin AC, Hendricks KA et al. Endemic blastomycosis in Mississippi: epidemiological and clinical studies. *Semin Respir Infect* 1997; 12: 219–228
- 10 Meyer KC, McManus EJ, Maki DG. Overwhelming pulmonary blastomycosis associated with the adult respiratory distress syndrome. *N Engl J Med* 1993; 329: 1231–1236
- 11 Ehni W. Endogenous reactivation in blastomycosis. *Am J Med* 1989; 86: 831–832
- 12 Martynowicz MA, Prakash UB. Pulmonary blastomycosis: an appraisal of diagnostic techniques. *Chest* 2002; 121: 768–773

- 13 Lemos LB, Guo M, Baliga M. Blastomycosis: organ involvement and etiologic diagnosis. A review of 123 patients from Mississippi. *Ann Diagn Pathol* 2000; 4: 391–406
- 14 Sarosi GA, Davies SF. Blastomycosis. *Am Rev Respir Dis* 1979; 120: 911–938
- 15 Vanek J, Schwarz J, Hakim S. North American blastomycosis: a study of ten cases. *Am J Clin Pathol* 1970; 54: 384–400
- 16 Sudeck H. Pulmonary histoplasmosis. A rare import and a chameleon. *Der Pneumologe* 12–1-2007; 4: 388–399
- 17 Wheat J, Sarosi G, McKinsey D et al. Practice guidelines for the management of patients with histoplasmosis. Infectious Diseases Society of America. *Clin Infect Dis* 2000; 30: 688–695
- 18 Cloud JL, Bauman SK, Pelfrey JM et al. Biased report on the IMMY ALPHA Histoplasma antigen enzyme immunoassay for diagnosis of histoplasmosis. *Clin Vaccine Immunol* 2007; 14: 1389–1390
- 19 Goodwin RA Jr, Shapiro JL, Thurman GH et al. Disseminated histoplasmosis: clinical and pathologic correlations. *Medicine (Baltimore)* 1980; 59: 1–33
- 20 Klatt EC, Cosgrove M, Meyer PR. Rapid diagnosis of disseminated histoplasmosis in tissues. *Arch Pathol Lab Med* 1986; 110: 1173–1175
- 21 Reynolds RJ III, Penn RL, Grafton WD et al. Tissue morphology of Histoplasma capsulatum in acute histoplasmosis. *Am Rev Respir Dis* 1984; 130: 317–320
- 22 Ampel NM, Mosley DG, England B et al. Coccidioidomycosis in Arizona: increase in incidence from 1990 to 1995. *Clin Infect Dis* 1998; 27: 1528–1530
- 23 Miller MB, Hendren R, Gilligan PH. Posttransplantation disseminated coccidioidomycosis acquired from donor lungs. *J Clin Microbiol* 2004; 42: 2347–2349
- 24 Crum NF, Ballon-Landa G. Coccidioidomycosis in pregnancy: case report and review of the literature. *Am J Med* 2006; 119: 993–997
- 25 Galgiani JN, Ampel NM, Catanzaro A et al. Practice guideline for the treatment of coccidioidomycosis. Infectious Diseases Society of America. *Clin Infect Dis* 2000; 30: 658–661
- 26 Binnicker MJ, Buckwalter SP, Eisberner JJ et al. Detection of Coccidioides species in clinical specimens by real-time PCR. *J Clin Microbiol* 2007; 45: 173–178
- 27 Ulbright TM, Katzenstein AL. Solitary necrotizing granulomas of the lung: differentiating features and etiology. *Am J Surg Pathol* 1980; 4: 13–28
- 28 Deppisch LM, Donowho EM. Pulmonary coccidioidomycosis. *Am J Clin Pathol* 1972; 58: 489–500
- 29 Echols RM, Palmer DL, Long GW. Tissue eosinophilia in human coccidioidomycosis. *Rev Infect Dis* 1982; 4: 656–664
- 30 Lombard CM, Tazelaar HD, Krasne DL. Pulmonary eosinophilia in coccidioid infections. *Chest* 1987; 91: 734–736
- 31 Loo VG, Bertrand C, Dixon C et al. Control of construction-associated nosocomial aspergillosis in an antequated hematology unit. *Infect Control Hosp Epidemiol* 1996; 17: 360–364
- 32 Kistemann T, Hunenburg H, Exner M et al. Role of increased environmental Aspergillus exposure for patients with chronic obstructive pulmonary disease (COPD) treated with corticosteroids in an intensive care unit. *Int J Hyg Environ Health* 2002; 204: 347–351
- 33 Ascioglu S, Rex JH, de Pauer B et al. Defining opportunistic invasive fungal infections in immunocompromised patients with cancer and hematopoietic stem cell transplants: an international consensus. *Clin Infect Dis* 2002; 34: 7–14
- 34 Caillot D, Couaillier JF, Bernard A et al. Increasing volume and changing characteristics of invasive pulmonary aspergillosis on sequential thoracic computed tomography scans in patients with neutropenia. *J Clin Oncol* 2001; 19: 253–259
- 35 Greene RE, Schlamm HT, Oestmann JW et al. Imaging findings in acute invasive pulmonary aspergillosis: clinical significance of the halo sign. *Clin Infect Dis* 2007; 44: 373–379
- 36 Kahn FW, Jones JM, England DM. The role of bronchoalveolar lavage in the diagnosis of invasive pulmonary aspergillosis. *Am J Clin Pathol* 1986; 86: 518–523
- 37 Glasmacher A, Marklein G, Just-Nubling G et al. Diagnosis of invasive mycoses in neutropenic patients with systemic hematologic diseases. *Dtsch Med Wochenschr* 1998; 123: 157–160
- 38 Horvath JA, Dummer S. The use of respiratory-tract cultures in the diagnosis of invasive pulmonary aspergillosis. *Am J Med* 1996; 100: 171–178
- 39 Spiess B, Buchheidt D, Baust C et al. Development of a LightCycler PCR assay for detection and quantification of Aspergillus fumigatus DNA in clinical samples from neutropenic patients. *J Clin Microbiol* 2003; 41: 1811–1818
- 40 Aubry A, Porcher R, Bottero J et al. Occurrence and kinetics of false-positive Aspergillus galactomannan test results following treatment with beta-lactam antibiotics in patients with hematological disorders. *J Clin Microbiol* 2006; 44: 389–394
- 41 Cummings JR, Jamison GR, Boudreaux JW et al. Cross-reactivity of non-Aspergillus fungal species in the Aspergillus galactomannan enzyme immunoassay. *Diagn Microbiol Infect Dis* 2007; 59: 113–115
- 42 Clancy CJ, Jaber RA, Leather HL et al. Bronchoalveolar lavage galactomannan in diagnosis of invasive pulmonary aspergillosis among solid-organ transplant recipients. *J Clin Microbiol* 2007; 45: 1759–1765
- 43 Maertens J, Maertens V, Theunissen K et al. Bronchoalveolar lavage fluid galactomannan for the diagnosis of invasive pulmonary aspergillosis in patients with hematologic diseases. *Clin Infect Dis* 2009; 49: 1688–1693
- 44 Meersseman W, Lagrou K, Maertens J et al. Galactomannan in bronchoalveolar lavage fluid: a tool for diagnosing aspergillosis in intensive care unit patients. *Am J Respir Crit Care Med* 2008; 177: 27–34
- 45 Rantakokko-Jalava K, Laaksonen S, Issakainen J et al. Semiquantitative detection by real-time PCR of Aspergillus fumigatus in bronchoalveolar lavage fluids and tissue biopsy specimens from patients with invasive aspergillosis. *J Clin Microbiol* 2003; 41: 4304–4311
- 46 Khot PD, Ko DL, Hackman RC et al. Development and optimization of quantitative PCR for the diagnosis of invasive aspergillosis with bronchoalveolar lavage fluid. *BMC Infect Dis* 2008; 8: 73
- 47 Fraser RS. Pulmonary aspergillosis: pathologic and pathogenetic features. *Pathol Annu* 1993; 28 Pt 1: 231–277
- 48 Young RC, Bennett JE, Vogel CL et al. Aspergillosis. The spectrum of the disease in 98 patients. *Medicine (Baltimore)* 1970; 49: 147–173
- 49 Geftter WB. The spectrum of pulmonary aspergillosis. *J Thorac Imaging* 1992; 7: 56–74
- 50 Ghio AJ, Peterseim DS, Roggli VL et al. Pulmonary oxalate deposition associated with Aspergillus niger infection. An oxidant hypothesis of toxicity. *Am Rev Respir Dis* 1992; 145: 1499–1502
- 51 Kimmerling EA, Fedrick JA, Tenholder MF. Invasive Aspergillus niger with fatal pulmonary oxalosis in chronic obstructive pulmonary disease. *Chest* 1992; 101: 870–872
- 52 Rickerts V, Mousset S, Lambrecht E et al. Comparison of histopathological analysis, culture, and polymerase chain reaction assays to detect invasive mold infections from biopsy specimens. *Clin Infect Dis* 2007; 44: 1078–1083
- 53 Chamilos G, Marom EM, Lewis RE et al. Predictors of pulmonary zygomycosis versus invasive pulmonary aspergillosis in patients with cancer. *Clin Infect Dis* 2005; 41: 60–66
- 54 Roden MM, Zaoutis TE, Buchanan WL et al. Epidemiology and outcome of zygomycosis: a review of 929 reported cases. *Clin Infect Dis* 2005; 41: 634–653
- 55 Torres-Narbona M, Guinea J, Martinez-Alarcon J et al. Impact of zygomycosis on microbiology workload: a survey study in Spain. *J Clin Microbiol* 2007; 45: 2051–2053
- 56 Meyer RD, Rosen P, Armstrong D. Phycosporidiosis complicating leukemia and lymphoma. *Ann Intern Med* 1972; 77: 871–879
- 57 Azoulay E, Timsit JF, Tafflet M et al. Candida colonization of the respiratory tract and subsequent pseudomonas ventilator-associated pneumonia. *Chest* 2006; 129: 110–117
- 58 Althoff SC, Muller NL, Marchiori E et al. Pulmonary invasive aspergillosis and candidiasis in immunocompromised patients: a comparative study of the high-resolution CT findings. *J Thorac Imaging* 2006; 21: 184–189
- 59 Stevens DA. Diagnosis of fungal infections: current status. *J Antimicrob Chemother* 2002; 49 Suppl 1: 11–19
- 60 Miyazaki T, Kohno S, Mitsutake K et al. Plasma (1→3)-beta-D-glucan and fungal antigenemia in patients with candidemia, aspergillosis, and cryptococcosis. *J Clin Microbiol* 1995; 33: 3115–3118
- 61 Obayashi T, Yoshida M, Mori T et al. Plasma (1→3)-beta-D-glucan measurement in diagnosis of invasive deep mycosis and fungal febrile episodes. *Lancet* 7–1-1995; 345: 17–20
- 62 Masur H, Rosen PP, Armstrong D. Pulmonary disease caused by Candida species. *Am J Med* 1977; 63: 914–925
- 63 Rose H, Sheth N. Pulmonary candidiasis. A clinical and pathological correlation. *Arch Int Med* 1978; 138: 964
- 64 Henson DJ, Hill AR. Cryptococcal pneumonia: a fulminant presentation. *Am J Med Sci* 1984; 288: 221–222

- 65 Baker RD. The primary pulmonary lymph node complex of cryptococcosis. *Am J Clin Pathol* 1976; 65: 83–92
- 66 Farmer SG, Komorowski RA. Histologic response to capsule-deficient *Cryptococcus neoformans*. *Arch Pathol* 1973; 96: 383–387
- 67 Kahn FW, England DM, Jones JM. Solitary pulmonary nodule due to *Cryptococcus neoformans* and *Mycobacterium tuberculosis*. *Am J Med* 1985; 78: 677–681
- 68 Stringer JR, Beard CB, Miller RF et al. A new name (*Pneumocystis jirovecii*) for *Pneumocystis* from humans. *Emerg Infect Dis* 2002; 8: 891–896
- 69 Wakefield AE, Lindley AR, Ambrose HE et al. Limited asymptomatic carriage of *Pneumocystis jirovecii* in human immunodeficiency virus-infected patients. *J Infect Dis* 2003; 187: 901–908
- 70 Calderon EJ, Rivero L, Respalda N et al. Systemic inflammation in patients with chronic obstructive pulmonary disease who are colonized with *Pneumocystis jirovecii*. *Clin Infect Dis* 2007; 45: e17–e19
- 71 Morris A, Sciarba FC, Lebedeva IP et al. Association of chronic obstructive pulmonary disease severity and *Pneumocystis* colonization. *Am J Respir Crit Care Med* 15–8–2004; 170: 408–413
- 72 Baughman RP, Dohn MN, Frame PT. The continuing utility of bronchoalveolar lavage to diagnose opportunistic infection in AIDS patients. *Am J Med* 1994; 97: 515–522
- 73 Cadranet J, Gillet-Juvin K, Antoine M et al. Site-directed bronchoalveolar lavage and transbronchial biopsy in HIV-infected patients with pneumonia. *Am J Respir Crit Care Med* 1995; 152: 1103–1106
- 74 Riebold D, Löbermann M, Reisinger EC. Diagnostic features and resistance testing of *Pneumocystis jirovecii*. *J Lab Med* 2008; 32: 35–39
- 75 Morris A, Netravali M, Kling HM et al. Relationship of pneumocystis antibody response to severity of chronic obstructive pulmonary disease. *Clin Infect Dis* 2008; 47: e64–e68
- 76 Skelly MJ, Holzman RS, Merali S. S-adenosylmethionine levels in the diagnosis of *Pneumocystis carinii* pneumonia in patients with HIV infection. *Clin Infect Dis* 2008; 46: 467–471
- 77 Gupta R, Mirdha BR, Guleria R et al. Diagnostic significance of nested polymerase chain reaction for sensitive detection of *Pneumocystis jirovecii* in respiratory clinical specimens. *Diagn Microbiol Infect Dis* 2009; 64: 381–388
- 78 Larsen HH, Kovacs JA, Stock F et al. Development of a rapid real-time PCR assay for quantitation of *Pneumocystis carinii* f. sp. *carinii*. *J Clin Microbiol* 2002; 40: 2989–2993
- 79 Huang L, Morris A, Limper AH et al. An Official ATS Workshop Summary: Recent advances and future directions in pneumocystis pneumonia (PCP). *Proc Am Thorac Soc* 2006; 3: 655–664
- 80 Luna MA, Cleary KR. Spectrum of pathologic manifestations of *Pneumocystis carinii* pneumonia in patients with neoplastic diseases. *Semin Diagn Pathol* 1989; 6: 262–272
- 81 Travis WD, Pittaluga S, Lipschik GY et al. Atypical pathologic manifestations of *Pneumocystis carinii* pneumonia in the acquired immune deficiency syndrome. Review of 123 lung biopsies from 76 patients with emphasis on cysts, vascular invasion, vasculitis, and granulomas. *Am J Surg Pathol* 1990; 14: 615–625
- 82 Askin FB, Katzenstein AL. *Pneumocystis* infection masquerading as diffuse alveolar damage: a potential source of diagnostic error. *Chest* 1981; 79: 420–422
- 83 Dee P, Winn W, McKee K. *Pneumocystis carinii* infection of the lung: radiologic and pathologic correlation. *AJR Am J Roentgenol* 1979; 132: 741–746
- 84 Weber WR, Askin FB, Dehner LP. Lung biopsy in *Pneumocystis carinii* pneumonia: a histopathologic study of typical and atypical features. *Am J Clin Pathol* 1977; 67: 11–19
- 85 Liu YC, Tomaszefski JF Jr, Tomford JW et al. Necrotizing *Pneumocystis carinii* vasculitis associated with lung necrosis and cavitation in a patient with acquired immunodeficiency syndrome. *Arch Pathol Lab Med* 1989; 113: 494–497

Bisher erschienene Beiträge dieser Serie

- 1 Strassburg A et al. Infektionsdiagnostik in der Pneumologie. Teil 1. Übersicht und Methoden. *Pneumologie* 2008; 62: 730–743
- 2 Rohde G et al. Nachweis von Atemwegsviren – Wie, warum, wann und wo? *Pneumologie* 2009; 63: 14–22
- 3 Gillissen A et al. Biomarker bei infektiösen und nicht infektiösen Lungenerkrankungen außer Malignome. *Pneumologie* 2009; 63: 439–450
- 4 Ott S et al. Die Rolle von Viren bei tiefen Atemwegsinfektionen des Erwachsenen. Teil 1: Erreger, Pathogenese und Diagnostik. *Pneumologie* 2009; 63: 709–717
- 5 Ott S et al. Die Rolle von Viren bei tiefen Atemwegsinfektionen des Erwachsenen. Teil 2: Akute Bronchitis, exacerbierte COPD, Pneumonie und Influenza. *Pneumologie* 2010; 64: 18–27
- 6 Ott S et al. Die Rolle von Viren bei tiefen Atemwegsinfektionen des Erwachsenen. Teil 3: Therapie und Prävention. *Pneumologie* 2010; 64: 115–123
- 7 Strassburg A et al. Infektionsdiagnostik in der Pneumologie. Teil 2: Nachweis von bakteriellen Mikroorganismen aus dem Tracheobronchialsystem: Infektion oder Kolonisation? *Pneumologie* 2010; 64: 291–299
- 8 Höffken G et al. Aktuelle Konzepte zum mikrobiologischen Nachweis von Atemwegserregern. *Pneumologie* 2010; 64: 184–193