Dyspnea lusoria

Arteria lusoria Aneurysma als seltene Ursache einer Trachealkompression mit schwerer respiratorischer Insuffizienz

Dyspnea lusoria

Arteria lusoria Aneurysm as a Rare Cause of Tracheal Compression With Severe Respiratory Failure

Autoren S. Krüger[1], D. Frechen[1], M. Das[2], R. Dembinski[3], E. Noll[3]

Institute
[1] Medizinische Klinik I, Universitätsklinikum RWTH Aachen
[2] Abteilung Diagnostische Radiologie, Universitätsklinikum RWTH Aachen
[3] Klinik für operative Intensivmedizin, Universitätsklinikum RWTH Aachen

Bibliografie
DOI 10.1055/s-0028-1119677
Online-Publikation: 16. 3. 2009
Pneumologie 2009; 63: 205–206 © Georg Thieme Verlag KG Stuttgart · New York
ISSN 0934-8387

Korrespondenzadresse
Priv.-Doz. Dr. med. Stefan Krüger
Medizinische Klinik I
Universitätsklinikum Aachen
Pauwelsstr. 30
52057 Aachen
stkrueger@ukaachen.de

Eine 84-jährige Patientin wurde notfallmäßig eingeliefert mit Ruhedyspnoe und Stridor sowie einer klinisch imponierenden oberen Einflussstauung. Schon seit Jahren klagte die Patientin über langsam progrediente Dyspnoe bei Belastung. Diese hatte sich nun akut verschlechtert. Aufgrund der schweren respiratorischen Insuffizienz der Patientin wurde sie zunächst auf der Intermediate Care Station versorgt. Im Röntgen-Thoraxbild (**Abb. 1**) fand sich eine große Raumforderung im rechten Oberlappen mit Kompression der Trachea. Zur weiteren Abklärung wurde ein CT-Thorax durchgeführt (**Abb. 2**). Hierbei stellte sich die Raumforderung als gedeckt rupturiertes Aneurysma der A. lusoria heraus mit einem Durchmesser von 12 × 10 cm. Aufgrund des Alters und des Gesamtzustandes der Patientin wurde eine endovaskuläre Ausschaltung der A. lusoria geplant mittels Stent. Hierzu war eine Stentanlage innerhalb des linken Subclaviaabgangs erforderlich mit der Notwendigkeit einer vorgeschalteten Carotis-Subclavia-Bypassanlage beidseits mit Abnaht des Lusoria Aneurysmas bei Truncus bicaroticus als erstem Aortenabgang und hypoplastischen Vertebralarterien beidseits.

Diese Operation konnte komplikationslos durchgeführt und eine 8 cm lange endovaskuläre Gefäßprothese (Durchmesser 38 mm) über beide Subclavia-Abgänge in den Aortenbogen von transfemoral implantiert werden. Postoperativ wurde die Patientin invasiv beatmet auf die Intensivstation verlegt. Aufgrund der deutlichen Trachealstenose war nur die Einlage eines 7.0 Endotracheal-Tubus möglich. Ein postoperativ durchgeführtes Verlaufs-Angio-CT (**Abb. 3, Abb. 4**) zeigte, dass das Aneurysma noch teilweise perfundiert war. Zudem fand sich weiterhin eine deutliche Trachealkompression und eine Kompression des linken mehr als des rechten Hauptbronchus. Dies konnte auch bronchoskopisch bestätigt werden. Bei im Verlauf persistierender respiratorischer Insuffizienz wurde eine operative Tracheotomie durchgeführt. Eine Entwöhnung gelang nicht, da es während der Aufwachphasen immer wieder zu Panikattacken der Patientin mit Kollaps der zentralen Atemwege distal der Trachealkanüle kam, wie sich bronchoskopisch bestätigen ließ.

Als ultima ratio wurde eine tracheobronchiale Y-Stent-Implantation erfolgreich durchgeführt. Eine Extubation war jedoch nicht möglich. Nach einer initialen kurzzeitigen Besserung kam es im weiteren Verlauf zu zunehmender Verschlechterung des Gasaustausches und der Kreislaufsituation, sodass die Patientin schließlich verstarb.

Eine aberrierende rechte Arteria subclavia, auch als Arteria lusoria bekannt, ist eine kongenitale Anomalie des Aortenbogens mit einer Prävalenz von ca. 1% der Bevölkerung. Die aberrierende rechte Arteria subclavia entspringt meist distal der linken A. subclavia und zieht hinter dem Ösophagus zum rechten Arm. Arteriosklerotische Arteria lusoria Aneurysmen sind sehr selten und besitzen ein hohes Risiko der Ruptur, so auch in unserem Fall. Die endovaskuläre Stentversorgung

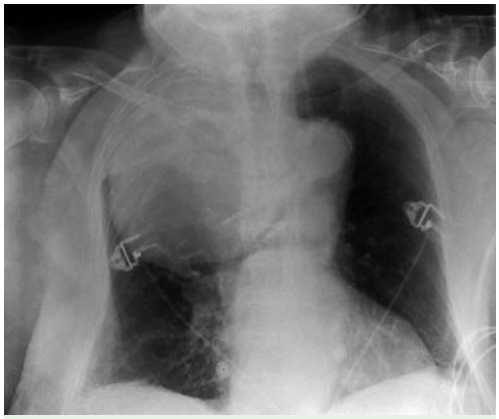

Abb. 1 Röntgen-Thorax p. a. bei Aufnahme. Große rundlich konfigurierte Verdichtung in Projektion auf das rechte Oberfeld.

Dieses Dokument wurde zum persönlichen Gebrauch heruntergeladen. Vervielfältigung nur mit Zustimmung des Verlages.

ist eine Alternative zur offenen Chirurgie des Aortenbogens, die sehr viel komplikationsträchtiger ist. Auch bei unserer Patientin wurde das primär endovaskuläre Vorgehen gewählt aufgrund des hohen Alters und des reduzierten Allgemeinzustandes. Das häufigste Symptom einer Arteria lusoria ist die Dysphagie, Dyspnoe ist sehr selten. Die „Dysphagia lusoria“ beschreibt in der Literatur die symptomatische Kompression des Ösophagus durch eine vaskuläre Anomalie des Aortenbogens.

Ungewöhnlich in unserem Fall war die späte Manifestation der Dyspnoe bei dieser Patientin in fortgeschrittendem Alter. Dies kann erklärt werden durch die aneurysmatische Aufweitung der A. lusoria mit konsekutiver Ruptur, die zu einer ausgeprägten Kompression der zentralen Atemwege geführt hat. Insofern könnte man diesem Krankheitsbild einen neuen Terminus geben: „Dyspnea lusoria“.

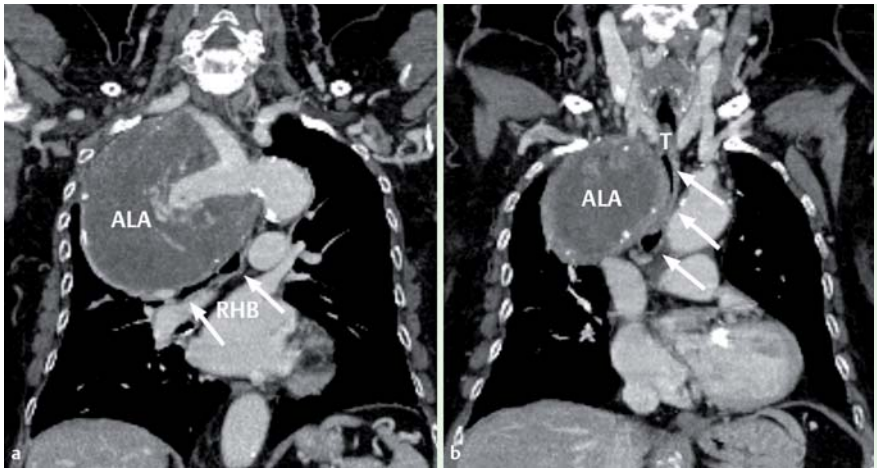

Abb. 2 Computertomographie vor aortaler endovaskulärer Stentimplantation. In den koronaren Schnitten Darstellung des großen A. lusoria Aneurysmas (ALA), (**a**) des komprimierten (Pfeile) rechten Hauptbronchus (RHB) und (**b**) der hochgradigen Trachea-Kompression (Pfeile).

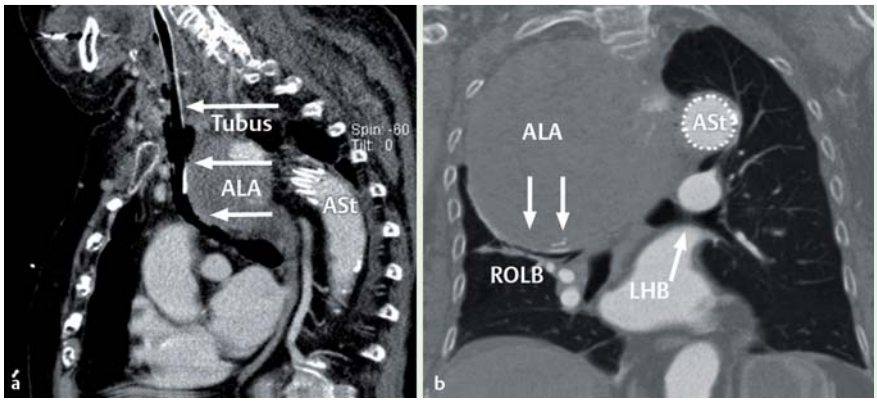

Abb. 3 Computertomographie nach aortaler endovaskulärer Stentimplantation. Im (**a**) sagittalen Schnitt Darstellung des A. lusoria Aneurysmas (ALA), des Aortenstents (ASt) und der hochgradigen Trachea-Kompression (Pfeile) sowie des 7.0 Endotracheal-Tubus (Tubus). Im (**b**) koronaren Schnitt Darstellung des A. lusoria Aneurysmas (ALA), des Aortenstents (ASt), des komprimierten (Pfeil) linken Hauptbronchus (LHB) und des komprimierten (Pfeile) rechten Oberlappenbronchus (ROLB).

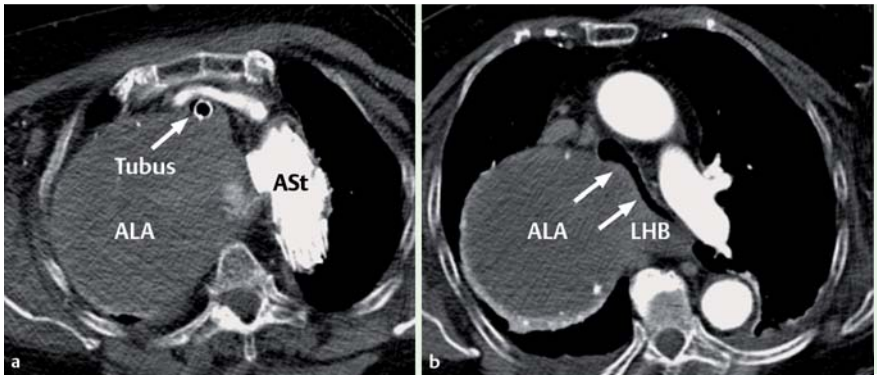

Abb. 4 Computertomographie nach aortaler endovaskulärer Stentimplantation. In den axialen Schnitten Darstellung (**a**) des A. lusoria Aneurysmas (ALA), des Aortenstents (ASt) und der hochgradigen Trachea-Kompression (Pfeil) mit einliegendem 7.0 Endotracheal-Tubus (Tubus) sowie (**b**) des A. lusoria Aneurysmas (ALA) und des komprimierten (Pfeile) linken Hauptbronchus (LHB).

Dieses Dokument wurde zum persönlichen Gebrauch heruntergeladen. Vervielfältigung nur mit Zustimmung des Verlages.