

Abbildung der rezidivierenden synovialen Chondromatose des proximalen Interphalangealgelenks: Betonung der sonografischen Befunde

Einleitung

Die synoviale Chondromatose ist eine ungewöhnliche Erkrankung, die häufig synoviale Gelenke mit oder ohne Ausbreitung in angrenzende Schleimbeutel betrifft. Charakteristisch ist die Produktion von zahlreichen knorpeligen Knoten die durch Knorpelmetaplasie der synovialen Membran entstehen. Diese gutartige Erkrankung manifestiert sich durch Schmerzen, Schwellung, zeitweilige Gelenkblockade und Bewegungseinschränkung. Obwohl theoretisch jedes andere Synovialgelenk befallen werden kann, findet man synoviale Chondromatose sehr selten in den Fingern, nur 7 Fälle sind in der Literatur beschrieben (Sheldon PJ et al. Radiographics 2005; 25: 105–219). In diesem Fallbericht beschreiben wir die Darstellungsergebnisse einer Patientin mit wiederholter primärer synovialer Osteochondromatose des proximalen interphalangealen Gelenkes. Soweit uns bekannt ist, ist dies der erste Fall, der in der Literatur beschrieben wurde und eine vielfältige Darstellungsstudie mit Röntgenbildern, Ultraschall, CT und MRT einschließt.

Fallbeschreibung

Eine 45-jährige Frau entwickelte über 2 Jahre hinweg eine Schwellung an ihrem rechten Ringfinger die während der letzten 4 Monate leicht schmerzhaft wurde. Sie konnte keine bedeutsame Verletzung berichten und ihr medizinischer Hintergrund war unauffällig. Die körperliche Untersuchung zeigte einen einzelnen, festen Knoten in der Nähe des handflächennahen interphalangealen Gelenks und 2 feste Knoten auf der Handrückenseite des selben Gelenkes. Das Umfang der passiven und aktiven Beugung war eingeschränkt; die Streckung der Finger war in der Norm. Gelegentlich wurde die Fingerbewegung von einem Knackgeräusch und leichten Schmerzen in Ruhestellung begleitet, welche durch Bewegung verstärkt wurden und häufig in die ganze Hand ausstrahlten. Zunächst wurden gewöhnliche Röntgenaufnahmen und ein Hochfrequenz-Ultraschall (17–5MHz Frequenz) durchgeführt. Laterale und antero-posteriore Röntgenaufnahmen zeigten kalzifizierte Ablagerungen um den Hals des proximalen Gliedes (Abb. 1a, b). Die meisten Ablagerungen befanden sich auf der Seite der Handfläche, jedoch waren auch einige auf der Handrückenseite des proximalen interphalangealen Gelenkes zu sehen. Ventrale Verkalkungen waren mit Druckerosionen des betroffenen Gliedes verbunden. Ultraschalluntersuchungen zeigten ausgedehnte Gelenksaussparungen, die mit Verkalkungen ausgefüllt waren. Die Mehrzahl dieser wurden als echoreiche, multiple kalzifizierte Strukturen mit posteriorer akustischer Verstärkung dargestellt (Abb. 2a). Ei-

Imaging of Recurrent Synovial Chondromatosis of the Proximal Interphalangeal Joint: Emphasis on Sonographic Findings

Introduction

Synovial chondromatosis is an unusual condition that most often involves synovial joints with or without extension into adjacent bursae. It is characterized by production of multiple cartilaginous nodules that derive from chondral metaplasia of the synovial membrane. This benign disorder clinically manifests with pain, swelling, intermittent joint locking and limitation of motion. Although any other synovial joint may theoretically be involved, synovial chondromatosis is rarely found in the fingers with only seven cases reported in the literature (Sheldon PJ et al. Radiographics 2005; 25: 105–219). In this case report, we describe the imaging findings of a patient with recurrent primary synovial osteochondromatosis of the proximal interphalangeal joint. To the best of our knowledge, this is the first case described in the literature, illustrated with ultrasound and a multimodality imaging study including plain films, ultrasound, CT, and MRI.

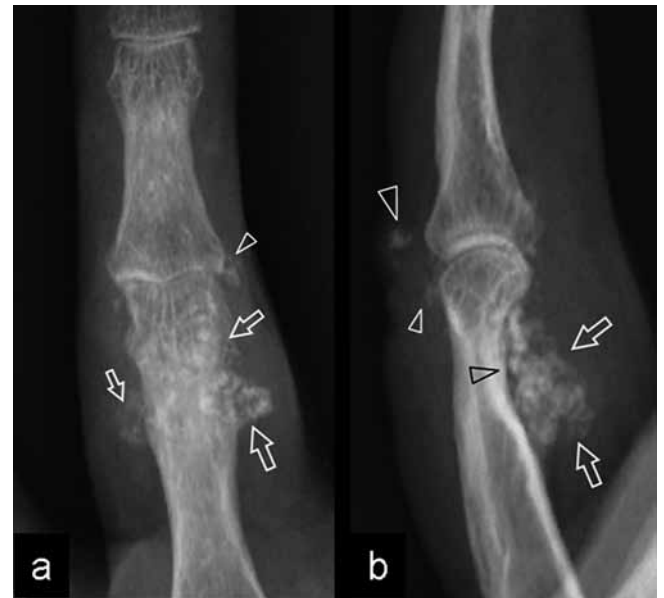

Fig. 1 **a** Anteroposterior and **b** lateral radiographs of the right ring finger. Soft-tissue calcified deposits (arrows) are visible on the volar aspect of the proximal phalanx associated with mild pressure erosion (black arrowhead) of the underlying bone. On the dorsal aspect of the joint, two small calcifications are also present.

Abb. 1 **a** A.-p. und **b** laterale Röntgenaufnahmen des rechten Ringfingers. Kalkablagerungen (Pfeile) der Weichteile sind in der volaren Ansicht des proximalen Fingergliedes mit Druckerosionen (schwarzer Pfeil) des darunterliegenden Knochens zu sehen. 2 Kalzifikationen sind auf der dorsalen Seite sichtbar.

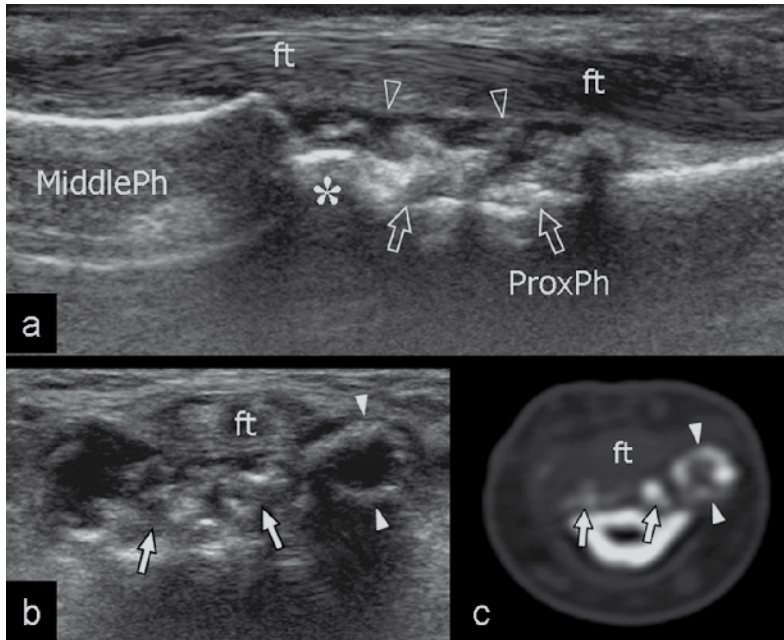


Fig. 2 **a** Longitudinal and **b** transverse 17–5 MHz US images reveal a cluster of calcifications (arrows) contained within the palmar recess (open arrowheads) of the proximal interphalangeal joint, deep to the flexor tendons (ft), reflecting an aggregate of intraarticular loose bodies. Note the erosion of the cortical bone of the proximal phalanx (ProxPh) underlying the fragments. Asterisk, head of the proximal phalanx; MiddlePh, middle phalanx. In **b**, one of the fragments exhibits a peripheral calcified rim (white arrowheads) and a hypoechoic center. **c** Correlative CT image confirms the ring-like appearance (white arrowheads) of the fragment.

Abb.2 17–5MHz US-Bilder im **a** Längs- und **b** Querschnitt zeigen eine Ansammlung von Verkalkungen (Pfeile), im palmarischen Anteil des Gelenkspaltes (leere Pfeile) des proximalen interphalangealen Gelenks, in der Tiefe der Flexorensehnen (ft), dargestellt ist eine Ansammlung freier intraartikulärer Konkremete. Zu beachten sei die Erosion der kortikalen Knochenstruktur der proximalen Phalanx (ProxPh) unterhalb der Fragmente. Mit Sternchen versehen, Kopf der proximalen Fingergliedes; MiddlePh, mittleres Fingerglied. In **b**, eines der Fragmente zeigt einen äußeren Kalkring (weiße Pfeile) und ein echoarmes Zentrum auf. **c** Entsprechende CT-Aufnahme bestätigt die ringartige Erscheinung des Fragments.

nige waren echoarm und durch einen peripheren Kalkring umgeben (**Abb. 2b**). Die Fragmente waren von Erguß umgeben und zeigten ein geringes Ausmaß an Beweglichkeit während Beuge-Streckbewegungen der Finger oder bei Druckapplikation mit der Ultraschallsonde oder mit dem Finger des Untersuchers über den Aussparungen ausgeübt wurde. Die Erkennung der abgetrennten Knoten durch die Ultraschalluntersuchung war von Wichtigkeit, um die Diagnose eines periostalen Chondroms auszuschließen. CT-Aufnahmen bestätigten das Vorhandensein von kalzifizierten Körperchen, von denen einige einen peripheren kalzifizierten Rand aufwiesen (**Abb. 2c**). In der MR-Darstellung zeigten die ausgedehnten Gelenksaussparungen eine niedrige T1-Signaldichte und eine hohe T2-Signaldichte mit leicht hypointensen Punkten aufgrund der Verkalkungen (**Abb. 3a**). Echogradientendarstellungen ermöglichten eine klare Abbildung der verkalkten Gebiete (**Abb. 3b**). Mehrere freie Knoten mit einem maximalen Durchmesser von 14 mm wurden von beiden Gelenksaussparungen entfernt (**Abb. 4a**). Einige waren ganz verkorpelt. Ausschabung und partielle Synovektomie wurden ebenfalls durchgeführt. Histopathologische Untersuchungen zeigten zahlreiche knorpelige Knoten, die Gruppen von Chondrocyten enthielten und von einer fibrösen Kapsel abgegrenzt waren (**Abb. 4b**). Diese Ergebnisse stimmen mit dem Vorkommen von freien Körperchen bei synovialer Chondromatose überein. Nach einem Jahr wurde eine Nachuntersuchung durchgeführt und ein Rezidiv der Krankheit durch ein kleines intraartikuläres Fragment mit Ultraschall bestätigt.

Diskussion

Synoviale Chondromatose der Hand ist selten. Nur 7 Fälle, in denen die interphalangealen Gelenke betroffen waren, wurden in der englischen Literatur veröffentlicht (Kumar A., et al. Hand Surg 2000; 5: 181–183). In unserer Patientin zeigten gewöhnliche Röntgenbilder eine Ansammlung von kleinen, strahlendichten Fragmenten um das proximale intraphalangeale Gelenk. Im CT

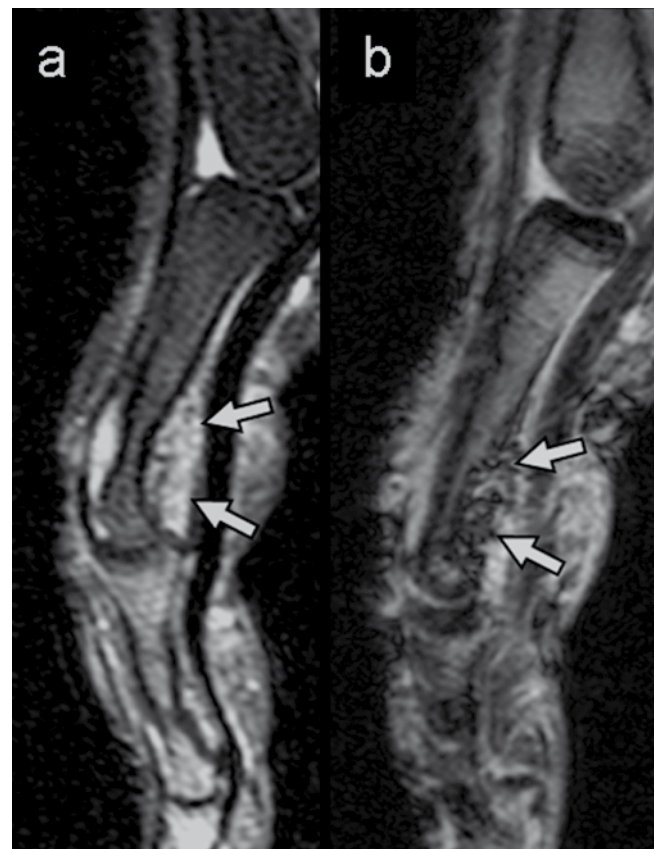

Fig. 3 Sagittal **a** T2-weighted tSE MR imaging over the proximal interphalangeal joint demonstrates the ventral joint recess (arrows) filled with high-signal material with some small hypointense dots. **b** GRE T2* pulse sequence reveals a more definite punctuate pattern within the recess owing to the presence of calcified loose bodies.

Abb.3 Sagittale **a** T2-gewichtete tSE MR- Aufnahme des proximalen interphalangealen Gelenks zeigt den ventralen Gelenkspalt (Pfeile), der mit signalstarkem Material mit wenigen hypointensen Punkten ausgefüllt ist. **b** GRE T2* Pulssequenzaufnahme zeigt an Hand von freien Konkrementen eine eindeutig durchsetzte Struktur innerhalb des Gelenkspaltes.

zeigten sich gleichzeitig verknorpelte und verknöcherte Körperchen: verknorpelte Körperchen zeigten eine mittlere Dichte von 100 bis 300 HU, während die mittlere Dichte der verknöcherten Teilchen ungefähr 900 HU war. In ähnlicher Weise zeigten sich im Ultraschallbild bewegliche gallensteinartige Fragmente mit folgender Schallverstärkung (knöcherne Körperchen) und echoarme Körperchen mit einem peripher verknöcherten Rand in Übereinstimmung mit beginnender Verkalkung von knorpeligen Fragmenten: diese ringartige Erscheinung läßt auf einen zentripetalen Fortschritt von chondraler Verkalkung schliessen. Weder durch Ultraschall noch durch CT konnten reine Knorpelfragmente von dem sie umgebenden Erguß unterschieden werden. Eine MR-Darstellung der synovialen Chondromatose hängt von dem Stadium der Erkrankung ab. Sind nicht kalzifizierte intrasynoviale chondrale Körperchen vorhanden, dann ähnelt die Signalstärke der von Flüssigkeit und ist niedrig in T1-gemessenen und hoch in T2-gemessenen Sequenzen. Ansammlungen von nicht mineralisierten Fragmenten können T1-gleich mit Muskulatur und T2-hyperintens erscheinen. Andererseits führen Verkalkungen zur Entdeckung von kleinen Flächen von niedriger Signalintensität in beiden T1- und T2-gemessenen Darstellungen: In Echogradientsequenzen sind Verkalkungen durch die Empfindlichkeit des Vorgangs eher darstellbar. Trotz der ungewöhnlichen Stelle der synovialen Chondromatose in unserer Patientin war Ultraschall der Schlüssel um eine korrekte Diagnose zu erhalten. Normales Prüfen während Beuge- und Streckbewegungen oder durch Druck mit der Sonde, dem Finger des Untersuchers zeigte dass die intraartikulären gallensteinähnlichen Fragmente beweglich und frei im Gelenkspalt lagen. Sie waren nicht Teil von weichem Gewebe. Die idiopathische synoviale Chondromatose muss von sekundären Formen wegen der wechselhaften Verbindung der letzteren mit degenerativer Osteoarthritis, Osteochondritis dissecans, osteochondralen Frakturen und neuropathischer Arthropathie differenziert werden. Ein breites Spektrum an Erkrankungen sollte in Erwägung gezogen werden, einschliesslich des muskulären Chondroms, des periostalen Chondroms, des extraskeletalen myxoiden Chondrosarkoms, des epitheloiden Sarcoms und des chondroidalen Sarkoms (Roulot E et al. Rev Rhum Engl 1999; 66: 256–266). Wir sind der Überzeugung, dass die Hauptdifferenzialdiagnosen das muskuläre Chondrom und das periostale Chondrom sind. Das muskuläre Chondrom ist eine gut-

Case Report

▼ A 45-year-old woman developed a lump on her right ring finger in the past two years, which became slightly painful in the last four months. She did not report significant trauma and had no relevant medical history. Physical examination revealed a solitary, firm nodule near the volar aspect of the proximal interphalangeal joint and two tender nodules on the dorsal aspect of the same joint. The range of passive and active flexion movements was reduced; finger extension was normal. Occasionally, finger movement was associated with a clicking sensation and slight pain at rest, which was aggravated by motion and often radiated to the whole hand. Standard radiographs and high resolution (17–5 MHz frequency) US were performed at first. Lateral and AP radiographs showed calcified deposits around the neck of the proximal phalanx (◉Fig. 1a, b). Most were located on the volar side, although some could be detected on the dorsal aspect of the proximal interphalangeal joint. Ventral calcifications were associated with pressure erosions of the underlying phalanx. US examination identified distended joint recesses filled with calcifications. Most of them were depicted as multiple hyperechoic calcified bodies with posterior acoustic enhancement (◉Fig. 2a). Some were hypoechoic with a peripheral calcified rim (◉Fig. 2b). Fragments were surrounded by effusion and denoted some mobility during flexion-extension movements of the finger or while applying pressure with the probe or the examiner's fingers over the recess. The US identification of the separated nodules was important to make the diagnosis of periosteal chondroma unlikely. CT scans confirmed the presence of calcified bodies, some of which showed a peripheral calcified rim (◉Fig. 2c). On MR imaging, the distended joint recesses showed low T1-signal intensity and high T2-signal intensity containing subtle hypointense dots due to calcifications (◉Fig. 3a). Gradient-echo sequences enhanced depiction of the calcified areas (◉Fig. 3b). Multiple free nodules with a maximum diameter of 14mm were removed from both joint recesses (◉Fig. 4a). Some were fully cartilaginous. Curettage and partial synovectomy were also performed. Histopathology revealed multiple cartilaginous nodules containing clusters of chondrocytes and bordered by a fibrous envelope (◉Fig. 4b). These findings were consistent with free bodies in synovial chondromatosis. After one year a follow-up examination was performed and a relapse of the disease with a small intraarticular fragment was identified with US.

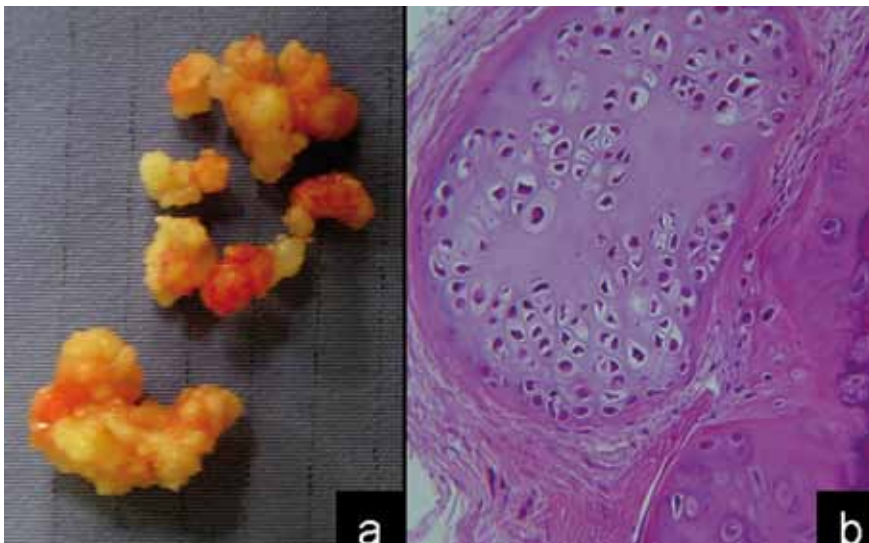


Fig. 4 a Photograph of the osteochondral loose bodies removed from the volar aspect of the proximal interphalangeal joint. The largest measured approximately 14mm in diameter. b Low magnification photomicrograph of one of the loose bodies shows cellular hyaline cartilage disposed in a nodular pattern consistent with synovial chondromatosis (hematoxylin and eosin staining).

Abb. 4 Ein Foto der osteochondralen Konkremete nach Entfernung von der volaren Seite des proximalen Interphalangealgelenks. Das größte hatte einen Durchmesser von ca. 14mm. b Photomicrographische Aufnahme eines Gelenkkonkremets bei geringer Vergrößerung zeigt eine zelluläre, knotenartige Ablagerung des Hyalinknorpels, der synovialen Chondromtose entsprechend (Hämatoxylin-Eosin Färbung).

artige Erkrankung, die hauptsächlich die Hand betrifft, mit vorwiegend Befall der Finger (Bansal M et al. Skeletal Radiol 1993; 22: 309–315). In den meisten Fällen zeigt sich eine kleine eiförmige oder runde Masse außerhalb des Knochens mit kreisförmiger Verknocherung. Dies kann eine ringförmige Erscheinung haben, wie wir sie in CT-Untersuchungen beobachtet haben. Die Darstellung des muskulären Chondroms in MR-Untersuchungen ähnelt auch dem synovialen Chondrom. Ein periostales Chondrom kann in der Nähe der Metaphyse von Röhrenknochen beobachtet werden: Sein Vorkommen in den Fingern ist berichtet worden. Dieser Tumor entsteht innerhalb oder unterhalb des Periost und kortikale Erosionen können typischerweise beobachtet werden (deSantos LA et al. Skeletal Radiol 1981; 6: 15–20). Die Beobachtung, dass periostale Chondrome sich typischerweise, vor allem in den Fingern, als muskuläre Masse darstellen, machte die Differenzialdiagnose naheliegend (Yamamoto T et al. Clin Imaging 2001; 25: 432–434). Tatsächlich existiert kein Bericht eines periostalen Chondroms bestehend aus einzelnen Knötchen. Die Entfernung der freien Körperchen durch Synovektomie und die isolierte Entfernung der freien Körperchen wurden empfohlen. Eine Rückfallrate von 12–15% ist beschrieben worden, aber diese Daten stammen von Patienten mit ausgedehnter Gelenkbeteiligung.

A. S. Tagliafico, S. Sarzi, M. Rubino, S. Bianchi, M. Chiaramondia, C. Martinoli, Genova
 atagliafico@sirm.org

Discussion



Synovial chondromatosis of the hand is rare. Only seven cases affecting the interphalangeal joints have been published in the English literature (Kumar A, et al. Hand Surg 2000; 5: 181–183). In our patient, plain films showed a cluster of small radiopaque fragments located around the PIP joint. As seen on CT, both cartilaginous and ossified bodies coexisted: cartilaginous nodules had an intermediate density ranging from 100 to 300 HU, whereas the mean density of the ossified nodules was approximately 900 HU. Similarly, US revealed mobile gallstone-like fragments with posterior acoustic enhancement (osseous bodies) and hypoechoic bodies with a peripheral calcified rim reflecting initial calcification of cartilaginous fragments: this ring-like appearance suggested a centripetal progression of chondral calcification. Both US and CT were unable to distinguish purely cartilaginous fragments from the surrounding effusion. MR imaging features of synovial chondromatosis depends on the stage of the disease. If intrasynovial chondral nodules are not calcified, the signal intensity resembles that of fluid and is low on T1-weighted and high on T2-weighted sequences. Conglomerates of non-mineralized fragments may appear T1-isointense to muscle and T2-hyperintense. Then, calcified foci lead to detection of small areas of low signal intensity on both T1- and T2-weighted images: on gradient-echo sequences, calcification may become more manifest as a result of susceptibility artifacts. In spite of the unusual location of synovial chondromatosis, with our patient, US was the key to obtain the correct diagnosis. Real-time scanning during either flexion-extension movements or applying pressure with the probe or the examiner's fingers revealed that the intraarticular gallstone-like fragments were mobile and lay free in the joint cavity. They were not part of a soft-tissue mass. Idiopathic synovial chondromatosis must be differentiated from secondary forms based on the variable association of the latter with degenerative osteoarthritis, dissecting osteochondritis, osteochondral fractures and neuropathic arthropathy. A wide range of disorders should be considered including soft-tissue chondroma, periosteal chondroma, extraskeletal myxoid chondrosarcoma, epithelioid sarcoma and chondroid sarcoma (Roulot E et al. Rev Rhum Engl 1999; 66: 256–266). We believe that the main differential diagnoses are soft-tissue chondroma and periosteal chondroma. Soft-tissue chondroma is a benign condition which mainly affects the hand with predominant involvement of the fingers (Bansal M et al. Skeletal Radiol 1993; 22: 309–315). In most instances, it presents as a small ovoid or lobular extraosseous mass with annular calcifications. This figure may resemble the ring-like appearance we observed in CT-scans. The MR appearance of soft-tissue chondroma is also similar to synovial chondromatosis. Periosteal chondroma can be found close to the metaphysis of a tubular bone: its location in area of the finger has been reported. This tumor arises within or beneath the periosteum and cortical erosions may typically be observed (deSantos LA et al. Skeletal Radiol 1981; 6: 15–20). The observation that periosteal chondroma typically presents as a soft-tissue mass, especially in the fingers, made the differential diagnosis feasible (Yamamoto T et al. Clin Imaging 2001; 25: 432–434). In fact, a periosteal chondroma made by separated nodules has never been described. The removal of the loose bodies by synoviectomy and isolated removal of the loose bodies have both been suggested. A recurrence rate of 12–15% has been described, but these data derive from patients that have had significant joint involvement.





Jetzt für den Kongress-
 Newsletter registrieren:
www.ultraschall2010.de

20. – 23.
Oktober 2010
 Congress Centrum Mainz
www.ultraschall2010.de

Intensive Fortbildung
 Print • Online • Kongress

34. Dreiländertreffen der
 DEGUM • SGUM • ÖGUM