

Türkischstämmiger Patient mit rezidivierendem Fieber und Arthralgien

Fallbericht

Ein zum Zeitpunkt der Diagnosestellung 13-jähriger Jugendlicher stellte sich mit einer langjährigen Geschichte mit Arthralgien und rezidivierenden Fieberepisoden vor.

Seit dem Alter von 3 Jahren klagte der Patient über Arthralgien beider Sprunggelenke und des rechten Hüftgelenks. Unter einer Therapie mit nichtsteroidalen Antirheumatika (NSAR) waren die Arthralgien zwar rückläufig, sistierten aber nie. Im Alter von 5 Jahren trat erstmalig eine Fieberepisode über 3 Wochen mit zervikalen Lymphknotenschwellungen, Arthralgien und einem flüchtigen Exanthem auf. Außerdem wurde eine transiente GOT-Erhöhung über dem 3-Fachen der Norm sowie ein erhöhtes CRP gemessen. Das Fieber persistierte trotz einer Therapie mit Antibiotika. Infektiöse und maligne Ursachen des Fiebers wurden ausgeschlossen. Nach Steroidgabe kam es regelmäßig zu Entfieberung. Eine genetische Untersuchung zum damaligen Zeitpunkt konnte eine Mutation im MEFV-Gen in 4 Exons ausschließen. Die Arthralgien persistierten. Eine eindeutige Arthritis der Gelenke konnte nicht diagnostiziert werden.

10 Monate nach der ersten Fieberepisode traten nun erneut Fieber und nun auch Bauchschmerzen auf. Im Rahmen dieser Episode war der Junge erstmalig in unserem Haus vorstellig. Bei ebenfalls vorhandenen Stippchen auf den Tonsillen wurden ein Antibiotikum und Colchicin gegeben. Der Patient entfieberte. Unter der Verdachtsdiagnose eines familiären Mittelmeerfiebers ohne Mutationsnachweis wurde der Patient die folgenden Jahre mit Colchicin behandelt (1 mg/Tag im Verlauf bis max. 2,5 mg/Tag). Außerdem nahm er bei weiterhin persistierenden Arthralgien und Bauchschmerzen Methotrexat (13 mg/qm KOF/Woche) ein. Er war die folgenden 6 Jahre nicht mehr in unserer Behandlung. Während dieser Zeit persistierten die Arthralgien auch unter der Medikation mit Methotrexat und Colchicin. Es kam zu weiteren Fieberschüben. Das Methotrexat wurde nach einer insgesamt Therapiedauer von 5 Jahren abgesetzt.

10 Jahre nach Beginn der Arthralgien und 7 Jahre nach dem ersten Fieberschub wurde

der nun 13-jährige Jugendliche erneut bei uns vorstellig. In den vergangenen 3 Monaten hatte er 3 dokumentierte Fieberepisoden (38–39 °C) über 7 bzw. 13 und 14 Tage Dauer mit Abgeschlagenheit, Kopfschmerzen, Bauchschmerzen und Arthralgien durchgemacht. Klinisch konnten eine Hepatosplenomegalie und axilläre bzw. zervikale Lymphknotenschwellungen festgestellt werden. Laborchemisch lagen im Fieberschub eine Transaminasenerhöhung bis maximal GOT 310 U/l bzw. GPT 700 U/l sowie erhöhte Entzündungsparameter vor. Anamnestisch waren in den Jahren zuvor einzelne orale Aphthen aufgetreten, aber keine Exantheme. Die bekannten Arthralgien in Sprunggelenken und der rechten Hüfte persistieren auch über die Fieberepisoden hinaus. Ein Auslöser der Fieberepisoden war nicht zu eruieren.

Die Familie des Jugendlichen ist türkischstämmig, die Eltern nicht konsanguin. Es gibt keine weiteren Familienmitglieder mit rezidivierendem Fieber. Anamnestisch war bei einer Großmutter ein systemischer Lupus diagnostiziert und eine Arthritis bei einer Tante. Der ältere Bruder des Patienten war gesund.

In der klinischen Untersuchung im fieberfreien Intervall sahen wir keine Auffälligkeiten, insbesondere keine Aphthen, Exantheme oder Arthritis. Laborchemisch waren die Entzündungsparameter und Transaminasen erhöht: CRP: 2,5 mg/dl (< 1), BSG: 26/60 mm/h, Protein S100 A8/A9: 9040 ng/ml (< 2940), Serum-Amyloid A: 54 mg/l (< 10), GOT: 65 U/l, GPT: 125 U/l mit einem Anstieg im Verlauf auf GOT: 240 U/l, GPT: 366 U/l. Sonografisch lag eine Hepatomegalie und eine grenzwertige Splenomegalie vor. Eine aktive oder chronisch aktive Hepatitis A, B, C sowie Parvovirus B19-, CMV- oder EBV-Infektion konnten wir serologisch ausschließen.

Wir wiederholten eine genetische Untersuchung mittels Next Generation Sequencing in multiplen Genen mit Assoziation zu autoinflammatorischen Erkrankungen mit rezidivierendem Fieber [1].

Hier zeigte sich eine bis dato nicht in der Literatur beschriebene heterozygote Muta-

tion im *NLRP12*-Gen (c.733_736delGATT; p.Asp245Ilefs*10). Die Mutation unseres Patienten führt zu einer Frameshift-Mutation. Damit kommt es zu einem verfrühten Stopp-Codon und wahrscheinlich zu einem vorzeitigen Abbau des Transkriptes. Mutationen im *NLRP12*-Gen sind assoziiert mit dem familiären kälteinduzierten Autoinflammatorischen Syndrom Typ 2/*NLRP12*-assoziierten Autoinflammatorischen Syndrom (FCAS2/*NLRP12*-AID; OMIM-Referenz 611762).

Wir begannen eine Therapie mit Anakinra (100 mg/Tag). Dies führte zu weitgehendem Rückgang der Symptome einschließlich der Arthralgien, die Behandlung mit Colchicin konnte beendet werden. Aus Gründen der Handhabbarkeit wurde nach 18 Monaten eine Umstellung auf Canakinumab (150 mg/8 Wochen) vorgenommen. Dies führte zu einer weiteren Besserung der Symptome. Da eine fortführende Kostenübernahme durch die Krankenkasse leider nicht genehmigt wurde, musste die Therapie nach einem Jahr wieder auf Anakinra umgestellt werden. Unter dieser Therapie ist er aktuell weitgehend beschwerdefrei, mit unauffälligen Laborbefunden.

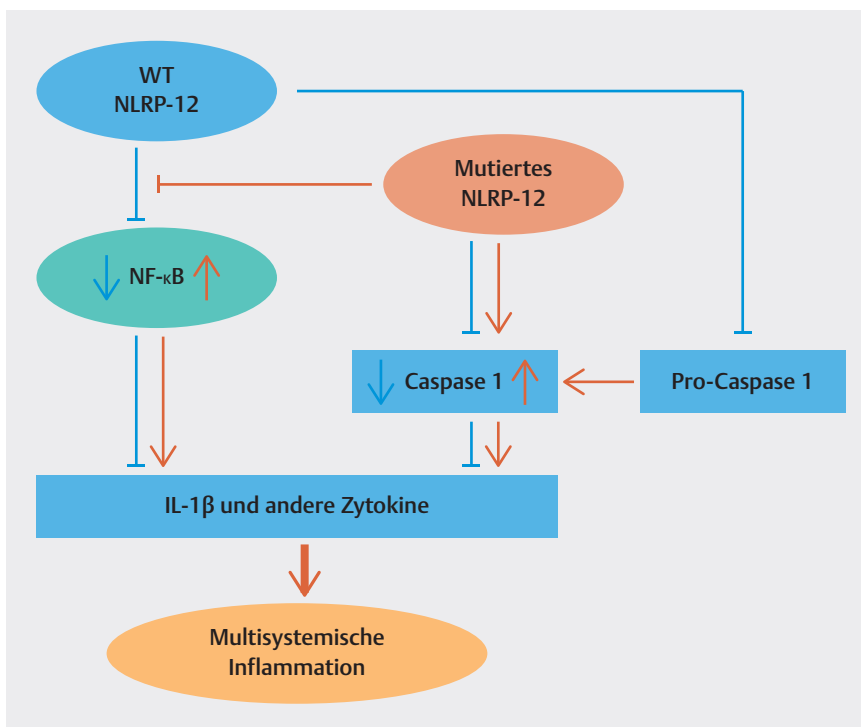
Diskussion

Das FCAS2/*NLRP12*-AID ist ein autoinflammatorisches Syndrom mit autosomal dominantem Vererbungsmodus. Die Penetranz der Genmutation ist variabel, was zu einem weiten klinischen Bild führt (► Tab. 1). In der Literatur sind bisher nur wenige pädiatrische Fälle beschrieben, mit 2 Fallserien jeweils von Wang et al. bestehend aus 33 Patienten und Demir et al. bestehend aus 17 Patienten [2, 3]. Die Genmutation im *NLRP12*-Gen verändert den intrazellulären Signalweg dahingehend, dass es zu einer exzessiven Produktion proinflammatorischer Zytokine kommt, u. a. auch von IL-1β (► Abb. 1).

Dies führt zu einer multisystemischen Inflammation mit serologisch nachweisbaren Inflammationsmarkern (z. B. Serum-Amyloid A, Protein S100 A8/A9, CRP, BSG). Das Alter bei Krankheitsmanifestation scheint stark zu variieren zwischen wenigen Monaten bis hin zur Adoleszenz. Hauptsymp-

► **Tab. 1** Symptomverteilung zweier Fallserien pädiatrischer Patienten mit *NLRP12*-assoziiertem autoinflammatorischem Syndrom.

	Wang et al. 2022 [2]	Demir et al. 2023 [3]
Anzahl Patienten (n)	33	17
Alter bei Krankheitsbeginn (Jahre)	2 Mo.–17 J.	5 ± 4
Geschlecht m:w (%)	11:20 (35:65)	6:11 (35:65)
Positive Familienanamnese	4 (22%)	4 (23%)
Periodisches Fieber (%), Dauer variabel	33 (100%)	17 (100%)
Hautausschlag	15 (45%)	9 (53%)
Kälte als Auslöser	10 (30%)	3 (17%)
Arthralgien/Arthritis/Myalgien	18 (55%)	10 (59%)
Bauchschmerzen	16 (48%)	9 (53%)
Lymphadenopathie/Splenomegalie	11 (33%)	2 (11%)
Kopfschmerzen	8 (24%)	1 (6%)
Aphthöse Stomatitis	4 (12%)	1 (6%)
Sensorineurale Schwerhörigkeit	7 (21%)	–
Erhöhtes CRP/BSG	18 (55%)	17 (100%)



► **Abb. 1** Signaltyp von Wildtyp NLRP (blau, WT). Das mutierte *NLRP*-Gen (rot) wirkt auf 2 Wegen proinflammatorisch: 1. Es stört den inhibitorischen Effekt des NF-κB-Signalweges. 2. Es stört die Caspase-1-Aktivierung. Beides führt zu einer exzessiven Produktion von IL-1β und anderen inflammatorischen Zytokinen, die die multisystemische Inflammation hervorrufen.

tom ist das periodische Fieber mit ebenfalls stark variierender Dauer von 2–14 Tagen, sowohl interindividuell als auch intraindividuell. Auch bei unserem Patienten war die Fieberdauer der einzelnen Episoden varia-

bel und lag zwischen 7–14 Tagen. An weiteren häufigen Symptomen treten Hautausschläge bei ca. der Hälfte der Patienten auf (45 bzw. 53%), Arthralgien/Arthritis/Myalgien bei über der Hälfte der Patien-

ten (55 bzw. 59%) und Bauchschmerzen bei ebenfalls ca. der Hälfte der Patienten (48 bzw. 53%). Weniger häufig kommt es zu Lymphadenopathie/Splenomegalie (33 bzw. 11%), Kopfschmerzen (24 bzw. 6%) und aphthöser Stomatitis (12 bzw. 6%). Neben den Arthralgien waren Bauchschmerzen und Kopfschmerzen sowie Lymphadenopathie auch bei unserem Patienten in den Fieberepisoden präsent. Einmalig war es zu einem unspezifischen, nicht urtikariellen Exanthem, gekommen. Interessanterweise konnte Kälte weder bei unserem Patienten noch bei der Mehrheit der Patienten der beiden Fallserien als Auslöser der Fieberepisoden eruiert werden. Bei Wang et al. war Kälte immerhin bei einem Drittel ein auslösender Faktor, in der türkischen Kohorte von Demir et al. nur bei 17% der Fälle. Trotz autosomal-dominantem Erbgang war in beiden Fallserien nur bei 22% der Fälle die Familienanamnese positiv. Es ist unklar, ob dies an der variablen Penetranz der Mutation liegt oder ob es eine hohe Rate an Neumutationen gibt, da die Eltern nicht systematisch in die genetischen Untersuchungen einbezogen waren.

Die bei unserem Patienten ausgeprägte Hepatopathie mit Transaminasenerhöhung und Hepatosplenomegalie ist in den vorliegenden Fallserien nicht beschrieben. Wir ordnen sie dennoch bei unserem Patienten der Krankheitsentität als zugehörig ein, da diese sich vollständig unter der antiinflammatorischen Therapie zurückbildete.

Unser Patient schien zunächst ein partielles Ansprechen auf die Therapie mit NSAR und Colchicin zu zeigen, da über viele Jahre keine Fieberepisoden auftraten, aber noch Arthralgien vorhanden waren und über rezidivierende Aphthen berichtet wurde. Schließlich kam es zu einem offensichtlichen Wirkverlust, da sich die Fieberepisoden im Alter von 13 Jahren häuften mit nun deutlichen Inflamationsparametern und einer klinischen Symptomatik, die vereinbar war mit einer autoinflammatorischen Erkrankung.

In der Fallserie von Demir et al. sprachen 5 Patienten auf eine Therapie mit Colchicin an, 6 Patienten zeigten ein partielles Ansprechen und weitere 6 Patienten kein Ansprechen. Diese 6 Patienten zeigten eine komplette Remission unter Anakinra bzw.

Canakinumab. Unser Patient ist ebenfalls unter einer IL-1 Blockade in langjähriger Remission.

ZUSAMMENFASSUNG

Ein zum Zeitpunkt der Diagnosestellung 13-jähriger Jugendlicher stellte sich mit einer langjährigen Vorgeschichte mit Arthralgien, Bauchschmerzen und rezidivierenden Fieberepisoden vor.

Der Patient wurde viele Jahre mit Colchicin und NSAR unter der Verdachtsdiagnose eines familiären Mittelmeerfiebers behandelt. Im Alter von 13 Jahren kam es zu einer Häufung der Fieberepisoden und einer Hepatopathie. Auch im fieberfreien Intervall waren Entzündungsparameter wie Serum-Amyloid und Protein S100 A8/A9 erhöht. Eine erneute genetische Untersuchung zeigte eine bis dato in der Literatur nicht beschriebene heterozygote Mutation im *NLRP12*-Gen. Wir stellten die Diagnose eines familiären kälteassoziierten autoinflammatorischen Syndroms Typ 2/*NLRP12*-assoziierten autoinflammatorischen Syndroms (FCAS2/*NLRP12*-AID) mit autosomal dominantem Erbgang. Unter einer IL-1-Blockade mit Anakinra bzw. Canakinumab ist der Patient seit mehreren Jahren in Remission.

FAZIT

- FCAS2/*NLRP12*-AID ist eine seltene monogenetische autoinflammatorische Erkrankung mit sehr variabler Klinik.
- Häufig sind: periodisches Fieber, Arthralgien/Arthritis, Hautausschläge und Bauchschmerzen.
- Eine genetische Untersuchung auf eine *NLRP12*-Mutation sollte überlegt werden bei Patienten mit autoinflammatorischer Symptomatik, die nicht typisch ist für die anderen gängigen autoinflammatorischen Syndrome (FMF; CAPS, TRAPS) oder die keine Mutationen in den gängigen Genen aufweisen.

Interessenkonflikt

Die Autor*innen geben an, dass kein Interessenkonflikt besteht.

Autorinnen/Autoren

Antje Klaumünzer

Deutsches Zentrum für Kinder- und Jugendrheumatologie, Garmisch-Partenkirchen

Boris Hügler

Akutzentrum, RZ Rheumazentrum Rheinland-Pfalz GmbH, Bad Kreuznach

Korrespondenzadresse

Priv.-Doz. Dr. Boris Hügler

Akutzentrum, Chefarzt Kinder- und Jugendrheumatologie
RZ Rheumazentrum Rheinland-Pfalz GmbH
Kaiser Wilhelm Straße 9–11
55543 Bad Kreuznach
Deutschland
Boris.Huegle@rheumazentrum-rlp.de

Literatur

- [1] Praxis für Humangenetik Tübingen. Panel „Autoinflammatorische Erkrankungen – periodische Fiebersyndrome: MEFV, NLRP3, MVK, TNFRSF1A, NLRP1, NLRP12, SLC29A3, NLRC4, OTULIN, IL36RN, TMEM173, CECR1, PLCG2“
- [2] Wang HF. *NLRP12*-associated systemic autoinflammatory diseases in children. *Pediatr Rheumatol Online J* 2022; 20(1): 9. doi:10.1186/s12969-022-00669-8. PMID: 35123508; PMCID: PMC8817530
- [3] Demir F, Sözeri B. *NLRP12*-associated autoinflammatory disease: much more than the FCAS phenotype. *Clin Exp Rheumatol* 2023; 41(10): 2115–2121. doi:10.55563/clinexprheumatol/kzggp3. Epub 2023 Oct 9. PMID: 37877365

Bibliografie

arthritis + rheuma 2024; 44: 276–278

DOI 10.1055/a-2342-5181

ISSN 0176-5167

© 2024. Thieme. All rights reserved.

Georg Thieme Verlag KG, Rüdigerstraße 14, 70469 Stuttgart, Germany