

Koronararterienfistel vom Truncus pulmonalis zur RCA und LAD als Zufallsbefund im Rahmen einer koronaren CT-Angiographie

OPEN
ACCESS

Coronary artery fistula from the pulmonary trunk to the RCA and LAD as incidental finding during coronary CT angiography

Einleitung

Der hier vorgestellte klinische Fall berichtet von einer Patientin mit einer seltenen Koronararterienfistel zwischen dem Truncus pulmonalis und sowohl der linken als auch der rechten Koronararterie (RCA). Diese wurde als Zufallsbefund im Rahmen einer Abklärung aufgrund des Verdachts auf koronare Herzkrankheit (KHK) mittels computertomografischer Angiografie (CTA) diagnostiziert.

Fallbeispiel

Eine 61-jährige Patientin wurde aufgrund eines neu aufgetretenen Linksschenkelblocks (LSB) und Hypercholesterinämie mit Verdacht auf KHK zur koronaren CTA zugewiesen. Zum Zeitpunkt der Diagnosestellung lagen kein typischer belastungsabhängiger thorakaler Druckschmerz, keine Dyspnoe oder andere Symptome vor. Vorerkrankungen waren nicht bekannt.

Die koronare CTA (128-zeilen Dual-Source Computer Tomographie, gantry rotation time 0.28 sec, retrospektives EKG-Gating, jodhaltiges Kontrastmittel 65 ml Ultravist 370, automatische Bolustriggerung, Bildrekonstruktion: 0,75 mm Schichtdicke, 0,4 mm increment, iterativ) zeigte eine Koronararterienfistel vom Truncus pulmonalis zur ektatischen linken Koronararterie und zu der RCA, mit präpulmonalem Verlauf und einem ausgedehnten tortuösen Gefäßkonvolut (► **Abb. 1**, ► **Video 1**) und einen hyperdensen Einflussstrom („Jet“) in den Truncus pulmonalis. Dieser stellt ein wichtiges bildgebendes diagnostisches Kriterium dar.

► **Abb. 2** illustriert die Ursprünge der Fistel aus der LAD und der proximalen RCA. (► **Video 2**) LAD und RCA zeigten keine Atherosklerose.

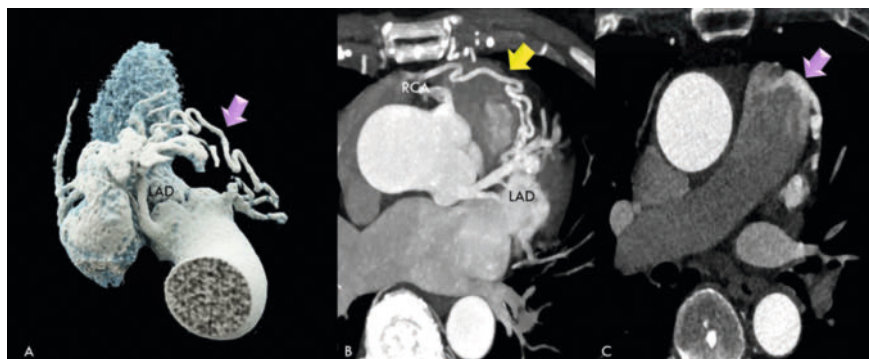
Mit der Patientin wurde eine weiterführende Abklärung (wie beispielsweise Ischämiediagnostik) besprochen, welcher sie

jedoch ablehnend gegenüberstand. Eine Urgenz bestand aufgrund des fehlenden typischen thorakalen Druckschmerzes, welcher als Hinweis auf Ischämie zu werten gewesen wäre, aktuell nicht. Daher wurden regelmäßige Kontrollen vereinbart. Die Patientin blieb während der 2-jährigen Nachbeobachtung asymptomatisch.

Diskussion

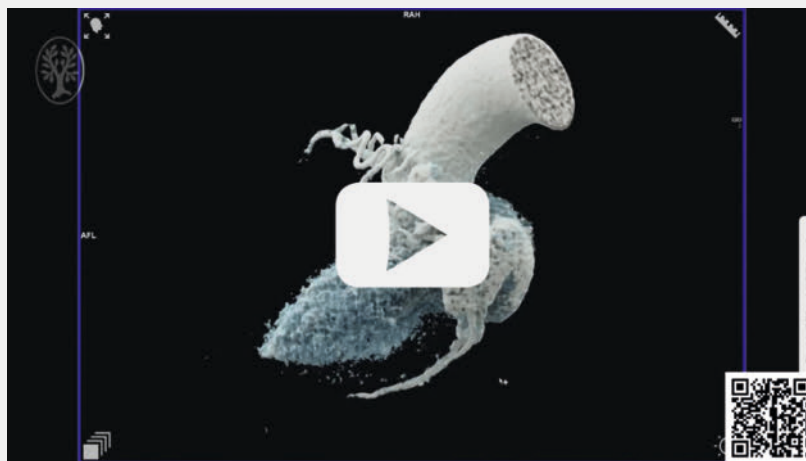
Der hier präsentierte Fall illustriert den zentralen Stellenwert der koronaren CTA in der Abklärung von Patienten, bei denen der Verdacht auf KHK vorliegt, die jedoch auch andere Ursachen haben kann.

Unspezifische Rhythmusstörungen, wie ein LSB, welche im Rahmen einer kardiologischen Untersuchung detektiert werden,

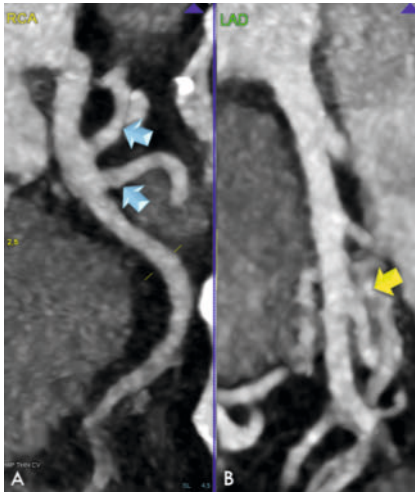


► **Abb. 1** illustriert die CTA-Befunde mittels 3 D-Bildnachbearbeitung. **A** 3 D-Volumen Rendering-Technik (VRT) **B** Minimale Intensität Projektion (MIP): Präpulmonales Gefäßkonvolut (gelber Pfeil) mit Verbindung zum mittleren Segment der LAD und zur proximalen RCA. **C** Einmündung der Fistel in die anteriore Circumferenz des Truncus pulmonalis (hyperdensen Einflussstrom – englisch: „Jet“, rosa Pfeil).

OP-VIDEO



► **Video 1** 3 D-VRT.



► **Abb. 2** zeigt die Ursprünge der Pulmonalisfistel in der LAD (A) und der RCA (B) mittels multiplanarer Reformationen (MPR), und eine kompensatorische Ekta-sie beider Gefäße auf 5 mm intralumina-ler Diameter proximal. Die Dimensionen der Fistelkonvolute betragen 1–2 mm. Die Fistel wies zwei außergewöhnliche Ursprünge in der proximalen RCA (A) auf, mit einer Oktopus-Tentakel-ähnlichen Konfiguration, und einen weiteren Ursprung in der LAD Mitte (B). In der LAD und RCA zeigten sich keine Stenosen und keinerlei Zeichen von Atherosklerose wie Plaques.

können hinweisend auf myokardiale Ischämien sein, welche sowohl bei KHK aber auch bei vaskulären Malformationen auftreten.

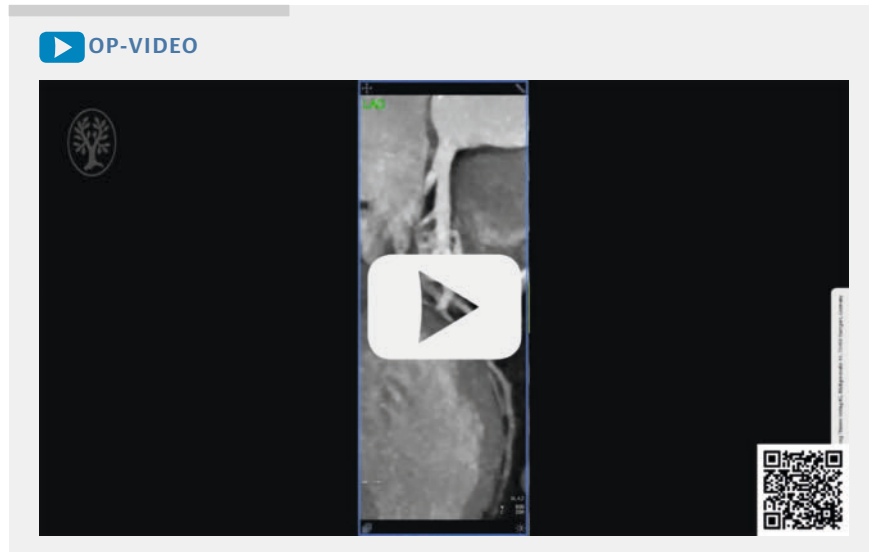
Bei unserer Patientin konnte eine obstruktive KHK mittels CTA sicher ausgeschlossen werden, jedoch zeigte sich eine seltene Koronararterienfistel zum Pulmonalishauptstamm mit multiplen Ursprüngen.

Koronararterienfistel sind selten vaskuläre Anomalien, mit einer Inzidenz von 0,002 % in der Gesamtbevölkerung und ca. 0,1 % in Herzkatheteruntersuchungen. Darüber hinaus findet man Fisteln in 4–15 % der jungen Patienten mit plötzlichem Herztod. (Stout K et al. *Circulation* 2019; 139: e698–e800)

Koronararterienfisteln sind in der Regel angeboren, können jedoch auch posttraumatisch oder iatrogen (beispielsweise nach kardiovaskulären Interventionen) entstehen.

Die häufigste Ursprungsarterie einer Koronararterienfistel ist die LAD.

Die Fisteln münden mehrheitlich im Truncus pulmonalis, gefolgt vom rechten



► **Video 2** MPR.

und linken Ventrikel und vom Sinus coronarius. Sie sind in der Regel mit kompensatorisch ektatischen Koronargefäßsegmenten assoziiert, und bei pädiatrischen Patienten häufig mit einer Lungenatresie und einem Ventrikelseptumdefekt.

Man unterscheidet zwei unterschiedliche Arten von Koronararterien-zu-Lungenarterien-Fisteln (Verdini D et al. *Journal of Thoracic Imaging* 2016; 31: 380–390): einzelne singuläre oder multiple kleine tortuöse Fistelverbindungen von der LAD oder RCA, beide münden jedoch in den Truncus pulmonalis.

Basierend auf der Morphologie des Ursprungs und der Mündung lassen sich Koronararterien-zu-Lungenarterien-Fisteln (Lee C-M et al. *J Comput Assist Tomogr* 2016; 40: 398–401.) in vier Kategorien einteilen: Typ 1 und Typ 2 weisen einen einzelnen Ursprung auf, wogegen Typ 3 und Typ 4 multiple Ursprünge aufweisen, jeweils mit oder ohne aneurysmatische Aufweitungen (► **Abb. 3**).

Zur Diagnostik eignen sich die koronare CTA und invasive Koronarangiografie (ICA). Häufig ist jedoch der exakte anatomische Verlauf in der ICA nicht sicher erkennbar, und eine ergänzende CTA mit 3-dimensionalen (3D) Rekonstruktionen zur anatomischen Lagebestimmung ist erforderlich.

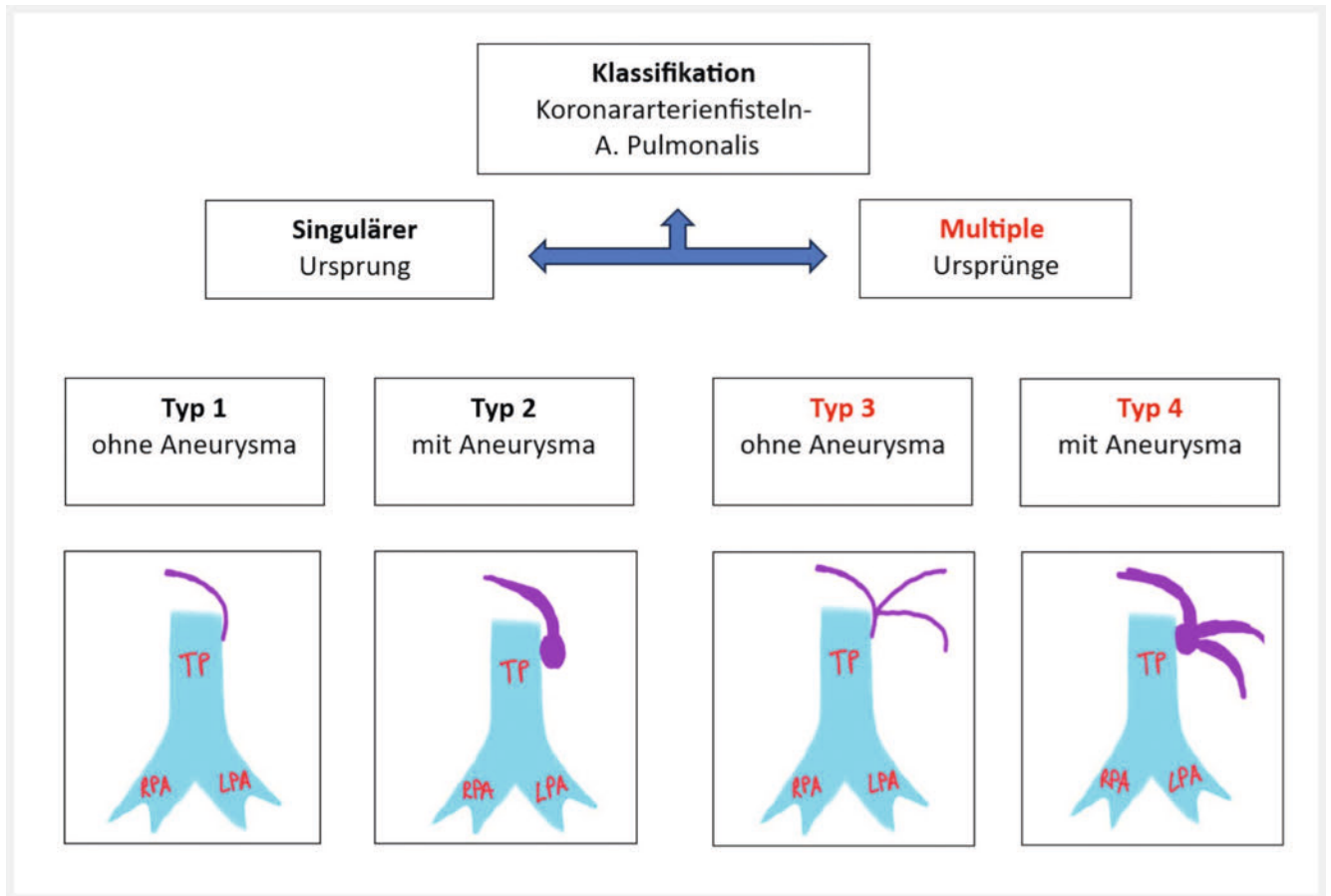
Da Koronararterienfisteln oft lange asymptomatisch bleiben, werden sie häufig als Zufallsbefund entdeckt. Kleinere Fisteln (<1 mm) sind meist asymptoma-

tisch, neigen zu Spontanverschluss und erfordern lediglich Verlaufskontrollen (3–5 Jahre). Mittlere und größere Fisteln können jedoch aufgrund myokardialen „Steal-Phänomen“ zu folgender Symptomatik führen: myokardiale Ischämien, Endarteritis, Herzrhythmusstörungen, linksventrikuläre Dilatation und Dysfunktion (Al-Hijji et al. *JACC Cardiovasc Interv* 2021; 14: 1393–406). Aufgrund des hohen Shuntvolumens kann die Dilatation der Gefäße fortschreiten und eine erhebliche Größe mit Rupturgefahr erreichen. (Bartel et al. *J Thorac Cardiovasc Surg*. 2009; 137(1): e1–3)

Im Falle größerer Fisteln (proximaler Diameter über 10 mm) kann eine invasive Behandlung, beispielsweise perkutan mittels Coiling als therapeutische Option, herangezogen werden, womit jedoch Komplikationen wie Myokardinfarkt assoziiert sind, oder ein operativer Verschluss. Für die Wahl des percutanen Zugangsweges ist die Lokalisation des Ursprungs (proximal = arterieller; oder distal = venöser Zugang) von Bedeutung (Al-Hijji et al. *JACC Cardiovasc Interv* 2021; 14: 1393–406).

Schlussfolgerung

Koronararterienfisteln sind seltene Anomalien, stellen jedoch – je nach klinischer Symptomatik – mehr oder weniger relevante Nebenbefunde in der koronaren CT-Angiografie dar. Unser Fall zeigt, dass



► **Abb. 3** Klassifikation von Koronararterienfisteln zur Arteria Pulmonalis- modifiziert nach Lee et al. TP = Truncus Pulmonalis. RPA = rechte Pulmonalarterie. LPA = linke Pulmonalarterie.

die CTA neben der invasiven Koronarangiografie eine wichtige diagnostische Methode aufgrund der präzisen anatomischen 3 D-Darstellung des Verlaufes und der Mündungen darstellt.

Key points

- Koronararterienfisteln stellen seltene kongenitale vaskuläre Anomalien dar, und werden zumeist zufällig mittels koronarer CT-Angiografie (CTA) entdeckt.
- Kleinere Fisteln (< 1 mm) sind in der Regel asymptomatisch.
- Die koronare CT-Angiografie ermöglicht eine exakte 3-dimensionale anatomische Lagebeurteilung und des Verlaufes, und nimmt daher einen zentralen Stellenwert in der Diagnostik und Therapieplanung ein.

Interessenkonflikt

Die Autorinnen/Autoren geben an, dass kein Interessenkonflikt besteht.

Autorinnen/Autoren

Pietro Giacomo Lacaita ^{ORCID}, Gerlig Widmann, Gudrun Feuchtner

Radiology, Medical University of Innsbruck, Innsbruck, Austria

Korrespondenzadresse

Ao. Univ. Prof. Dr. Gudrun Feuchtner
Department of Radiology
Medical University of Innsbruck
Anichstrasse 35
6020 Innsbruck
Austria
gudrun.feuchtner@i-med.ac.at

Bibliografie

Fortschr Röntgenstr
Artikel online veröffentlicht 2024
DOI 10.1055/a-2311-2184
ISSN 1438-9029
© 2024. The Author(s).

This is an open access article published by Thieme under the terms of the Creative Commons Attribution-NonDerivative-NonCommercial-License, permitting copying and reproduction so long as the original work is given appropriate credit. Contents may not be used for commercial purposes, or adapted, remixed, transformed or built upon. (<https://creativecommons.org/licenses/by-nc-nd/4.0/>).

