Junge mit Aphthen, Zöliakie und Polyarthritis

Ein 6 Jahre alter Junge stellte sich vor mit vor 6 Monaten aufgetretenen Aphthen (▶ **Abb. 1**) an der Mundschleimhaut. Im Verlauf litt er an Hautrötungen unterhalb der Augenlider (▶ **Abb. 2**, ▶ **Abb. 3**), offenen Hautstellen an den Ohrmuscheln beidseits, sowie Papeln an Ellenbogen, Kniegelenken und Handinnenflächen. Zusätzlich kam es dann zu schmerzhaften Schwellungen an Fuß- und Handgelenken (▶ **Abb. 4**, ▶ **Abb. 5**). Vor allem nach Belastung traten rezidivierend erhöhte Temperaturen auf. Zudem war er abgeschlagen und appetitlos (Gewichtsverlust ca. 1 kg). Auswärts wurde die Diagnose einer Zöliakie mit Arthritis gestellt bei deutlich erhöhten Transglutaminase-IgA-Antikörpern im Serum. Es wurde eine glutenfreie Diät begonnen sowie eine Therapie mit Ibuprofen. Die weitere Eigenanamnese war unauffällig, in der Familienanamnese: Uroma mütterlicherseits hatte eine juvenile idiopathische Arthritis, Oma mütterlicherseits eine Psoriasis und die Tante mütterlicherseits ein SAPHO-(Synovitis, Akne, Pustulosis, Hyperostosis, Osteitis)-Syndrom.

Klinik

In der klinischen Untersuchung zeigten sich ausgeprägte Gelenkergüsse in Knie-, Sprung- und Handgelenken beidseits mit schmerzhafter Bewegungseinschränkung, eine Lymphadenitis colli, orale Aphthen, periorbital erythematöse Stellen, Papeln an Ellenbogen, Knie- und Finger-PIP-Gelenken und Handinnenflächen sowie gerötete Nagelfalzen. Die Muskelkraft war nicht eingeschränkt.

Labor

Die Laboruntersuchungen ergaben eine mikrozytäre hypochrome Anämie. Es zeigten sich keine wesentlichen Entzündungszeichen (BSG: 29 mm/h, CRP: negativ). Die LDH war leicht erhöht (357 U/l) sowie das Ferritin (192 U/L). Die CK war im Normbereich (46 U/l), sowie die Transaminasen. Antinukleäre Antikörper (ANA), Rheumafaktoren und CCP-Antikörper waren negativ. Im Myositis-Panel fanden sich 2-fach positive MDA5-Antikörper (Anti-Melanoma-Differentiation-Associated-Gene-5-Antibody). Im weiteren Verlauf waren zusätzlich auch 2-fach positive PL-12-Antikörper nachweisbar.

▶ **Abb. 1** Aphthöse, schmerzende Erosion der Mundschleimhaut.

▶ **Abb. 2** Symmetrische Erytheme periorbital.

Bildgebung

In der Arthrosonografie zeigten sich ausgeprägte Ergüsse im rechten Kniegelenk, den Sprunggelenken beidseits sowie eine geringe Ergussbildung im distalen Radiokarpalgelenk beidseits. Der Röntgenthorax und die Bodyplethysmografie waren unauffällig

Diagnose

Differenzialdiagnostisch dachten wir zunächst aufgrund der Hauterscheinungen an eine Dermatitis herpetiformis im Rahmen der Zöliakie, assoziiert mit einer juvenilen idiopathischen Arthritis. Bei Nachweis der MDA5-Antikörper stellten wir dann die Diagnose einer amyopathischen MDA5-Antikörper-assoziierten juvenilen Dermatomyositis.

Therapie

Bereits ambulant war eine glutenfreie Diät begonnen worden. Nach Initiierung einer oralen Glukokortikoid-Therapie (1 mg/kg) kam es zu einer raschen Besserung des Allgemeinzustandes, der Hauteffloreszenzen und zur langsamen Besserung der Arthritis. Zusätzlich wurde eine Basistherapie mit Methotrexat begonnen. Die orale Glukokortikoid-Therapie konnte nach 3 Monaten reduziert und beendet werden.

▶ **Abb. 3** Heliotropes Erythem.

▶ **Abb. 4** Arthritis Sprunggelenk mit ausgeprägter Schwellung.

Diskussion

Die juvenile Dermatomyositis (JDM) ist die häufigste chronisch-entzündliche Myopathie des Kindesalters [1]. Aufgrund des heterogenen Erscheinungsbildes der JDM kann die Diagnosefindung schwierig sein. Bei vielen Patienten mit JDM und anderen entzündlichen Myopathien können Myositis-spezifische Antikörper (MSA) nachgewiesen werden [2]. Patienten mit Anti-MDA5-Antikörper-assoziierter JDM haben häufig eine chronische Arthritis und eine milde oder auch keine Muskelbeteiligung (amyopathische Verlaufsform). Anti-MDA-5-Antikörper sind stark mit der Entwicklung einer rasch progredienten interstitiellen Lungenerkrankung assoziiert [3]. In der Kohorte der Patienten mit JDM aus der Kerndokumentation rheumakranker Kinder und Jugendlicher (n = 196) werden insgesamt 5 Kinder mit MDA-5-assoziierter JDM beschrieben. 60 % hatten eine CK-Erhöhung. Eine Arthritis war signifikant häufiger bei MDA-5-positiven Patienten.

Dieses Dokument wurde zum persönlichen Gebrauch heruntergeladen. Vervielfältigung nur mit Zustimmung des Verlages.

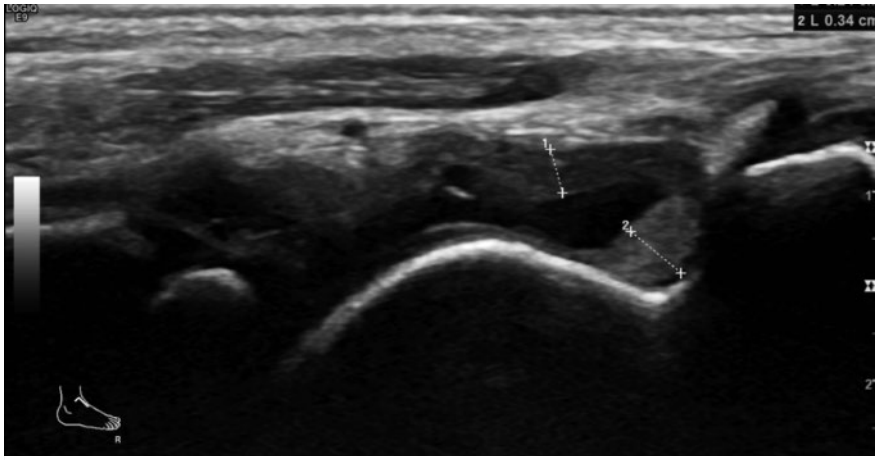

▶ **Abb. 5** Sonografie Sprunggelenk rechts: Nachweis eines ausgeprägten Gelenkergusses im oberen und unteren Sprunggelenk mit deutlicher Verbreiterung der Synovia bis zu 3 mm, Hyperperfusion.

Alle Patienten mit MDA-5 hatten eine Polyarthritis der Hände und Füße. 80 % der Patienten litten an Fieber und hatten eine reduzierte Lungenfunktion. Bei 60 % wurde computertomografisch eine Lungenbeteiligung bestätigt [3]. Bei unauffälliger Bodyplethysmografie und sehr guter Belastbarkeit (nimmt voll am Schulsport teil und spielt Fußball im Verein) sehen wir bei unserem Patienten aktuell keinen Hinweis auf eine pulmonale Beteiligung.

In der Literatur sind nur wenige Fallberichte beschrieben mit juveniler Dermatomyositis und Zöliakie. Eine immungenetische Überschneidung in der Pathogenese dieser beiden Erkrankungen wird diskutiert, weshalb erwogen werden könnte, Patienten mit JDM vermehrt auf Zöliakie zu untersuchen, um die Prävalenz der Zöliakie bei der JDM zu bestimmen [4–6].

FAZIT FÜR DIE PRAXIS

Bei fehlenden Symptomen wie Muskelschwäche kann die Diagnosefindung bei der JDM herausfordernd sein. Die MSA können bei der Einordnung helfen. Patienten mit Anti-MDA-5-Antikörper-assoziierter JDM haben häufig eine chronische Arthritis und eine milde oder auch keine Muskelbeteiligung. Anti-MDA-5-Antikörper sind stark mit der Entwicklung einer rasch progredienten interstitiellen Lungenerkrankung assoziiert [3].

Interessenkonflikt

AR gibt an, dass für sie kein Interessenkonflikt besteht.

FD gibt an, dass er Vortragshonorare von AbbVie, Novartis und Pfizer erhalten habe.

Einhaltung ethischer Richtlinien

Eine Einverständniserklärung der Eltern des Patienten zur Veröffentlichung des Falls liegt vor.

Autorinnen/Autoren

Anna Raab
Pädiatrische Rheumatologie
Klinik für Pädiatrische Pneumologie, Allergologie und Neonatologie
Medizinische Hochschule Hannover (MHH)

Frank Dressler
Pädiatrische Rheumatologie
Klinik für Pädiatrische Pneumologie, Allergologie und Neonatologie
Medizinische Hochschule Hannover (MHH)

Korrespondenzadresse

Dr. Anna Raab
Pädiatrische Rheumatologie
Klinik für Pädiatrische Pneumologie, Allergologie und Neonatologie
Medizinische Hochschule Hannover (MHH)
Carl-Neuberg-Str. 1, 30625 Hannover
Deutschland
Raab.Anna@mh-hannover.de

Literatur

[1] Feldmann BM, Rider LG, Reed Am et al. Juvenile dermatomyositis and other idiopathic inflammatory myopathies of childhood. Lancet 2008; 371(9631): 2201–2212

[2] Dressler F, Hinze C. Juvenile Dermatomyositis und andere idiopathische inflammatorische Myopathien des Kindesalters. arthritis + rheuma 2024; 44: 50–60

[3] Hort S, Minden K, Speth F et al. Myositis-specific autoantibodies and their associated phenotypes in juvenile dermatomyositis: data from a German cohort. Clin Exp Rheumatol 2022; 40: 433–442

[4] Buderus S, Wagner N, Lentze M J et al. Concurrence of celiac disease and juvenile dermatomyositis: Result of a specific immunogenetic susceptibility? J Pediatr Gastroenterol Nutr 1997; 25: 101–103

[5] Falcini F, Porfirio B, Lionetti P et al. Juvenile dermatomyositis and celiac disease. J Rheumatol 1999; 26: 1419–1420

[6] Selva-O Callaghan A, Casellas F, de Torres I. Celiac disease and antibodies associated with celiac disease in patients with inflammatory myopathy. Muscle Nerve 2007; 35(1): 49–54

Bibliografie

arthritis + rheuma 2024; 44: 61–62
DOI 10.1055/a-2218-4679
ISSN 0176-5167
© 2024. Thieme. All rights reserved.
Georg Thieme Verlag KG, Rüdigerstraße 14, 70469 Stuttgart, Germany

Dieses Dokument wurde zum persönlichen Gebrauch heruntergeladen. Vervielfältigung nur mit Zustimmung des Verlages.