

# Sonography of the pleura

## Sonografie der Pleura



### Authors

Rudolf Horn<sup>1</sup>, Christian Görg<sup>2</sup>, Helmut Prosch<sup>3</sup> ,  
Ehsan Safai Zadeh<sup>3</sup> , Christian Jenssen<sup>4</sup> ,  
Christoph F. Dietrich<sup>5</sup> 

### Affiliations

- 1 Emergency Department, Center da Sandà Val Müstair, Switzerland
- 2 Interdisciplinary Center of Ultrasound Diagnostics, Gastroenterology, Endocrinology, Metabolism and Clinical Infectiology, University Hospital Giessen and Marburg, Philipp University of Marburg, Baldingerstraße, Marburg
- 3 Abteilung für Allgemeine Radiologie und Kinderradiologie, Medizinische Universität Wien, Austria
- 4 Klinik für Innere Medizin, Krankenhaus Märkisch-Oderland Strausberg/Wriezen and Brandenburg Institute for Clinical Ultrasound at Medical University Brandenburg, Neuruppin, Germany
- 5 Department of General Internal Medicine, Kliniken Hirslanden Beau-Site, Salem und Permanence, Bern, Switzerland

### Bibliography

Ultraschall in Med 2024; 45: 118–146

published online January 18, 2024

DOI 10.1055/a-2189-5050

ISSN 0172-4614

© 2024, Thieme. All rights reserved.

Georg Thieme Verlag KG, Rüdigerstraße 14,  
70469 Stuttgart, Germany

### ABSTRACT

The CME review presented here is intended to explain the significance of pleural sonography to the interested reader and to provide information on its application. At the beginning of sonography in the 80 s of the 20th centuries, with the possible resolution of the devices at that time, the pleura could only be perceived as a white line. Due to the high impedance differences, the pleura can be delineated particularly well. With the increasing high-resolution devices of more than 10 MHz, even a normal pleura with a thickness of 0.2 mm can be assessed. This article explains the special features of the examination technique with knowledge of the pre-test probability and describes the indications for pleural sonography. Pleural sonography has a high value in emergency and intensive care medicine, preclinical, outpatient and inpatient, in the general practitioner as well as in the specialist practice of pneumologists. The special features in childhood (pediatrics) as well as in geriatrics are presented. The recognition of a pneumothorax even in difficult situations as well as the assessment of pleural effusion are explained. With the high-resolution technology, both the pleura itself and small subpleural consolidations can be assessed and used diagnostically. Both the direct and indirect sonographic signs and accompanying symptoms are described, and the concrete clinical significance of sonography is presented. The significance and criteria of conventional brightness-encoded B-scan, colour Doppler sonography (CDS) with or without spectral analysis of the Doppler signal (SDS) and contrast medium ultrasound (CEUS) are outlined. Elastography and ultrasound-guided interventions are also mentioned. A related further paper deals with the diseases of the lung parenchyma and another paper with the diseases of the thoracic wall, diaphragm and mediastinum.

### LEARNING OBJECTIVES

- Diagnosis and assessment of “pleural effusion” (extent, type, puncture site)
- Diagnosis and differentiation of hemothorax, pleural empyema
- Diagnosis and assessment pleurisy
- Diagnostics pneumothorax
- Diagnosis and assessment of pleural diseases and pleural space lesions (parietal, visceral, including differentiation of solid, cystic, fluid)
- Diagnosis and assessment of subpleural consolidations

- Diagnostics and differentiation of artifacts
- Direct ultrasound signs are superior to artifact assessment
- Limits of sonography diagnostics

### Introduction

The CME review presented here explains the significance of pleural sonography and provides guidance in its application. Given the resolution of the devices used during the early days of sonography, in the 1980 s, the pleura

# Sonografie der Pleura

## Sonography of the pleura



### Autorinnen/Autoren

Rudolf Horn<sup>1</sup>, Christian Görg<sup>2</sup>, Helmut Prosch<sup>3</sup> ,  
Ehsan Safai Zadeh<sup>3</sup> , Christian Jenssen<sup>4</sup> ,  
Christoph F. Dietrich<sup>5</sup> 

### Institute

- 1 Emergency Department, Center da Sandà Val Müstair, Switzerland
- 2 Interdisciplinary Center of Ultrasound Diagnostics, Gastroenterology, Endocrinology, Metabolism and Clinical Infectiology, University Hospital Giessen and Marburg, Philipp University of Marburg, Baldingerstraße, Marburg
- 3 Abteilung für Allgemeine Radiologie und Kinderradiologie, Medizinische Universität Wien, Austria
- 4 Klinik für Innere Medizin, Krankenhaus Märkisch-Oderland Strausberg/Wriezen and Brandenburg Institute for Clinical Ultrasound at Medical University Brandenburg, Neuruppin, Germany
- 5 Department of General Internal Medicine, Kliniken Hirslanden Beau-Site, Salem und Permanence, Bern, Switzerland

### Bibliografie

Ultraschall in Med 2024; 45: 118–146

published online January 18, 2024

DOI 10.1055/a-2189-5050

ISSN 0172-4614

© 2024. Thieme. All rights reserved.

Georg Thieme Verlag KG, Rüdigerstraße 14,  
70469 Stuttgart, Germany

### ZUSAMMENFASSUNG

Die hier präsentierte CME-Übersichtsarbeit erläutert die Aussagekraft der Pleurasonografie und gibt Hinweise zu deren Anwendung. Aufgrund der Impedanz-Unterschiede kann die Pleuralinie gut abgegrenzt werden. Mit hochauflösenden Geräten kann auch eine normale Pleura mit einer Dicke von 0,2 mm beurteilt werden. In diesem Artikel werden die Besonderheiten der Untersuchungstechnik mit der Kenntnis der Vortestwahrscheinlichkeit erläutert und die Indikationen der Pleurasonografie beschrieben. Die Pleurasonografie hat einen hohen Stellenwert: sowohl in der Notfall- und Intensivmedizin, präklinisch, ambulant und stationär, in der Hausarzt- wie auch in der Spezialarzt-Praxis der Pneumologen. Dargestellt werden die Besonderheiten in der Kindheit (Pädiatrie), wie auch in der Geriatrie. Das Erkennen eines Pneumothorax, auch in schwierigen Situationen, wie auch die Beurteilung des Pleuraergusses werden erläutert. Aufgrund der heutigen hochauflösenden Technik können sowohl die Pleura selbst wie auch kleine subpleurale Veränderungen beurteilt und diagnostisch verwertet werden. Sowohl die direkten wie auch indirekten sonografischen Zeichen und Begleiterscheinungen werden beschrieben und es wird der konkrete klinische Stellenwert der Sonografie dargestellt. Dargelegt werden zudem die Bedeutung und die Kriterien des konventionellen helligkeitskodierten B-Bildes, der Farbdoppler-Sonografie (CDS), mit oder ohne Spektralanalyse des Dopplersignals (SDS), sowie des Kontrastmittel-Ultraschalls (CEUS). Auch die Elastografie und ultraschallgestützte Interventionen sollen Erwähnung finden. Eine zugehörige weitere Arbeit beschäftigt sich mit den Erkrankungen des Lungenparenchyms und eine weitere Arbeit mit den Erkrankungen der Thoraxwand, des Zwerchfells und des Mediastinums.

### LERNZIELE

- Diagnostik und Einschätzung des „Pleuraergusses“ (Ausmaß, Art, Punktionsstelle)
- Diagnostik und Differenzierung von Hämatothorax und Pleuraempyem
- Diagnostik und Einschätzung der Pleuritis
- Diagnostik des Pneumothorax
- Diagnostik und Einschätzung von Pleura-Erkrankungen und pleuraständiger Raumforderungen (parietal, viszeral; inklusive Differenzierung in solide, zystisch, flüssig)

- Diagnostik und Einschätzung subpleuraler Konsolidierungen
- Diagnostik und Differenzierung von Artefakten
- Direkte Ultraschallzeichen sind der Artefakt-Beurteilung überlegen
- Grenzen sonografischer Diagnostik

### Einleitung

Die hier präsentierte CME-Übersichtsarbeit erläutert die Aussagekraft der Pleurasonografie und gibt Hinweise zu

could only be perceived as a white line. Due to the high impedance differences, the pleura can be particularly well delineated. The advent of high-resolution devices of more than 10 MHz, allowed even a normal pleura with a thickness of 0.2 mm to be assessed. This article presents the specifics of the examination technique with knowledge of pretest probability and describes the indications for pleural sonography. Pleural sonography is of great importance in emergency and intensive care medicine, as well as prehospital, outpatient and inpatient settings, the family practice and the specialty practice of the pulmonologist. Specific pleural sonography pediatric [1–3] as well as geriatric features are described. The ability to identify pneumothorax, even in difficult situations, and the evaluation of a pleural effusion are also presented. Because of today's high-resolution technology, both the pleura itself and small subpleural changes can be assessed and diagnosed. Direct and indirect sonographic signs and concomitants symptoms are described, and the specific clinical value of sonography presented. The significance and criteria of conventional brightness-encoded B-scan, color Doppler ultrasound (CDS) with or without spectral analysis of the Doppler signal (SDS), and contrast-enhanced ultrasound (CEUS) are outlined [4–11]. Elastography [12] and ultrasound-guided interventions are also mentioned. One related other paper deals with the diseases of the lung parenchyma [13] and another paper deals with the diseases of the thoracic wall, diaphragm and mediastinum [14].

#### Note 1

A variety of sonographic techniques are available for diagnosis and intervention.

## Pretest probability and questioning

Pretest probability for pleural and lung ultrasound (LUS) describes the probability of having a specific pleural or lung disease before performing an additional diagnostic procedure such as LUS. Whether LUS can correctly identify pleural or pulmonary disease in a patient depends on the probability of it being a pre-existing condition in the patient examined (a priori probability), as well as the intrinsic advantages and disadvantages of the test and therefore the pertinent questions to ask to allow an evidence-based approach. Sonography with knowledge of symptomatology and medical history is not without error, and certain findings may be misinterpreted as disease (false-positive result), or disease may not be correctly identified (false-negative result).

#### Note 2

Considering the pre-test probability and specific examination question is essential for the success of LUS.

## Advantages and disadvantages of sonography

### Advantages

Basically, LUS is the consistent imaging continuation of the percussion and auscultation findings of the chest in the sense of “ultrasound the stethoscope of the future” [15]. Important advantages include real-time examination, bedside implementation repeatable at any time, lack of radiation exposure, high spatial resolution in the near-field region, conclusions about perfusion using CDS, spectral analysis, and CEUS, and safe imaging guidance of interventions. Basically, sonography represents a “dialogic” examination method [16].

#### Note 3

In patients with dyspnea, lung and pleural ultrasonography is often sufficient for treatment decisions.

#### Note 4

In patients with oncologic issues, computed tomography is the method of choice for staging, and ultrasound is used as an adjunct to address specific questions.

### Disadvantages

Relevant disadvantages are limited imaging of pulmonary pathologies due to total reflection at the lung surface resulting in artefacts, echoes triggered behind bony structures, lack of overview, lack of imaging of central hilar pathologies and limited ability to assess patients in the supine position. It is estimated that only about 70 percent of the pleura can be seen due to its bony surroundings.

## Pleura

### Examination technique

Some diagnostic questions can be answered with a focused examination guided by localized symptomatology, but the majority of indications for LUS require a systematic and fundamentally bilateral comparative examination approach. The specific protocols depend on both the specific question and the clinical patient situation. If an examination is only possible in the supine position (e. g., for patients on ventilators) and if pneumothorax or an interstitial syndrome is suspected, an 8-region protocol with bilateral examination ventral-cranial, ventral-caudal, lateral-cranial, and lateral-caudal is recommended. In contrast, for semi-quantification of the interstitial syndrome, examination of 28 intercostal spaces is preferred [17–20]. In patients with suspected (COVID-19) pneumonia and pulmonary artery embolism, examination of the dorsal portions of the lungs is important, and considera-

deren Anwendung. Zu Beginn der Sonografie in den 80er-Jahren des 20. Jahrhunderts mit der dazumal möglichen Auflösung der Geräte konnte die Pleura lediglich als weiße Linie wahrgenommen werden. Aufgrund der hohen Impedanz-Unterschiede kann die Pleura in besonderem Maße gut abgegrenzt werden. Mit den zunehmenden hochauflösenden Geräten von mehr als 10 MHz kann auch eine normale Pleura mit einer Dicke von 0,2 mm beurteilt werden. In diesem Artikel werden die Besonderheiten der Untersuchungstechnik mit der Kenntnis der Vortestwahrscheinlichkeit erläutert und die Indikationen der Pleurasonografie beschrieben. Die Pleurasonografie hat einen hohen Stellenwert – sowohl in der Notfall- und Intensivmedizin, präklinisch, ambulant und stationär, in der Hausarzt- wie auch in der Spezialarzt-Praxis der Pneumologen. Dargestellt werden die Besonderheiten in der Kindheit (Pädiatrie) [1–3], wie auch in der Geriatrie. Das Erkennen eines Pneumothorax, auch in schwierigen Situationen, wie auch die Beurteilung des Pleuraergusses werden erläutert. Aufgrund der heutigen hochauflösenden Technik können sowohl die Pleura selbst wie auch kleine subpleurale Veränderungen beurteilt und diagnostisch bewertet werden. Direkte und indirekte sonografische Zeichen und Begleiterscheinungen werden beschrieben und der konkrete klinische Stellenwert der Sonografie wird dargestellt. Dargelegt werden zudem die Bedeutung und Kriterien des konventionellen helligkeitskodierten B-Bildes, der Farbdoppler-Sonografie (FDS), mit oder ohne Spektralanalyse des Dopplersignals (SDS), sowie des Kontrastmittel-Ultraschalls (CEUS) [4–11]. Auch die Elastografie [12] und ultraschallgestützte Interventionen sollen Erwähnung finden. Eine zugehörige weitere Arbeit beschäftigt sich mit den Erkrankungen des Lungenparenchyms [13] und eine weitere Arbeit mit den Erkrankungen der Thoraxwand, des Zwerchfells und des Mediastinums [14].

#### Merke 1

Es stehen eine Vielzahl von sonografischen Techniken zur Diagnostik und für Interventionen zur Verfügung.

## Vortestwahrscheinlichkeit und Fragestellung

Die Vortestwahrscheinlichkeit für den Pleura- und Lungen-Ultraschall (LUS) beschreibt die Wahrscheinlichkeit, mit der eine bestimmte Pleura- oder Lungenkrankheit vorliegt, bevor eine zusätzliche diagnostische Maßnahme wie LUS durchgeführt wird. Ob LUS bei einem Patienten mit einer Pleura- oder Lungenkrankheit diese richtig identifizieren kann, hängt von der Wahrscheinlichkeit ab, mit der sie bei dem untersuchten Patienten schon vorher bestand (a-priori-Wahrscheinlichkeit) sowie von den intrinsischen Vor- und Nachteilen des Tests und somit der richtigen Fragestellung, um evidenzbasiert zu handeln. Die Sonografie unter Kenntnis der Sympto-

matik und der Krankengeschichte ist nicht fehlerfrei, und es können bestimmte Befunde fälschlich als Erkrankung gedeutet werden (falsch-positives Ergebnis), oder Erkrankungen nicht richtig erkannt werden (falsch-negatives Ergebnis).

#### Merke 2

Berücksichtigung der Vortestwahrscheinlichkeit und spezifische Fragestellung sind für den Erfolg von LUS wesentlich.

## Vor- und Nachteile der Sonografie

### Vorteile

Grundsätzlich ist die LUS die konsequente bildgebende Weiterführung des Perkussions- und Auskultationsbefundes des Thorax im Sinne von „Ultrasound – the stethoscope of the future“ [15]. Wichtige Vorteile sind u. a. die Echtzeituntersuchung, eine bettseitige, jederzeit wiederholbare Durchführung, fehlende Strahlenbelastung, hohe Ortsauflösung im Nahfeldbereich, Aussagen zur Perfusion mithilfe von FDS, Spektralanalyse und CEUS, und die sichere bildgebende Führung von Interventionen. Grundsätzlich stellt die Sonografie eine „dialogische“ Untersuchungsmethode dar [16].

#### Merke 3

Bei Patienten mit Dyspnoe ist die Lungen- und Pleurasonografie oft für die Therapieentscheidung ausreichend.

#### Merke 4

Bei Patienten mit onkologischen Fragestellungen ist die Computertomografie zum Staging die Methode der Wahl – und Ultraschall wird ergänzend und mit spezifischen Fragestellungen eingesetzt.

### Nachteile

Relevante Nachteile sind die limitierte Darstellung pulmonaler Pathologien bei totaler Reflexion an der Lungenoberfläche mit Artefakten, die Schallauslösung hinter knöchernen Strukturen, eine fehlende Übersicht, fehlende Darstellung zentraler hilärer Pathologien sowie die eingeschränkte Beurteilbarkeit bei liegenden Patienten. Es können geschätzt nur zirka 70 % der Pleura aufgrund der knöchernen Umgebung eingesehen werden.

## Pleura

### Untersuchungstechnik

Einige diagnostische Fragen lassen sich mit einer gezielten, von einer lokalisierten Symptomatik geleiteten Untersuchung beantworten; die Mehrzahl der Indikationen für LUS erfordern dagegen einen systematischen und grundsätzlich bilateral vergleichenden Untersuchungsgang. Die konkre-

► **Table 1** Proposals for the standardized imaging settings for LUS (after [11, 21, 23–26]).

- The choice of convex or linear transducers depending on the patient's height; for detailed pleural imaging, high-frequency linear transducers are preferable.
- Single focus with the focus set on the pleural line.
- Turn off artifact suppression algorithms such as Tissue Harmonic Imaging, Frame Averaging (Persistence) and Compounding.
- Use the highest possible frame rate (i. e. no multi-focus, low persistence).
- Use a dynamic range of at least 60 dB.
- Avoid saturation phenomena (“white image”) by minimizing gain and MI.
- Limit the mechanical index (MI) to 0.4–0.7 (for neonates rather 0.4, for children and adults gradual reduction starting with 0.7 as long as image quality is maintained) and minimize exposure time to what is diagnostically required.

tion must be given to the small size of peripheral lung consolidations. Therefore, a protocol with 14 scan regions was proposed, including 3 dorsal-paravertebral regions on both sides in addition to the mentioned 8 ventral and lateral lung regions [21]. Further modifications have been described: A 4-region protocol (ventral-cranial + lateral-caudal on both sides), a 6-region protocol (3 scan zones each from ventral-cranial to median mid-chest to lateral-caudal on both sides), and a 12-region protocol with 3 cranial and 3 caudal scan zones each (parasternal, anterior axillary, and posterior axillary), which takes into account the fact that COVID-19 patients and those with ventilatory insufficiency can often only be examined in the supine position [8, 22]. This diversity of protocols makes it difficult to compare study results, findings, and scores. It is therefore recommended that the examination protocol used be indicated in the report and, if possible, that only one standard protocol be used at any given facility.

Another problem is that the expression of certain diagnostic artifacts of lung and pleural sonography, especially vertical artifacts, depends on the selected transducer (especially central frequency and bandwidth), instrument settings or presets, focus, time-gain compensation (TGC), and the use of artifact minimizing technologies (harmonic imaging, compounding). The available literature is limited and predominantly dates from the last 3 years [23–26], which means that the International Consensus Guidelines published in 2012 were not yet able to provide any concrete recommendations [17]. International consensus recommendations from 2023 address the issue in detail and suggest the use of optimized LUS presets, but without detailing specifics [11]. It is known from experimental but not clinical studies that high mechanical index examinations can induce subpleural pulmonary capillary hemorrhage [27]. Whilst a clinically adverse effect remains to be proven and may be particularly apprehended in newborn examinations, capillary hemorrhaging involving the lung parenchyma itself could be misinterpreted as the starting point of B lines and thus yield false-positive results [11]. Therefore, the current consensus recommendations, following publications of the safety committees of national and international ultra-

sound professional societies, advise the use of a mechanical index of 0.4–1.0 (depending on age and thoracic wall thickness) and a limitation of the exposure time [11, 28].

Few conclusions worthy of generalization can be drawn from the published literature, which were first summarized in the proposals for standardization of LUS for the examination of COVID-19 patients [21] and have been summarized in ► **Table 1**, with due consideration of current data.

### Normal sonography findings

The pleura consists of the pleura parietalis and the pleura visceralis. The normal pleura cannot be visualized by sonography. In the absence of pathology, neither pleural sheets can be visualized as a single mesothelial cell layer of only a few micrometers in diameter, even with high-frequency transducers. The pleural sheets can however indirectly be visualized as hyperechoic interface echoes. The reflex band of the aerated lung (lung interface line) can be seen as a fine line. Above this are intercostal muscles and fatty tissue, followed as a fine anechoic line by the pleural cavity and the hyperechoic visceral pleura, which cannot be delineated from the lung surface. Only in pathological processes (inflammatory and or neoplastic) does the then thickened pleura become directly visible as an anechoic structure that can be easily assessed, particularly with high-frequency linear transducers. In pathologically altered pleural sheets, there is usually increased fluid in the pleural cavity (often only locally), so that these can be easily visualized as a result of the higher impedance differences (► **Fig. 1**). In the real-time B-scan, both pleural layers shift synchronously (“lung sliding”). This can be visualized in M-mode as well as in B-scan, better still with color Doppler or power Doppler.

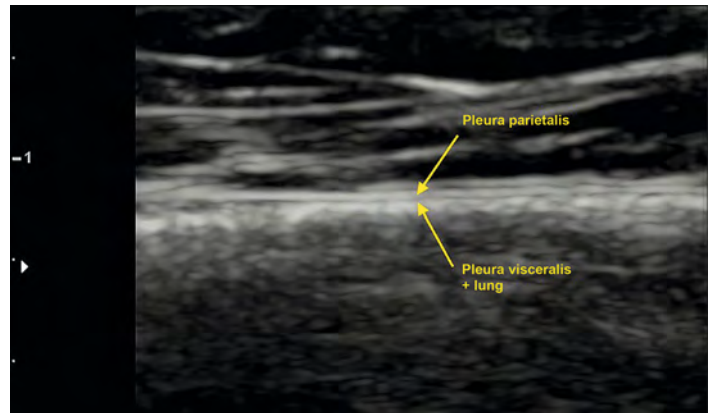
When assessing the pleura, it is recommended to start with the abdominal convex probe. In order to have the highest possible resolution of the pleura, the focus position should be shifted to the level of the pleural line. Although spatial resolution is limited with the convex probe, at least pleural sliding, regularity of pleural contour, any effusions, and acoustic phenomena emanating from the pleura and subpleural lung can be assessed

► **Tab. 1** Vorschläge zu standardisierten Bildgebungseinstellungen für den LUS (nach [11, 21, 23–26]).

- Wahl von Konvex- oder Linear-Schallköpfen abhängig von der Körpergröße des Patienten, für die detaillierte Pleuradarstellung sind hochfrequente Linearschallköpfe zu bevorzugen.
- Einzel-Fokus mit Fokussierung auf die Pleuralinie.
- Ausschalten von Algorithmen zur Artefakt-Unterdrückung wie *Tissue Harmonic Imaging*, *Frame Averaging (Persistence)* und *Compounding*.
- Nutzung der höchstmöglichen *Frame Rate* (d. h. keine Multifokussierung, niedrige *Persistence*).
- Nutzung einer *Dynamic Range* von mindestens 60 dB.
- Vermeidung von Sättigungsphänomenen („weißes Bild“) durch Minimierung von Gain und MI.
- Begrenzung des mechanischen Index (MI) auf 0,4–0,7 (bei Neugeborenen eher 0,4, bei Kindern und Erwachsenen schrittweise Reduktion, beginnend mit 0,7, solange die Bildqualität erhalten bleibt) und Minimierung der Expositionszeit auf das diagnostisch Erforderliche.

ten Protokolle hängen sowohl von der konkreten Fragestellung als auch von der klinischen Patientensituation ab. Ist eine Untersuchung nur im Liegen möglich (z. B. unter Ventilationsbedingungen) sowie bei Verdacht auf Pneumothorax oder interstitielles Syndrom, wird ein 8-Regionen-Protokoll mit beidseitiger Untersuchung ventral-kränial, ventral-kaudal, lateral-kränial und lateral-kaudal empfohlen. Für eine Semiquantifizierung des interstitiellen Syndroms wird dagegen die Untersuchung von 28 Interkostalräumen präferiert [17–20]. Bei Patienten mit Verdacht auf eine (COVID-19)-Pneumonie und Lungenarterienembolie ist die Untersuchung der dorsalen Lungenanteile wichtig, und es muss der geringen Größe der peripheren Lungenkonsolidierungen Rechnung getragen werden. Daher wurde ein Protokoll mit 14 Scan-Regionen vorgeschlagen, das zusätzlich zu den genannten 8 ventralen und lateralen Lungen-Regionen beidseits jeweils 3 dorsal-paravertebrale Regionen mit einbezieht [21]. Es sind weitere Modifikationen beschrieben worden: ein 4-Regionen-Protokoll (beidseits ventral-kränial + lateral-kaudal), ein 6-Regionen-Protokoll (beidseits je 3 Scanzonen von ventral-kränial über median im mittleren Thorax bis lateral-kaudal) und ein 12-Regionen-Protokoll mit beidseits jeweils 3 kränialen und 3 kaudalen Scanzonen (parasternal, vordere und hintere Axillarlinie), das der Tatsache Rechnung trägt, dass COVID-19-Patienten und solche mit ventilatorischer Insuffizienz häufig nur im Liegen untersucht werden können [8, 22]. Diese Vielfalt von Protokollen erschwert die Vergleichbarkeit von Studienergebnissen, Befunden und Scores. Es ist daher zu fordern, dass grundsätzlich im Befund das verwendete Untersuchungsprotokoll angegeben wird und dass nach Möglichkeit an einer Einrichtung nur ein Standardprotokoll verwendet wird.

Ein weiteres Problem besteht darin, dass die Ausprägung bestimmter diagnostischer Artefakte der Lungen- und Pleurasonografie, insbesondere der Vertikalartefakte, vom gewählten Schallkopf (insbesondere Zentralfrequenz und Bandbreite), den Geräteeinstellungen bzw. Presets, der Fokussierung und der Time-Gain-Compensation (TGC) sowie der Verwendung von artefaktminimierenden Technologien (Harmonic Imaging, Compounding) abhängig ist. Die dazu verfügbare Literatur ist begrenzt und stammt vorwiegend aus den letzten 3 Jahren [23–26], sodass die 2012 publizierten internationalen

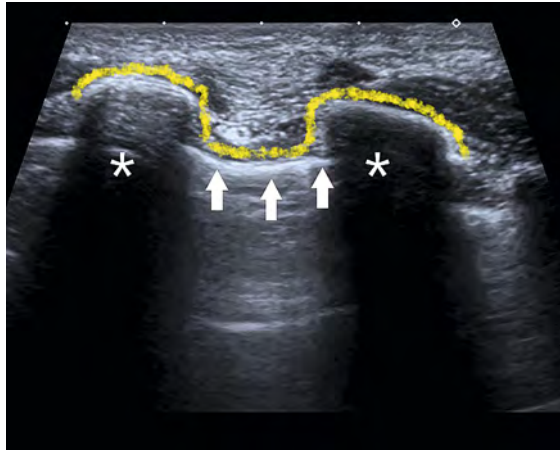


► **Fig. 1** Normal pleural line with high-resolution linear probe. The normal pleura cannot be visualized by sonography. The reflex band of the aerated lung (lung interface line) can be seen as a fine line. Above this are intercostal muscles and fatty tissue, followed as a fine anechoic line by the pleural cavity and the hyperechoic visceral pleura, which cannot be delineated from the lung surface.

► **Abb. 1** Normale Pleuralinie mit hochauflösender Linearsonde. Die normale Pleura kann sonografisch nicht dargestellt werden. Das Reflexband der belüfteten Lunge (lung interface line) ist als feine Linie zu erkennen. Darüber befinden sich die Interkostal-Muskulatur und Fettgewebe, darunter folgen als feine echoarme Linie der Pleuraspalt und die echoreiche Pleura visceralis, welche von der Lungenoberfläche nicht abgegrenzt werden kann.

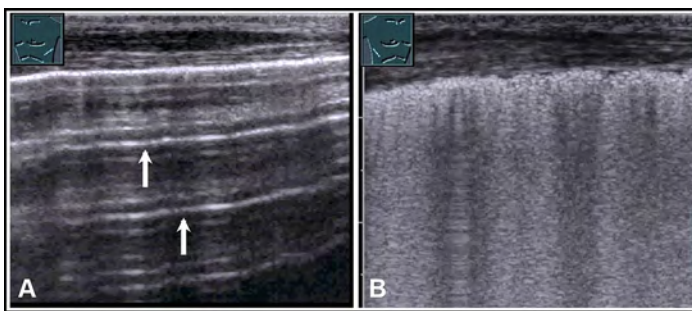
Konsens-Guidelines noch keine konkreten Empfehlungen geben konnten [17]. Internationale Konsensempfehlungen aus dem Jahr 2023 gehen zwar detailliert auf das Thema ein und schlagen die Nutzung optimierter LUS-Presets vor, ohne allerdings deren Spezifika detailliert anzugeben [11]. Aus experimentellen, nicht aber klinischen Untersuchungen ist bekannt, dass Untersuchungen mit hohem mechanischem Index subpleural pulmonale kapilläre Blutungen auslösen können [27]. Während ein klinisch nachteiliger Effekt bisher nicht bekannt ist und vorwiegend bei der Untersuchung Neugeborener befürchtet werden kann, könnten aber kapilläre Blutungen im Lungenparenchym selbst Ausgangspunkt von B-Linien sein und damit falsch-positive Ergebnisse verursachen [11]. Die aktuellen Konsens-Empfehlungen raten daher in Anlehnung an Publikationen der Sicherheitskomitees

► **Fig. 2**). Detailed assessment of the pleura should be performed with the high-resolution linear array transducer. Again, it is important to move the focus to the height of the pleural line to get the highest possible resolution. Regardless of the transducer type, it is important to



► **Fig. 2** Differentiation of the hyperechoic interfacial phenomena of rib cortices (\*) and pleura (arrows) in a section transverse to the rib process. If the hyperechoic interfaces are connected with each other, a contour (yellow) is created, which is reminiscent of the silhouette of a flying bat ("bat sign").

► **Abb. 2** Differenzierung der echoreichen Grenzflächen-Phänomene von Rippen-Kortikalis (\*) und Pleura (Pfeile) in einem Schnitt quer zum Rippenverlauf. Verbindet man die echoreichen Grenzflächen miteinander, entsteht eine Kontur (gelb), die an die Silhouette einer fliegenden Fledermaus erinnert („Bat sign“).



► **Fig. 3** Representation of different pleural artifacts. The left illustration **A** represents a normal Herring-Breuer inflation reflex with multiple A lines (arrows). The right illustration **B** shows a pathological irregular Herring-Breuer inflation reflex with vertical artifacts in terms of B lines. The underlying pathology of this localized interstitial syndrome needs to be established clinically. In this particular case, it involved a right-sided pleuropneumonia.

► **Abb. 3** Darstellung unterschiedlicher pleuraler Artefakte. Die linke Abbildung **A** stellt einen normalen Lungeneintrittsreflex mit multiplen A-Linien dar (Pfeile). Die rechte Abbildung **B** zeigt einen pathologischen irregulären Lungeneintrittsreflex mit vertikalen Artefakten im Sinne von B-Linien. Die diesem lokalisierten interstitiellen Syndrom zugrunde liegende Pathologie muss klinisch gestellt werden. Hier lag eine rechtsseitige Pleuropneumonie vor.

differentiate the hyperechoic interfacial phenomena of rib cortices and pleura from each other in a section transverse to the rib process.

### Indication(s), description of the typical situation

Described pathologies include tumors, thickening, interruption of the pleural line (fragmentation), and subpleural consolidations. Tumors are generally anechoic or hyperechoic, round or flat-lying processes, which are evaluated based on their margins and perfusion. Tumors can arise from both the parietal and visceral pleura. A pathologically altered pleura is notable due to the comet tail artifacts emanating from it (► **Fig. 3**). Depending on the disease (common in viral infections), small (2–3 mm) subpleural consolidations may be apparent, also characterized by comet tail artifacts.

### Pleurisy

The sonographic patterns of pleurisy are uncharacteristic and variable, and changes in the pleural line are often not distinguished from normal findings. The formation of a (minor) effusion is indicative (► **Fig. 4**).

### Pleural effusion

A pleural effusion is characterized by the presence of fluid between the parietal and visceral pleura. A small degree of effusion is physiological: 0.3 ml/kg [29]. A pleural effusion occurs when there is an imbalance between production and absorption. An effusion may be found free or encapsulated between the two pleural sheets. Free pleural effusion is found basally in the costophrenic angle. The effusion should be sought laterally dorsally in the supine patient and dorsally in the seated patient. Occasionally, a subcostal transhepatic scan is helpful when the patient is in a supine position (► **Fig. 5**).

Encapsulated pleural effusions are localized at the margins of various pleural pathologies (► **Fig. 6**), but may also persist as residuals after interventional therapy for extensive pleural effusions. The encapsulated pleural effusion is assessed with the small part linear probe. A free pleural effusion needs to be located with the abdominal convex probe for a better overview. Particularly in overweight individuals with poor supine acoustic conditions, it is not always easy to determine whether the anechoic region above the diaphragm consists of fluid. The spine sign [30, 31] may help to confirm the diagnosis. The adjustment of the costophrenic angle must be done in such a way that the transverse processes of the spine are detected with their acoustic shadow. If these are only visible below the diaphragm and the lung and the lung extinguishes them during breathing like a curtain, the spine

nationaler und internationaler Ultraschall-Fachgesellschaften zur Verwendung eines mechanischen Index von 0,4–1,0 (abhängig von Lebensalter und Thoraxwand-Dicke) sowie zu einer Begrenzung der Expositionszeit [11, 28].

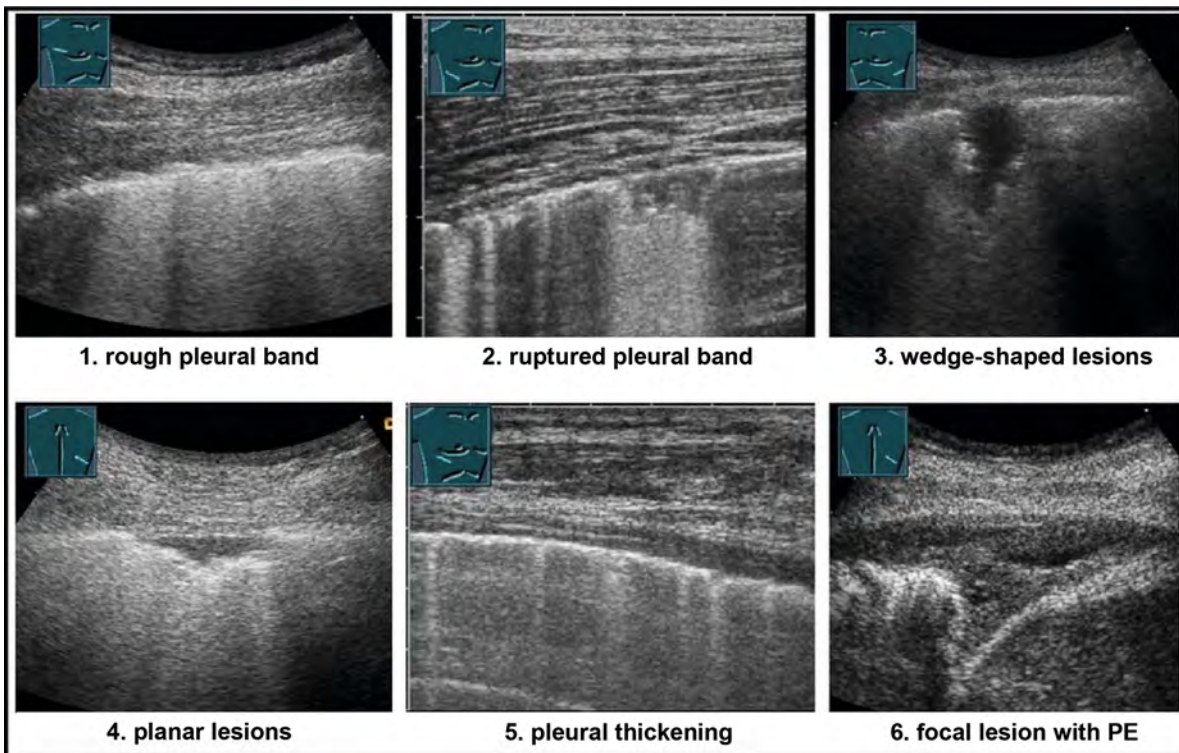
Aus der publizierten Literatur können nur wenige verallgemeinerungswürdige Schlussfolgerungen gezogen werden, die erstmals in den Vorschlägen zur Standardisierung des LUS zur Untersuchung von COVID-19-Patienten [21] zusammengefasst wurden und unter Berücksichtigung aktueller Daten in ► **Tab. 1** zusammengefasst wurden.

### Sonografischer Normalbefund

Die Pleura besteht aus ihren beiden Anteilen Pleura parietalis und Pleura visceralis. Die normale Pleura kann sonografisch nicht dargestellt werden. Beide Pleurablätter sind bei fehlender Pathologie als einlagige Mesothel-Zellschichten von nur wenigen Mikrometern Durchmesser – auch mit hochfrequenten Schallköpfen – nicht darstellbar, werden aber indirekt als echoreiche Grenzflächenechos visualisiert. Das Reflexband der belüfteten Lunge (lung interface line) ist als feine Linie zu erkennen. Darüber

ber befinden sich die Interkostal-Muskulatur und das Fettgewebe, darunter folgen als feine echoarme Linie der Pleuraspalt und die echoreiche Pleura visceralis, welche von der Lungenoberfläche nicht abgegrenzt werden kann. Erst bei pathologischen Prozessen (inflammatorisch und/oder neoplastisch) wird die dann verdickte Pleura direkt als echoarme Struktur sichtbar und besonders mit hochfrequenten Linearschallköpfen gut beurteilbar. Bei pathologisch veränderten Pleurablättern findet sich meistens vermehrt Flüssigkeit im Pleuraspalt (häufig nur lokal), sodass sich diese infolge der höheren Impedanz-Unterschiede gut darstellen lassen (► **Abb. 1**). Im bewegten B-Bild verschieben sich beide Pleurablätter atemsynchron (sog. „Lungengleiten“). Dies kann sowohl im M-Mode als auch im B-Bild, besser noch mit dem Farb-Doppler bzw. Power-Doppler, visualisiert werden.

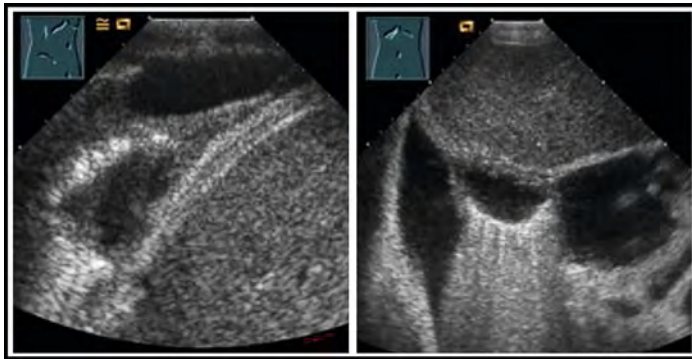
Es empfiehlt sich, bei der Pleurabeurteilung mit der Abdomen-Konvexsonde zu beginnen. Um bei der Pleura die größtmögliche Auflösung zu erreichen, sollte die Fokus-Position auf die Höhe der Pleuralinie verschoben werden. Auch wenn die Ortsauflösung mit der Konvexsonde limitiert ist, können zumindest das Pleuragleiten,



► **Fig. 4** Depicts different ultrasound findings in patients with a clinical diagnosis of pleurisy. In addition to pleural thickening, evidence of a small pleural effusion, lesions of varying sizes may be observed in the parietal pleura. The pathology underlying these sonographic findings needs to be established clinically.

► **Abb. 4** Darstellung unterschiedlicher Ultraschallbefunde bei Patienten mit klinischer Diagnose einer Pleuritis. Neben einer Pleuraverdickung, dem Nachweis eines kleinen Pleuraergusses, können Läsionen unterschiedlicher Größe im Bereich der parietalen Pleura beobachtet werden. Die diesen sonografischen Befunden zugrunde liegende Pathologie muss klinisch gestellt werden.





► **Fig. 5** Patient with right-sided chambered effusion, this can be visualized by intercostal (left) and subcostal transhepatic coupling (right).

► **Abb. 5** Patient mit rechtseitigem gekammerten Erguss. Dieser kann durch interkostale (links) und subkostale transhepatische Ankopplung (rechts) dargestellt werden.

sign is negative; there is no pleural effusion. However, if the transverse processes are also visible above the diaphragm, there is pleural effusion (► **Fig. 7**). If B lines resp. comet tail artifacts seen emanating from the pleura near the diaphragm, this represents lung tissue and a pleural effusion can be ruled out.

### Volume determination

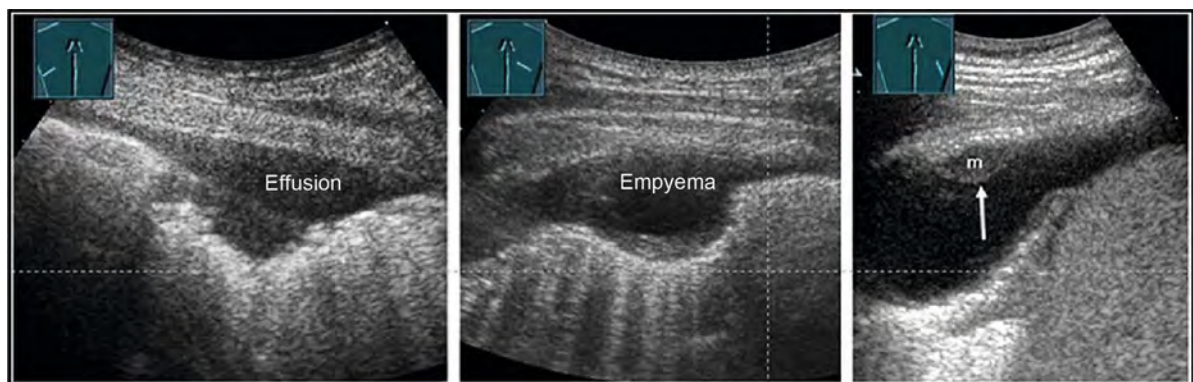
An accurate quantification of pleural effusions is often inadequate due to the complex spatial geometry and the often poorly defined position of the patient. Nevertheless, there are various formulas for estimating the volume [32, 33]. The simplest method is to multiply the lateral height extent of the effusion in centimeters measured from the costophrenic angle in the sitting position by a factor of 100 (volume in cubic centimeters) (► **Fig. 8**). In another method [29], patients are examined lying down with the trunk slightly elevated by 15°.

The probe is moved upward into the posterior axillary line. In cross-section to the body axis, the distance between pleura parietalis and pleura visceralis is measured at the base of the lung, at the end of expiration. The amount of pleural fluid is evaluated with the formula: Volume (ml) = 20 × distance between both pleural sheets (mm).

However, determining the volume as accurately as possible is of little clinical relevance, although it is frequently performed. The indication for effusion puncture or drainage arises either for diagnostic reasons, due to a complicated effusion or empyema, or due to the patient's shortness of breath symptomatology. The severity of a patient's shortness of breath caused by a pleural effusion is not determined by the effusion volume alone, but is also determined by the patient's height, body mass index, and preexisting cardiopulmonary diseases, among other factors. In pre-existing heart failure with additional chronic obstructive pneumopathy, relief of as little as 300 mL may provide a clinical benefit to the patient. We therefore prefer a general classification such as angular, low basal, moderate, or marked pleural effusion and to establish the indication for puncture according to clinical criteria.

### Type of effusion

Conclusions regarding the nature of the pleural effusion based on sonomorphology alone are limited. Fibrous changes as well as septations often occur in a chronic effusion; echogenic internal structures indicate hemorrhage or infection, but must be differentiated from artifacts. Echogenicity (anechoic, homogenous, or heterogenous echogenicity) can only give an indication of the cause of the effusion in conjunction with the clinical situation [34, 35]. While cardiogenic effusions or even a fresh hemothorax are often anechoic, echogenic effu-



► **Fig. 6** Patients with localized effusion formation and different pathologies such as pleurisy (left), parainfectious pleural empyema (middle), and a pleural carcinomatosis (right) presenting with a pleural metastasis (m) (arrow).

► **Abb. 6** Patienten mit lokalisierter Ergussbildung und unterschiedlichen Pathologien wie Pleuritis (links), parainfektösem Pleuraempyem (Mitte) und bei Pleurakarzinose (rechts), mit Darstellung einer Pleurametastase (m) (Pfeil).

die Regularität der Pleurakontur, etwaige Ergüsse und von der Pleura sowie subpleuralen Lunge ausgehende Schallphänomene beurteilt werden (► **Abb. 2**). Die detaillierte Beurteilung der Pleura sollte mit dem hochauflösenden Linearschallkopf erfolgen. Auch hier ist es wichtig, den Fokus in die Höhe der Pleuralinie zu verschieben, um die größtmögliche Auflösung zu bekommen. Unabhängig vom Schallkopftyp ist es wichtig, in einem Schnitt quer zum Rippenverlauf die echoreichen Grenzflächen-Phänomene von Rippen-Kortikalis und Pleura voneinander zu differenzieren.

### Indikation(en), Beschreibung der typischen Situation

Als Pathologien werden Tumoren, Verdickungen, Unterbrechungen der Pleuralinie (Fragmentation) sowie subpleurale Konsolidierungen beschrieben. Tumoren sind meist echoarme bis echoreiche, runde oder flach aufliegende Prozesse, welche aufgrund der Abgrenzung und der Durchblutung beurteilt werden. Tumore können sowohl von der Pleura parietalis wie auch visceralis ausgehen. Eine pathologisch veränderte Pleura fällt durch von dieser ausgehende Kometenschweif-Artefakte auf (► **Abb. 3**). Je nach Erkrankung (häufig bei viralen Infekten) können kleine (2–3 mm) subpleurale Konsolidierungen auffallen, die auch durch Kometenschweif-Artefakte charakterisiert sind.

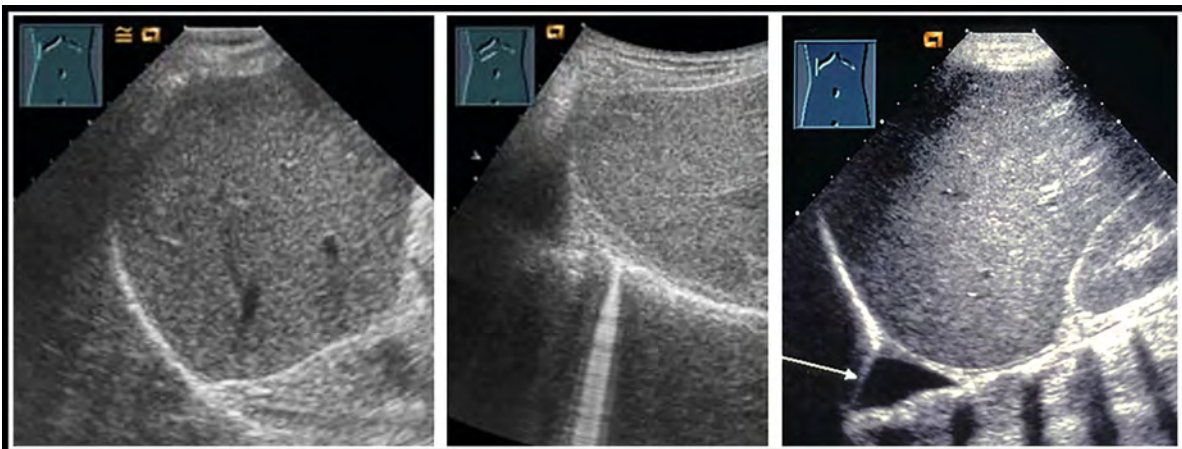
## Pleuritis

Die sonografischen Muster der Pleuritis sind uncharakteristisch und variabel – und die Veränderungen an der Pleuralinie häufig vom Normalbefund nicht abgrenzbar. Eine (geringfügige) Ergussbildung ist wegweisend (► **Abb. 4**).

## Pleuraerguss

Beim Pleuraerguss handelt es sich um Flüssigkeit zwischen der Pleura parietalis und Pleura visceralis. Wenig Erguss ist physiologisch: 0,3 ml/kg [29]. Ein Pleuraerguss entsteht bei einer Dysbalance zwischen Produktion und Absorption. Ein Erguss kann frei oder abgekapselt zwischen den beiden Pleurablättern gefunden werden. Der freie Pleuraerguss findet sich basal im kostophrenischen Winkel. Der Erguss ist beim liegenden Patienten seitlich-dorsal und beim sitzenden Patienten dorsal zu suchen. Gelegentlich ist beim liegenden Patienten eine subkostale transhepatische Ankopplung hilfreich (► **Abb. 5**).

Abgekapselte Pleuraergüsse werden lokalisiert am Rand von unterschiedlichen Pathologien der Pleura gefunden (► **Abb. 6**), können aber auch als Residuen nach interventioneller Therapie ausgedehnter Pleuraergüsse verbleiben. Der abgekapselte Pleuraerguss wird mit der



► **Fig. 7** Showing the costophrenic angle to exclude and detect a small leaking pleural effusion; in the absence of effusion, the liver is reflected on the diaphragm (left). Detection of comet tail artifacts from the pleura adjacent to the diaphragm ensures that no pleural effusion is present (center). In the right illustration, the costophrenic angle is anechoic. The positive spine sign confirms that it is a pleural effusion. The transverse processes of the vertebral bodies are always seen in the abdominal region, but in the thoracic region they are only observed in the presence of pleural effusion or lobar pneumonia. An inflated lung leads to total reflection of the sound waves.

► **Abb. 7** Darstellung des kostophrenischen Winkels zum Ausschluss und Nachweis eines kleinen auslaufenden Pleuraergusses, bei fehlendem Erguss spiegelt sich die Leber am Diaphragma (links). Bei Nachweis von Kometenschweif-Artefakten von der dem Zwerchfell anliegenden Pleura ist sichergestellt, dass kein Pleuraerguss vorhanden ist (Mitte). In der rechten Abbildung ist der kostophrenische Winkel echofrei. Durch das positive Spine-Zeichen ist es sicher, dass es sich um einen Pleuraerguss handelt. Die Querfortsätze der Wirbelkörper sind im abdominalen Bereich immer zu sehen, im thorakalen Bereich jedoch nur, wenn ein Pleuraerguss oder eine Lobärpneumonie vorhanden ist. Eine entfaltete Lunge führt zur Totalreflexion der Schallwellen.

sions or those with internal echogenic reflexes may indicate an inflammatory or malignant etiology (► Fig. 9), although many malignant effusions are also anechoic.

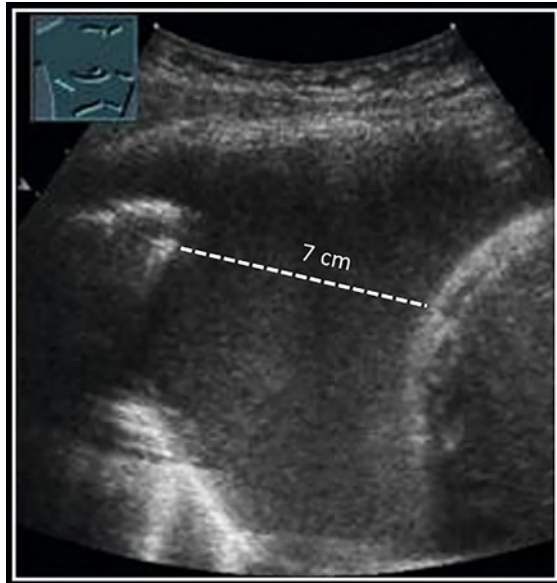More important than echogenicity are: laterality, the absence of an encapsulation, local or diffuse pleural and pulmonary changes, and concomitant disease and age of the patient. Therefore, in addition to the effusion, the

entire visible pleural cavity, the diaphragm, and the pleura itself should always be assessed (► Fig. 10, 11).

This allows the detection and also the ultrasound-guided biopsy of centrally located tumors, metastases on the diaphragm or pleural tumors, which elude ultrasound imaging when the lung is unfolded and filled with air. Unless there is a clinically clear reason for the pleural effusion (e. g., cardiogenic bilateral effusion in heart failure or unilateral effusion in chest trauma with rib fractures), the effusion must be punctured for diagnostic reasons and examined both biochemically and cytologically, and possibly also microbiologically [36].

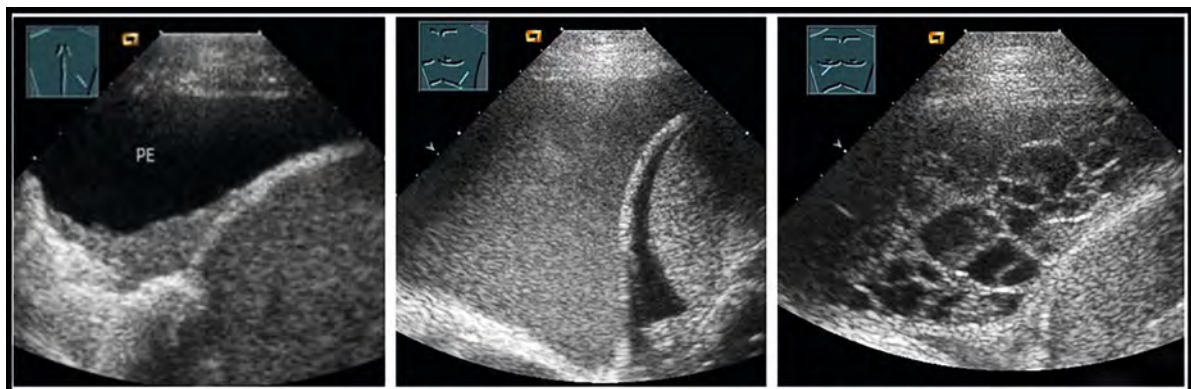
Primarily, a transudate must be differentiated from an exudate in the case of non-traumatic effusion [37]. A usually bilaterally detectable transudate is due to volume overload as in heart failure and/or low oncotic pressure in albumin deficiency (e. g., liver cirrhosis, renal or intestinal loss). Exudates, on the other hand, are usually caused by pleural disease and thus are present only on the affected side. The differentiation can be made according to the Light criteria, published in 1972 [38, 39].

A threefold increase in the LDH concentration in pleural fluid compared to the norm occurs in the presence of an infection (incl. tuberculosis), rheumatological diseases, or neoplasia. The Light criteria are highly sensitive for the diagnosis of exudate, but misclassify up to 25% of all transudates as exudates. Numerous additional details and alternatives have therefore been published. In particular, the determination of serum pleural gradient, cholesterol concentration and gradient, and tumor markers [40–44] must always be interpreted in the context of the patient's clinical picture. Effusion cytology has an overall sensitivity of only 50%–80% [45], but this increases with the volume of effusion sent for analysis and with repeat punctures.



► Fig. 8 Semiquantitative volume estimation in a patient with right-sided pleural effusion. A lateral effusion height of 7 cm is measured; multiplied by 10, this results in an effusion of approximately 700 ml.

► Abb. 8 Semiquantitative Volumenabschätzung bei einem Patienten mit rechtsseitigem Pleuraerguss. Gemessen wird eine 7 cm laterale Ergusshöhe, multipliziert mit 10 ergibt dies einen Erguss von zirka 700 ml.



► Fig. 9 Patients with anechoic (left), hyperechoic (middle) and polyseptated pleural effusion (right). Sonographic evaluation of the effusion in terms of echogenicity is not useful for the benign/malignant classification.

► Abb. 9 Patienten mit echofreiem (links), echoreichen (Mitte) und polyseptiertem Pleuraerguss (rechts). Zur Dignitätsbeurteilung spielt die sonografische Beurteilung des Ergusses hinsichtlich der Echogenität keine Rolle.

Small-Part-Linearsonde beurteilt. Der freie Pleuraerguss muss wegen der Übersichtlichkeit mit der Abdomen-Konvexsonde gesucht werden. Gerade bei übergewichtigen Personen mit schlechter Schallbedingung im Liegen ist die Beurteilung, ob es sich bei der echoarmen Region oberhalb des Zwerchfells um Flüssigkeit handelt, nicht immer einfach zu sehen. Das Spine-Zeichen [30, 31] kann helfen, hier Sicherheit zu erlangen. Die Einstellung des kostophrenischen Winkels muss so erfolgen, dass die Querfortsätze der Wirbelsäule mit ihrem Schallschatten erkannt werden. Sind diese nur unterhalb des Zwerchfells erkennbar und die Lunge löscht diese bei der Atmung wie ein Vorhang aus, ist das Spine-Zeichen negativ; es ist kein Pleuraerguss vorhanden. Sind die Querfortsätze jedoch auch oberhalb des Zwerchfells zu sehen, besteht ein Pleuraerguss (► **Abb. 7**). Werden B-Linien resp. Kometenschweif-Artefakte gesehen, welche von der diaphragmanahen Pleura ausgehen, handelt es sich um Lungengewebe: Ein Pleuraerguss ist ausgeschlossen.

### Volumenbestimmung

Eine exakte Quantifizierung von Pleuraergüssen gelingt aufgrund der komplexen räumlichen Geometrie und der nicht immer definierten Position des Patienten nicht ausreichend gut. Dennoch gibt es verschiedene Formeln zur Abschätzung des Volumens [32, 33]. Die einfachste Methode ist die Multiplikation der im Sitzen vom kostophrenischen Winkel aus gemessenen lateralen Höhengausdehnung des Ergusses in Zentimetern mit dem Faktor 100 (Volumen in Kubikzentimetern) (► **Abb. 8**). Bei einer anderen Methode [29] werden die Patienten liegend mit leichter Rumpferhöhung bei 15° untersucht. Die Sonde wurde nach oben in die posteriore axilläre Linie verschoben. Im Querschnitt zur Körperachse wird die Differenz der Pleura parietalis und Pleura visceralis an der Lungenbasis, end-expiratorisch, gemessen. Die Menge der Pleuraflüssigkeit wird mit der folgenden Formel evaluiert:  $\text{Volumen (ml)} = 20 \times \text{Abstand der Pleurablätter (mm)}$ .

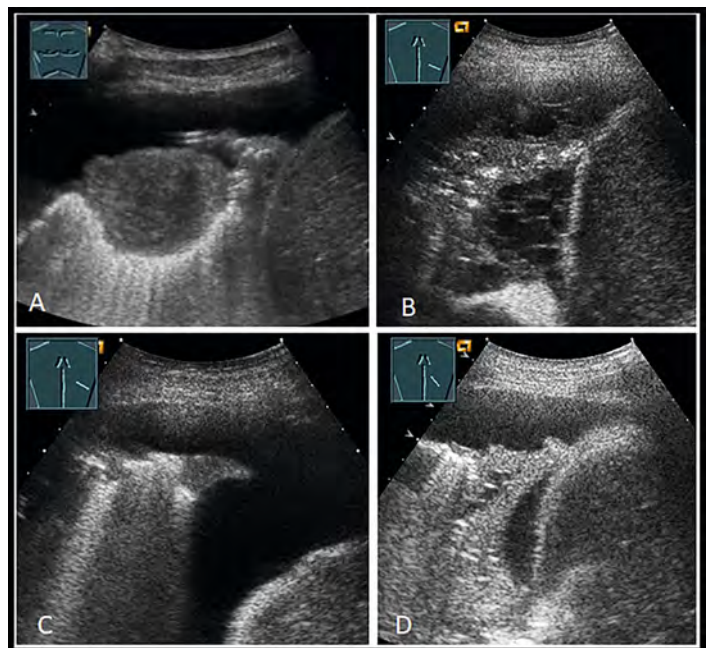
Allerdings ist die möglichst genaue Volumenbestimmung von geringer klinischer Relevanz, obwohl sie häufig vorgenommen wird. Die Indikation zur Ergusspunktion oder -drainage ergibt sich entweder aus diagnostischen Gründen, aufgrund eines komplizierten Ergusses bzw. Empyems oder aufgrund der Symptomatik mit Luftnot des Patienten. Wie ausgeprägt die durch einen Pleuraerguss verursachte Luftnot eines Patienten ist, ergibt sich nicht alleine aus dem Ergussvolumen, sondern wird u. a. auch durch Körpergröße, Body-Mass-Index und vorbestehende kardiopulmonale Erkrankungen des Patienten bestimmt. Bei einer vorbestehenden Herzinsuffizienz mit zusätzlicher chronisch-obstruktiver Pneumopathie kann unter Umständen bereits die Entlastung um 300 ml dem Patienten einen klinischen Vorteil bringen. Wir bevorzugen daher eine grobe Klassifikation als „Winkelerguss“, „ge-

ringen basalen“, „moderaten“ oder „ausgeprägten Pleuraerguss“ und stellen die Punktionsindikation nach klinischen Kriterien ein.

### Artbestimmung

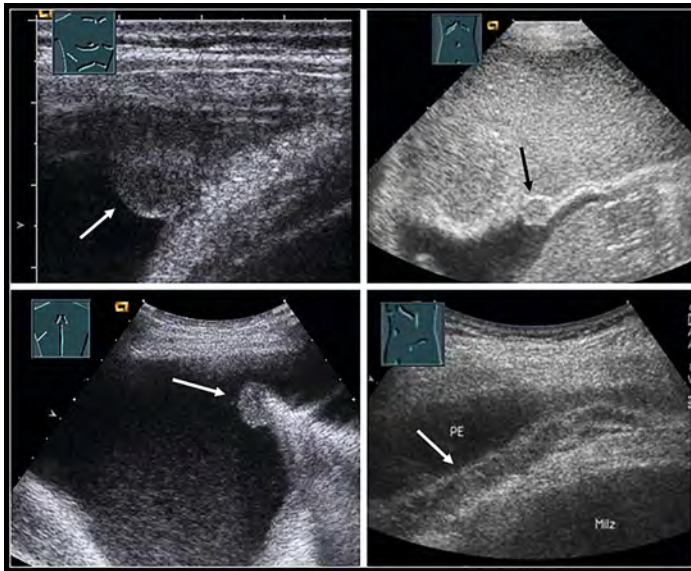
Sonografische Aussagen zur Art des Pleuraergusses sind nur begrenzt möglich. Fibröse Veränderungen sowie Septierungen treten häufig bei einem chronischen Erguss auf, echogene Binnenstrukturen weisen auf eine Blutung oder Infektion hin, müssen aber von Artefakten differenziert werden. Die Echogenität (echofrei, homogen echogen oder inhomogen echogen) kann nur im Zusammenhang mit der klinischen Situation einen Hinweis auf die Ursache des Ergusses geben [34, 35]. Während kardiogene Ergüsse oder auch ein frischer Hämatothorax oft echofrei sind, können echogene Ergüsse oder solche mit echogenen Binnenreflexen auf eine entzündliche oder maligne Genese hinweisen (► **Abb. 9**), wobei viele maligne Ergüsse auch echofrei sind.

Wichtiger als die Echogenität sind die Lateralität, das (Nicht-)Vorhandensein einer Abkapselung, lokale oder



► **Fig. 10** Patients with pleural effusion and sonographic imaging of lung pathologies: **A** confirmed lung metastases, **B** clinically confirmed pneumonia with air bronchogram and polyseptated effusion, **C** peripheral lung consolidations with pulmonary artery embolism confirmed on the CT scan, **D** pleural effusion with atelectasis and fluid bronchogram in confirmed central bronchial carcinoma (bottom right).

► **Abb. 10** Patienten mit Pleuraerguss und sonografisch darstellbaren Pathologien im Bereich der Lunge: **A** gesicherte Lungenmetastase, **B** klinisch gesicherte Pneumonie mit Airbronchogramm und polyseptiertem Erguss, **C** periphere Lungenkonsolidierungen bei im CT gesicherter Lungenarterienembolie, **D** Pleuraerguss mit Atelektase und Fluidobronchogramm bei gesichertem zentralen Bronchialkarzinom (rechts unten).



► **Fig. 11** Patients with malignant pleural effusions and pathologies involving the pleural region, the arrows indicate tumor structures: confirmed pleural metastasis from the right costodiaphragm angle of a bronchial carcinoma (top left), confirmed diaphragm metastasis imaged from a subcostal/transdiaphragm radiographic angle in a patient with a primary breast carcinoma (top right), visceral pleural metastasis in a bronchial carcinoma (bottom left), extensive pleural tumor structure in a mesothelioma (bottom right).

► **Abb. 11** Patienten mit malignem Pleuraerguss und Pathologien im Bereich der Pleura; die Pfeile kennzeichnen die Tumorformationen: gesicherte Pleurametastase im rechten costodiaphragmalem Winkel bei Bronchialkarzinom (links oben), gesicherte diaphragmale Metastase bei subkostal/transdiaphragmalem Strahlengang bei Patientin mit Mammakarzinom (rechts oben), viszerale Pleurametastase bei Bronchialkarzinom (links unten), flächenhafte pleurale Tumorformation bei Mesotheliom (rechts unten).

## Pneumothorax

Pneumothorax is air in the interspace between the parietal pleura and visceral pleura. Pneumothorax must be included in the differential diagnosis of any patient with dyspnea. Pneumothorax may occur spontaneously (for example, in patients with chronic obstructive pulmonary disease and emphysema, congenital connective tissue weakness, e. g., in Marfan syndrome, or cystic lung disease). Pneumothorax often occurs as part of trauma (stab injury causing an air bridge from the pleural cavity to the exterior or rib fracture causing an air bridge from the pleural cavity to the injured bronchi). Iatrogenic pneumothorax can occur both during external thoracentesis or by bronchial injury via bronchoscopy. Because of the elasticity of the lung, which collapses in the absence of negative pressure in the pleural cavity (estimated to be about 8 cm of water column), pneumothorax tends to increase with time. This is counteracted by natural pleural air reabsorption. The most sensitive method for detecting pneumothorax is computed tomography, which is considered the reference standard. In trauma patients,

► **Table 2** Sonographic signs of pneumothorax.

- Absence of lung sliding
- Detection of the lung point
- Missing comet tail artifacts and B lines
- Absence of lung pulse (M-mode or color Doppler)

pneumothorax can be diagnosed by sonography with a sensitivity of 90 %, whereas chest radiography achieves a sensitivity of only 69 % [46]. However, only pleural sliding was assessed in this study and other sonographic criteria of pneumothorax (► **Table 2**) which can be used to further increase diagnostic accuracy, were not included.

In 2012, a diagnostic algorithm was proposed in a consensus conference [17]. In a slightly revised version, lung and pleural sliding are evaluated first (► **Fig. 12, 13**). Direct signs (absence of lung sliding, evidence of lung point) have a higher value than indirect signs (absence of artifacts, absence of lung pulse (M-mode or color Doppler) (► **Fig. 14**). The absence of lung sliding is typically found in the supine patient at the highest point approximately one hand width below the clavicle. However, this is only the case if there are no adhesions between the visceral pleura and the parietal pleura.

### Note 5

**Direct signs of pneumothorax are superior to indirect signs.**

On lung ultrasound, the skin, subcostal fatty tissue, musculature, and parietal pleura are visible as immobile, parallel lines (“waves”) in healthy individuals. The visceral pleura and lungs move so that they resemble a sandy beach with their grainy pattern (“seashore”) (► **Fig. 15**). The presence of lung sliding or the seashore sign proves that there is no pneumothorax at this site. The skin layers, thoracic musculature, and parietal pleural line (“pleura parietalis”) are delineated as static (immobile) and parallel lines (“seashore”) as opposed to the visceral pleural line (pleura visceralis) and lung parenchyma (“waves”) which move with the respiratory cycle. The presence of comet tail artifacts and B lines, which originate from the visceral pleura, also excludes pneumothorax. If neither lung sliding nor B lines/comet tail artifacts are present, the lung pulse is sought. This shows the cardiac action transmitted, through the mediastinum and an inflated lung, all the way to the pleural line. A synchronous heartbeat pulsation is indicative of an inflated lung. It can be visualized in M-mode (regular warping of the horizontal lines to the pleural line) or by color or power Doppler (► **Fig. 16, 17**).

A positive color sign in the color or power Doppler, caused either by the lung pulse or by pleural sliding, excludes pneumothorax.

► **Tab. 2** Sonografische Zeichen des Pneumothorax.

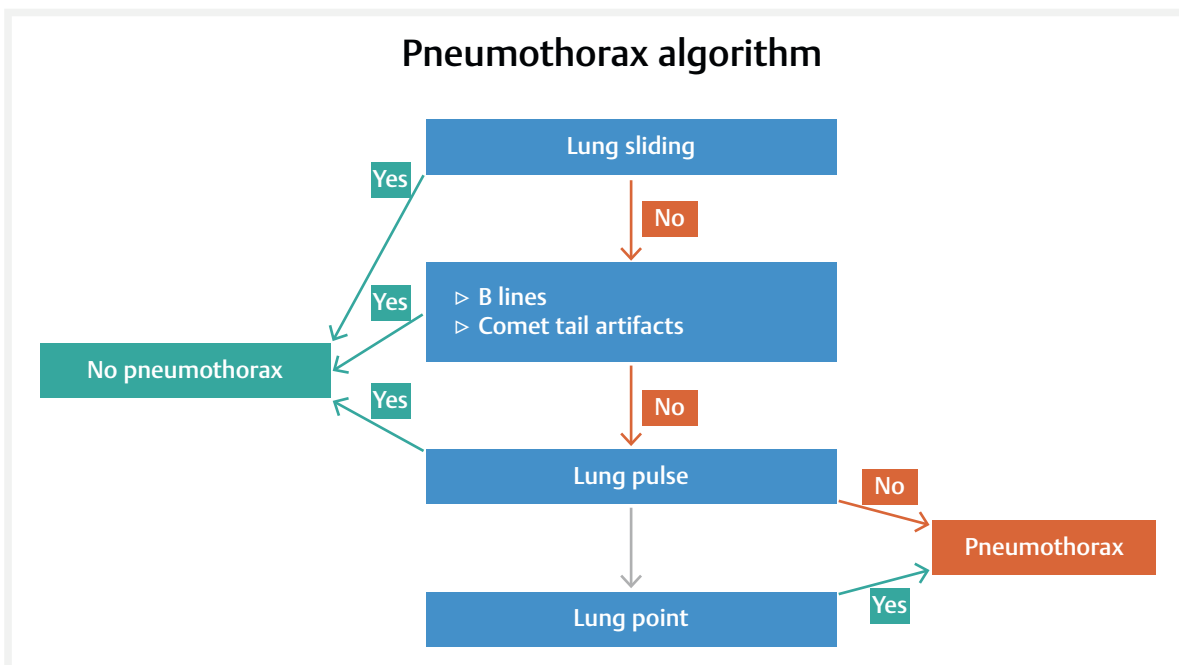
- Fehlendes Lungengleiten
- Nachweis des Lungenpunktes
- Fehlende Kometenschweif-Artefakte und B-Linien
- Fehlender Lungenpuls (M-Mode oder Farb-Doppler)

diffuse Pleura- und Lungenveränderungen sowie Begleiterkrankungen und Alter des Patienten. Daher sollten neben dem Erguss stets die gesamte einsehbare Pleurahöhle, das Zwerchfell und die Pleura selbst mitbeurteilt werden (► **Abb. 10, 11**).

So können zentral liegende Tumore, Abklatschmetastasen auf dem Diaphragma oder Pleuratumoren erkannt und auch ultraschallgestützt bioptisch gesichert werden, die bei einer entfalteten, luftgefüllten Lunge der Ultraschalldarstellung entgehen. Außer bei klinisch klar ersichtlichem Grund für den Pleuraerguss (z. B. kardiogener bilateraler Erguss bei Herzinsuffizienz oder einseitiger Erguss bei Thoraxtrauma mit Rippenfrakturen) muss der Erguss aus diagnostischen Gründen punktiert und sowohl biochemisch als auch zytologisch, ggf. auch mikrobiologisch, untersucht werden [36].

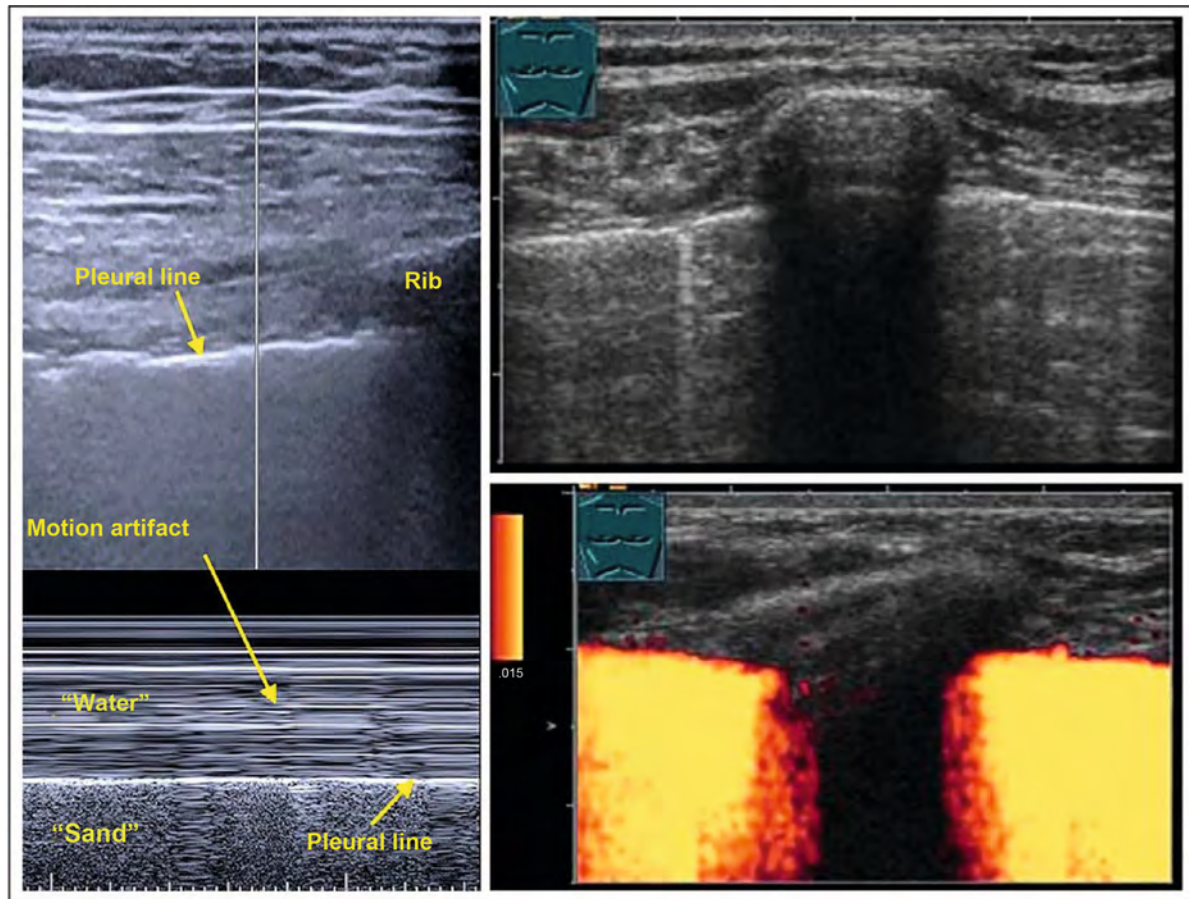
Primär muss beim nicht traumatischen Erguss ein Transsudat gegenüber einem Exsudat abgegrenzt werden [37]. Einem im Regelfall bilateral nachweisbaren Transsudat liegen eine Volumenüberlastung zugrunde, wie bei Herzinsuffizienz, und/oder ein niedriger onkotischer Druck bei Albuminmangel (z. B. bei Leberzirrhose, renalem oder intestinalem Verlust). Exsudate sind dagegen meist durch eine pleurale Erkrankung verursacht und somit nur auf der betroffenen Seite vorhanden. Die Differenzierung kann nach den Light-Kriterien erfolgen, welche 1972 publiziert wurden [38, 39].

Eine 3-fach gegenüber der Norm erhöhte LDH-Konzentration in der Pleuraflüssigkeit kommt vor bei einer Infektion (inkl. Tuberkulose), rheumatologischen Erkrankungen oder einer Neoplasie. Die Light-Kriterien sind hoch-sensitiv für die Diagnose von Exsudationen, missklassifizieren allerdings bis zu 25 % aller Transsudate fälschlich als Exsudat. Daher wurden zahlreiche Ergänzungen und Alternativen publiziert. Insbesondere die Bestimmung des Serum-Pleura-Gradienten, von Cholesterinkonzentration und -gradient sowie von Tumormarkern [40–44] müssen immer im Zusammenhang mit der Klinik des Patienten interpretiert werden. Die Ergusszytologie hat insgesamt nur eine Sensitivität von 50–80 %



► **Fig. 12** Pneumothorax algorithm according to Volpicelli et al 2012, slightly modified by placing the lung pulse before the lung point. The lung pulse can almost always be detected in an inflated lung, but the lung point often cannot be found in a large pneumothorax.

► **Abb. 12** Pneumothorax-Algorithmus nach Volpicelli et al. 2012, leicht modifiziert, indem der Lungenpuls dem Lungenpunkt vorangestellt wird. Der Lungenpuls kann bei einer ausgebreiteten Lunge fast immer nachgewiesen werden – der Lungenpunkt hingegen kann bei einem großen Pneumothorax oft nicht gefunden werden.



► **Fig. 13** The left image shows the normal findings with normally aerated lungs (top B-mode, bottom M-mode). The M-mode image resembles a sandy beach (seashore sign). The right image shows the pleura with a transverse rib at the top. In color Doppler sonography, pleural sliding is apparent as a positive color sign (bottom right).

► **Abb. 13** Im linken Bild wird der Normalbefund mit normal belüfteter Lunge gezeigt (oben B-Mode, unten M-Mode). Das M-Mode-Bild ähnelt einem Sandstrand (Seashore-Sign). Im rechten Bild stellt sich oben die Pleura mit einer quergetroffenen Rippe dar, in der Farbdoppler-Sonografie kann das Pleuragleiten durch ein positives Farbzeichen dokumentiert werden (rechts unten).

On sonography, the size of the pneumothorax can only be estimated by means of the position of the lung point. The lung point is the site of transition of the pneumothorax into the lung which is normally adjacent to the thoracic wall. Accurate assessment of the extent of a pneumothorax is reserved for radiography or computed tomography. In extensive pneumothorax, the lung point is often not visible.

### Solid pleural lesions and subpleural parenchymal changes (diffuse, circumscribed)

Pleural tumors usually occur in a localized fashion. They can be subdivided into primary pleural tumors or metastases [47]. The most common primary pleural tumor is a malignant pleural mesothelioma (► Fig. 18). All other primary tumors such as solid fibrous pleural tumor (► Fig. 19), sarcoma, and hemangioendothelioma are very rare. Malignant pleural mesothelioma is caused by

asbestos exposure in 87 % of men and 65 % of women. The median survival after diagnosis is short [47]. Pleural mesothelioma may manifest in various forms, as plaques or planar structures and may involve the visceral or parietal pleura [48]. Pleural metastases occur in a large variety of tumors; frequently, the primary tumor is a lung or breast carcinoma (► Fig. 10, 11).

Tumors may involve the visceral or the parietal pleura (► Fig. 20). In pleural tumors, a biopsy is usually necessary so that histologic diagnosis and appropriate therapy can be initiated. Ultrasound-guided biopsy has a very high diagnostic accuracy and a low complication rate [49], as a puncture route can be chosen to avoid the interposition of ribs and intercostal vessels. It is best to biopsy a parietal pleural lesion at a site where pleural effusion is present to reduce the risk of pneumothorax (► Fig. 11, 14).

Subpleural parenchymal changes may be diffuse or circumscribed. Diffuse changes include pulmonary diseases

[45], steigt aber mit dem eingesandten Ergussvolumen sowie bei wiederholter Punktion.

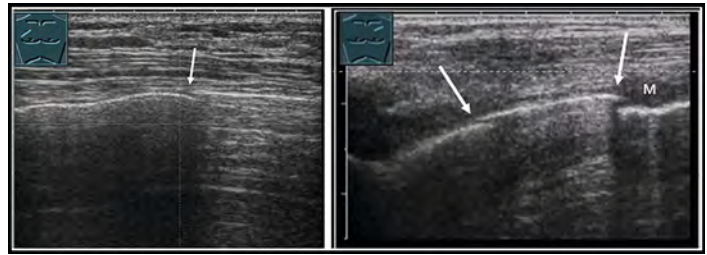
## Pneumothorax

Beim Pneumothorax handelt es sich um Luft im Spalt zwischen Pleura parietalis und Pleura visceralis. Ein Pneumothorax muss bei jedem Patienten mit Dyspnoe in die Differenzialdiagnose einbezogen werden. Ein Pneumothorax kann spontan auftreten (zum Beispiel bei Patienten mit einer chronisch-obstruktiven Lungenerkrankung und bei Lungenemphysem, bei angeborener Bindegewebschwäche, z. B. im Rahmen eines Marfan-Syndroms, oder zystischen Lungenerkrankungen). Häufig tritt ein Pneumothorax traumatisch auf (Stichverletzung und Luftbrücke vom Pleuraspalt nach draußen oder Rippenfraktur und Luftbrücke vom Pleuraspalt zu verletzten Bronchien). Iatrogene Pneumothoraces können sowohl bei einer Pleurapunktion von außen oder durch eine Verletzung der Bronchien über eine Bronchoskopie erfolgen. Wegen der Elastizität der Lunge, welche ohne den negativen Druck im Pleuraspalt (geschätzt zirka 8 cm Wassersäule) in sich zusammenfällt, nimmt ein Pneumothorax mit der Zeit eher zu. Dem entgegen wirkt die natürliche pleurale Luftresorption. Die sensitivste Methode zur Detektion eines Pneumothorax ist die Computertomografie, die als Goldstandard gilt. Bei Traumatpatienten kann ein Pneumothorax sonografisch mit einer Sensitivität von 90 % diagnostiziert werden, während die Röntgenaufnahme des Thorax nur eine Sensitivität von 69 % erreicht [46]. Allerdings wurde in dieser Studie nur das Pleuragleiten beurteilt, während andere sonografische Kriterien des Pneumothorax (► **Tab. 2**) nicht mit einbezogen wurden, mit denen eine weitere Steigerung der diagnostischen Genauigkeit erreicht werden kann.

2012 wurde in einer Konsensuskonferenz ein diagnostischer Algorithmus vorgeschlagen [17]. Leicht modifiziert wird zuerst das Lungen- respektive das Pleuragleiten gesucht (► **Abb. 12, 13**). Direkte Zeichen (fehlendes Lungen Gleiten, Nachweis des Lungenpunktes) haben eine höhere Wertigkeit als indirekte Zeichen (fehlende Artefakte, fehlender Lungenpuls [M-Mode oder Farb-Doppler], (► **Abb. 14**). Das fehlende Lungen Gleiten findet sich typischerweise beim liegenden Patienten am höchsten Punkt, zirka eine Handbreit unterhalb der Klavikula – allerdings nur dann, wenn keine Adhäsionen zwischen der Pleura visceralis und der Pleura parietalis vorliegen.

### Merke 5 Direkte Zeichen des Pneumothorax sind indirekten Zeichen überlegen.

Im Lungensonographie mit dem M-Mode sind beim Gesunden Haut, subkostales Fettgewebe, Muskulatur und die



► **Fig. 14** Patient with pneumothorax and evidence of a lung point (arrows); Patient with right-sided mantle pneumothorax and evidence of a single lung point, the extent of the pneumothorax cannot be determined by sonography (left image). A small pneumothorax as evidenced by 2 lung points following the US guided puncture of a small pleural metastasis (M) (right image). The absence of a pleural effusion, increases the risk of a puncture-related pneumothorax.

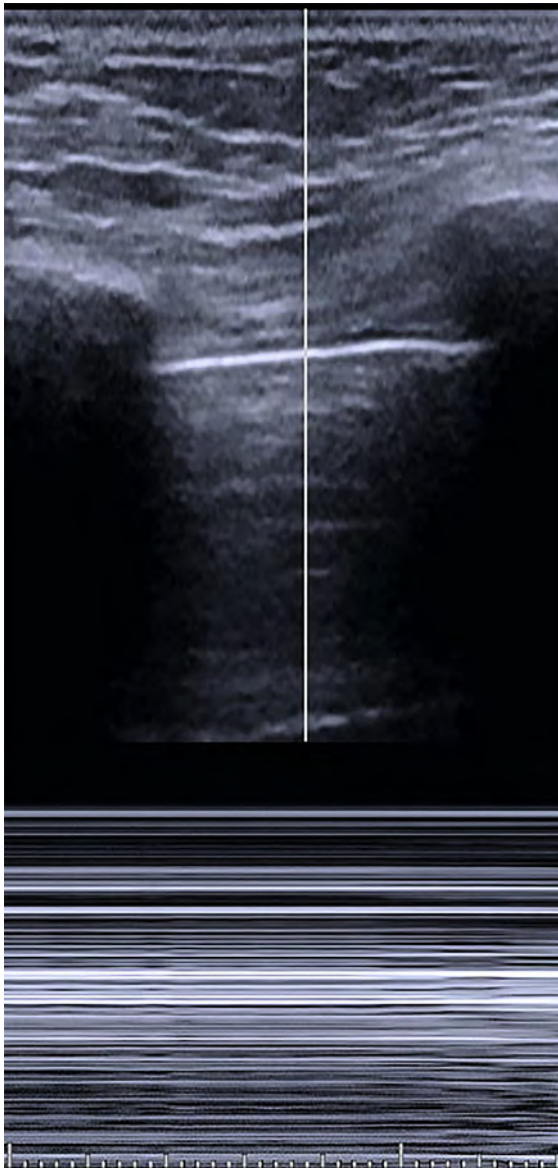
► **Abb. 14** Patient mit Pneumothorax und Nachweis eines Lungenpunktes (Pfeile): Patient mit rechtsseitigem Mantelpneumothorax und Nachweis eines einzelnen Lungenpunktes. Das Ausmaß des Pneumothorax ist sonografisch nicht bestimmbar (linkes Bild); Darstellung eines kleinen Pneumothorax durch Nachweis von 2 Lungenpunkten nach US-gesteuerter Punktion einer kleinen Pleurametastase (M), (rechtes Bild). Bei fehlendem Pleuraerguss ist das Risiko eines punktionsbedingten Pneumothorax erhöht.

Pleura parietalis als unbewegliche, parallel verlaufende Linien erkennbar („Wellen“). Die Pleura visceralis und die Lungen bewegen sich, sodass sie sich als Rauschen darstellen („Strand“), (► **Abb. 15**). Das Vorhandensein von Lungengleiten respektive des Seashore-Signs beweist, dass an dieser Stelle kein Pneumothorax vorliegt. Die Hautschichten, die Brustmuskulatur und die parietale Pleuralinie („Pleura parietalis“) werden als statische (unbewegliche) und parallel verlaufende Linien („Strand“) von der sich respiratorisch bewegenden viszeralen Pleuralinie (Pleura visceralis) und dem Lungenparenchym abgegrenzt („Wellen“). Auch das Vorhandensein von Kometenschweif-Artefakten und B-Linien, die ja von der viszeralen Pleura ausgehen, schließt einen Pneumothorax aus. Sind weder Lungengleiten noch B-Linien/Kometenschweif-Artefakte vorhanden, wird der Lungenpuls gesucht. Dies zeigt die Herzaktion, welche über das Mediastinum und eine ausgebreitete Lunge bis an die Pleuralinie übertragen wird. Eine herzschragsynchrone Pulsation beweist eine ausgebreitete Lunge. Dargestellt werden kann sie mittels M-Mode (regelmäßige Verwerfung der horizontalen Linien bis an die Pleuralinie) oder auch im Farb- bzw. Power-Doppler (► **Abb. 16, 17**).

Ein positives Farbzeichen im Farb- oder Power-Doppler, das entweder vom Lungenpuls oder durch Pleuragleiten verursacht wird, schließt einen Pneumothorax aus.

Sonografisch kann die Größe des Pneumothorax mittels der Position des Lungenpunktes nur abgeschätzt werden. Der Lungenpunkt ist die Stelle des Übergangs des Pneumothorax in die normal der Thoraxwand anliegende

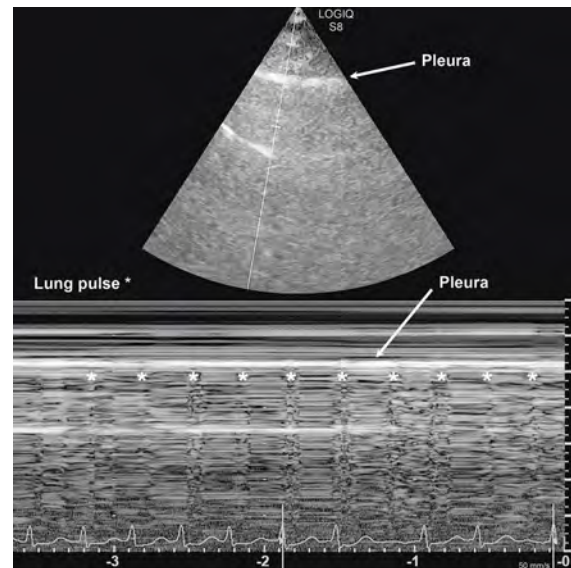




► **Fig. 15** Patient with pneumothorax: In M-mode only horizontal lines are displayed (only “water without sand”) = stratosphere sign or barcode sign.

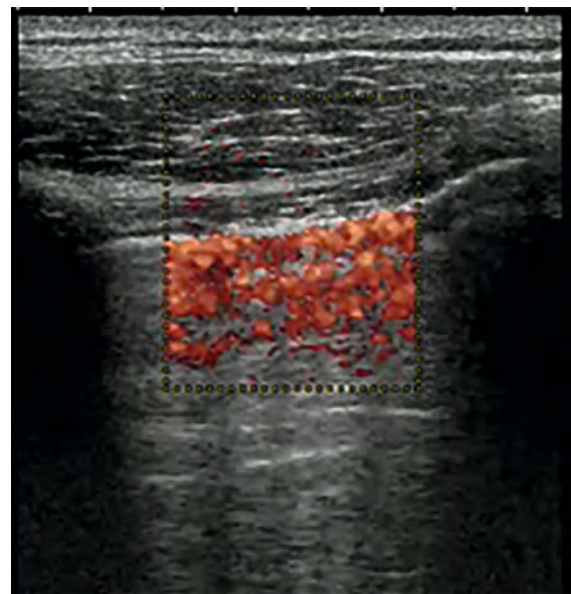
► **Abb. 15** Patient mit Pneumothorax: Im M-Mode werden nur horizontale Linien dargestellt (nur „Wasser ohne Sand“) = Stratosphären-Zeichen oder Barcode-Zeichen.

that lead to changes in the pleural reflex (pulmonary fibrosis with various causes such as sarcoidosis, amiodarone induced pulmonary fibrosis, systemic lupus erythematosus, and others) (► **Fig. 21**). However, sarcoidosis and amiodarone induced pulmonary fibrosis are not primary pleural diseases, but diseases that extend from the lung to the pleura. Localized changes may include pleural scars after radiation therapy, inflammation, trauma, lung metastases, or tumors in contact with the visceral pleura (► **Fig. 22**). Diffuse pleural changes also include less common causes such as IgG4 associated diseases that affect the pleura and correspondingly lead



► **Fig. 16** The lung pulse is shown in M-mode. Recorded along with the ECG, there is a pleural line displacement at each QRS complex on the ECG. Evidence of a lung pulse means that the lung is inflated at that location.

► **Abb. 16** Der Lungenpuls wird mit dem M-Mode dargestellt. Zusammen mit dem EKG aufgezeichnet gibt es bei jedem QRS-Komplex im EKG eine Verwerfung der Pleuralinie. Ein darstellbarer Lungenpuls heißt, dass die Lunge an dieser Stelle ausgebreitet ist.



► **Fig. 17** The lung pulse is shown in color. A color sign below the pleura results from both respiratory motion and lung pulse. Thus, a positive color sign means that the lungs are unfolded at this point.

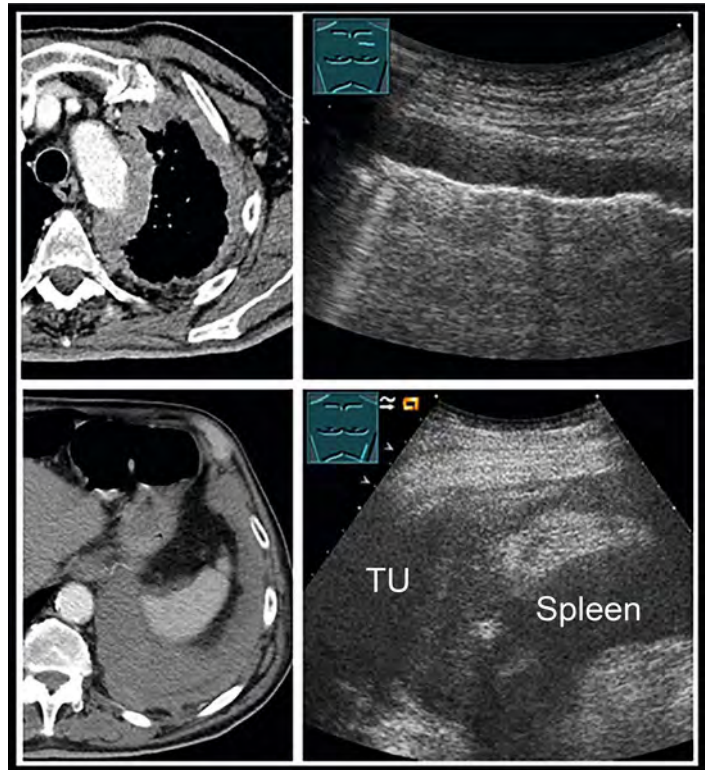
► **Abb. 17** Der Lungenpuls wird mit der Farbe dargestellt. Ein Farbbeichen unterhalb der Pleura entsteht sowohl durch die Atembewegung wie auch durch den Lungenpuls. Ein positives Farbbeichen heißt somit, dass die Lunge an dieser Stelle entfaltet ist.

Lunge. Eine genaue Beurteilung des Ausmaßes eines Pneumothorax bleibt der Röntgenaufnahme oder der Computertomografie vorbehalten. Bei ausgedehntem Pneumothorax ist der Lungenpunkt häufig nicht darzustellen.

## Solide pleurale Läsionen und subpleurale parenchymale Veränderungen (diffuse und umschriebene)

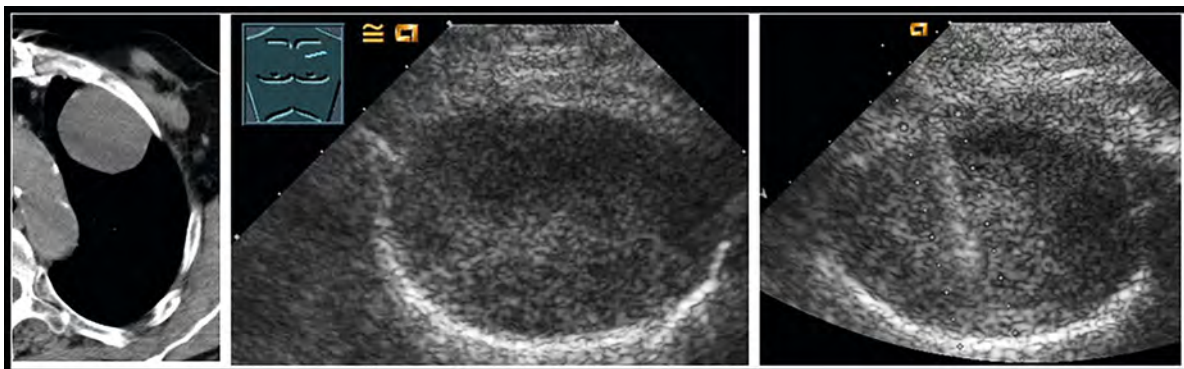
Pleurale Tumore kommen in der Regel lokalisiert vor. Sie können in primäre Pleura-Tumore oder Metastasen unterteilt werden [47]. Der häufigste primäre Pleuratumor ist das maligne Pleuramesotheliom (► **Abb. 18**). Alle anderen primären Tumoren wie der solide fibröse Pleuratumor (► **Abb. 19**), Sarkome oder ein Hämangioendotheliom sind sehr selten. Das maligne Pleuramesotheliom ist bei Männern in 87 % und bei den Frauen in 65 % durch Asbest-Exposition verursacht. Das mediane Überleben nach der Diagnosestellung ist kurz [47]. Das Pleuramesotheliom kann sich unterschiedlich manifestieren, als Plaques oder flächenartig, es kann die viszerale oder die parietale Pleura betreffen [48]. Pleurametastasen treten bei sehr unterschiedlichen Tumoren auf; häufig handelt es sich beim Primärtumor um Lungen- oder Mammakarzinome (► **Abb. 10, 11**).

Tumore können sowohl die viszerale wie auch die parietale Pleura befallen (► **Abb. 20**). Bei pleuralen Tumoren ist meist eine Biopsie notwendig, damit die histologische Diagnose und eine entsprechende Therapie in die Wege geleitet werden können. Die ultraschallgestützte Biopsie hat eine sehr hohe diagnostische Genauigkeit und eine geringe Komplikationsrate [49], da ein Punktionsweg unter Vermeidung einer Interposition von Rippen und Interkostalgefäßen gewählt werden kann. Am besten



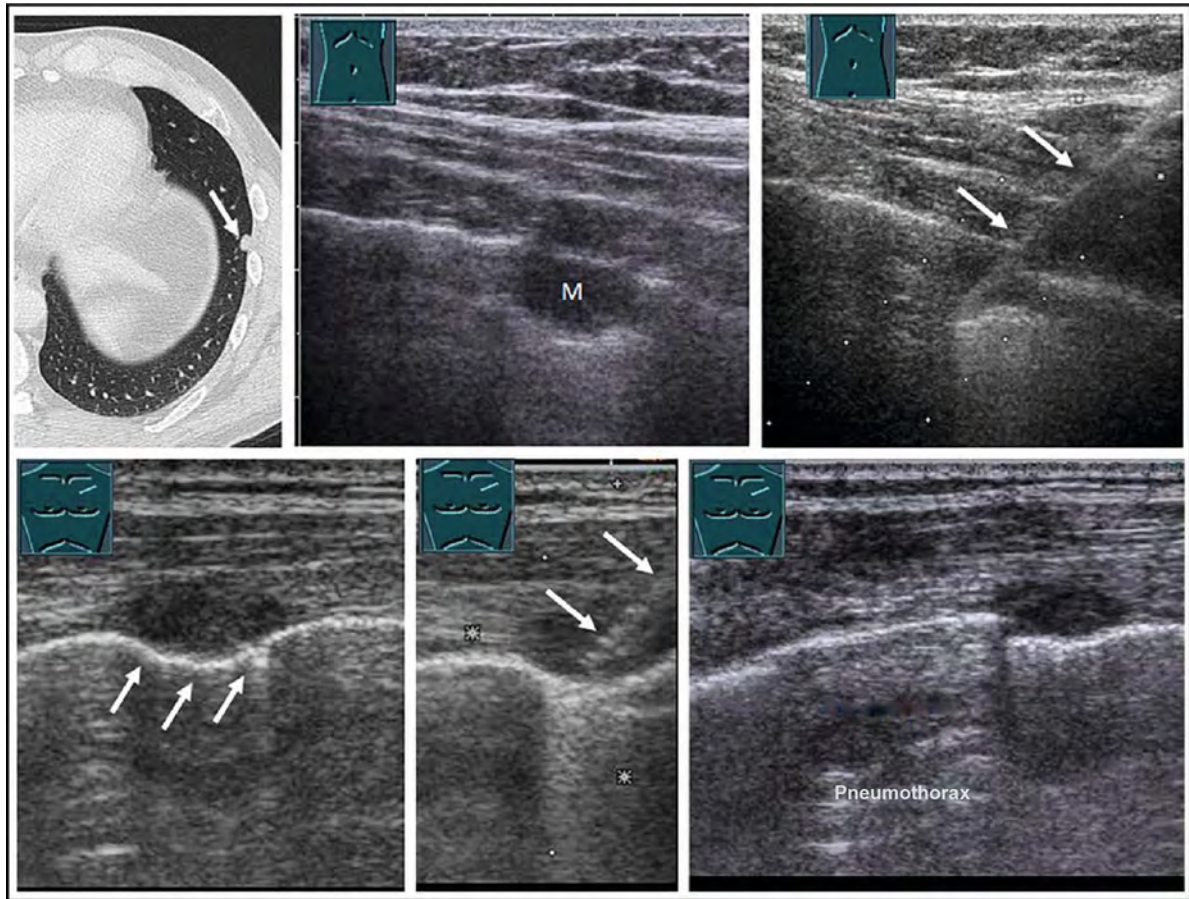
► **Fig. 18** CT scan (Source: Prof. Dr. Andreas H. Mahnken, Direktor der Diagnostischen und Interventionellen Radiologie am Universitätsklinikum Marburg) and ultrasound of a patient with malignant pleural mesothelioma: A markedly thickened parietal pleura is seen in the apical region of the lung (upper images), and in the caudal diaphragm region the tumor (TU) breaches the diaphragm (lower images).

► **Abb. 18** Patient mit malignem Pleuramesotheliom im CT-Bild (Quelle: Herr Prof. Dr. Andreas H. Mahnken, Direktor der Diagnostischen und Interventionellen Radiologie am Universitätsklinikum Marburg) und Ultraschall: Es zeigen sich eine deutlich verdickte Pleura parietalis im apikalen Bereich der Lunge (obere Bilder); im kaudalen diaphragmalen Bereich durchbricht der Tumor (TU) das Zwerchfell (untere Bilder).



► **Fig. 19** Patient with a histologically confirmed solid fibrous pleural tumor: CT scan (Source: Prof. Dr. Andreas H. Mahnken, Direktor der Diagnostischen und Interventionellen Radiologie am Universitätsklinikum Marburg) and B-scan ultrasound.

► **Abb. 19** Patient mit histologisch gesichertem solide-fibrösem Pleuratumor: Darstellung im CT (Quelle: Herr Prof. Dr. Andreas H. Mahnken, Direktor der Diagnostischen und Interventionellen Radiologie am Universitätsklinikum Marburg) und B-Bild-Ultraschall.



► **Fig. 20** Top row: CT scan (Source: Prof. Dr. Andreas H. Mahnen, Direktor der Diagnostischen und Interventionellen Radiologie am Universitätsklinikum Marburg) and ultrasound, of a patient with a small visceral pleura/ lung metastasis (M), showing that the lesion slides with the respiratory cycle of the lung. US guided puncture (top right) resulted in the diagnosis of lung metastases from a primary malignant melanoma. The risk of pneumonia tends to be reduced in the case of lung metastases. Bottom row: Patient with squamous cell carcinoma and small parietal pleural metastasis, the lung slides over the pleural lesion (arrows) (lower left). US guided puncture (bottom center) resulted in the diagnosis of a lung metastasis. Post-intervention, a small pneumothorax was detected (see also Fig. 14) (bottom right).

► **Abb. 20** Obere Reihe: Patient mit kleiner viszeraler Pleura-/Lungenmetastase (M) im CT (Quelle: Herr Prof. Dr. Andreas H. Mahnen, Direktor der Diagnostischen und Interventionellen Radiologie am Universitätsklinikum Marburg) und im Ultraschall, die Läsion gleitet atemabhängig mit der Lunge. Die US-gesteuerte Punktion (rechts oben) ergab die Diagnose einer Lungenmetastase bei malignem Melanom. Das Risiko eines Pneus ist bei Lungenmetastasen eher reduziert. Untere Reihe: Patient mit Plattenepithelkarzinom und kleiner parietaler Pleurametastase, die Lunge gleitet über die pleurale Läsion (Pfeile), (links unten). Die US-gesteuerte Punktion (unten Mitte) ergab die Diagnose einer Lungenmetastase. Postinterventionell ließ sich ein kleiner Pneumothorax nachweisen (siehe auch Abb.14), (rechts unten).

to pleural effusion. These may be suspected if lymphoplasmacytic infiltration is present in the pleural effusion or pleural biopsy [50, 51]. By sonography, pulmonary fibrosis presents with a picture of a severely altered pleura, which is thickened and fragmented, with partial subpleural small consolidations, and an interstitial syndrome with many comet tail artifacts.

A differential diagnosis is not possible based on the sonographic appearance alone. However, sonography helps in certain diseases. Thus, pathologic lymph nodes may be found in sarcoidosis, which are readily accessible by biopsy, if superficial.

### Fibrothorax

Fibrothorax is a scarring change of the pleura. Other terms include diffuse pleural thickening, pleural rind, and pleural fibrosis. Adhesion of both pleural layers can lead to respiratory distress due to the resulting restriction. The causes are diverse. More common, however, are benign changes such as a post pleurisy status (infection, tuberculous, drug-induced, uremic, rheumatism) or a post hemothorax status. If the parietal pleura is thickened and has focal calcifications, this indicates asbestos-induced fibrothorax [52, 53].

findet die Biopsie einer parietalen Pleuraläsion an einer Stelle statt, wo ein Pleuraerguss vorliegt, um das Risiko eines Pneumothorax zu reduzieren (► **Abb. 11, 14**).

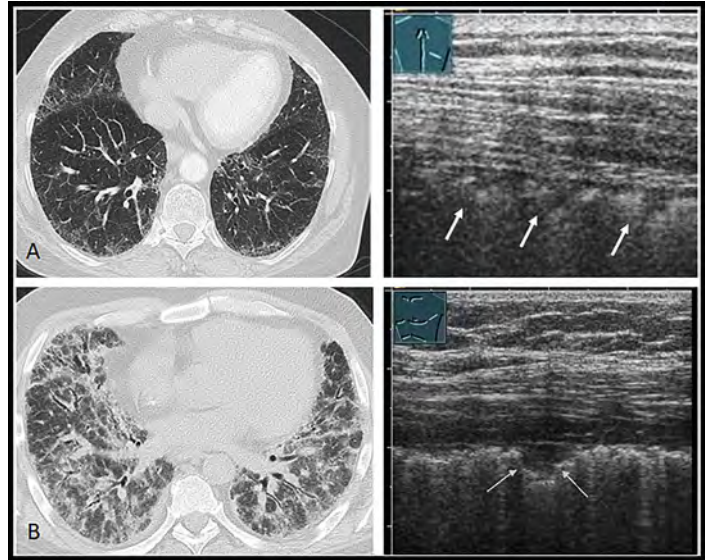
Subpleurale parenchymale Veränderungen können diffus oder umschrieben auftreten. Zu den diffusen Veränderungen gehören Lungenkrankheiten, welche zu Veränderungen des Pleurareflexes führen (Lungenfibrose mit unterschiedlichen Ursachen wie Sarkoidose, amiodaron-induzierte Lungenfibrose, systemischer Lupus erythematoses und andere mehr) (► **Abb. 21**). Sarkoidose und amiodaron-induzierte Lungenfibrose sind aber keine primären Pleura-Erkrankungen, sondern Erkrankungen, die bis an die Pleura heranreichen. Lokalisierte Veränderungen können pleurale Narben nach Bestrahlung, Entzündungen, Traumata, Lungenmetastasen oder Tumore mit Kontakt zur viszeralen Pleura sein (► **Abb. 22**). Zu den diffusen pleuralen Veränderungen gehören auch seltenere Ursachen wie IgG4-assoziierte Krankheiten, welche die Pleura befallen und entsprechend zu einem Pleuraerguss führen. Diese können vermutet werden, wenn im Pleuraerguss oder der Pleurabiopsie eine lymphoplasmazelluläre Infiltration vorhanden ist [50, 51]. Sonografisch zeigt die Lungenfibrose das Bild einer stark veränderten Pleura, welche verdickt und fragmentiert erscheint, teils subpleurale kleine Konsolidationen aufweist, sowie ein interstitielles Syndrom mit vielen Kometenschweif-Artefakten zeigt.

Eine Differenzialdiagnose ist aufgrund des sonografischen Erscheinungsbildes alleine nicht möglich. Die Sonografie hilft jedoch bei gewissen Krankheiten weiter. So können bei einer Sarkoidose pathologische Lymphknoten gefunden werden, welche bei oberflächlicher Lage der Biopsie gut zugänglich sind.

## Fibrothorax

Der Fibrothorax ist eine narbige Veränderung der Pleura. Andere Ausdrücke sind „Pleuraschwarte“, „Pleuraschwiele“ und pleurale Fibrose. Eine Verklebung beider Pleurablätter kann aufgrund der daraus resultierenden Restriktion zu einer Atemnot führen. Die Ursachen sind vielfältig. Häufiger sind jedoch benigne Veränderungen – wie ein Status nach Pleuritis (infektiös, tuberkulös, medikamenten-induziert, urämisch, rheumatisch) oder Status nach Hämatothorax. Ist die parietale Pleura verdickt und weist fokale Verkalkungen auf, weist dies auf einen asbest-induzierten Fibrothorax hin [52, 53].

Wichtige Differenzialdiagnosen sind Pleuraverkalkungen nach vorangegangenem Hämatothorax oder spezifischer Pleuritis. Eine Biopsie ist oft notwendig, um die Differenzierung einer malignen von einer benignen Erkrankung zu erzwingen. Die histologische Diagnosesicherung ist jedoch häufig nicht sehr einfach [54].

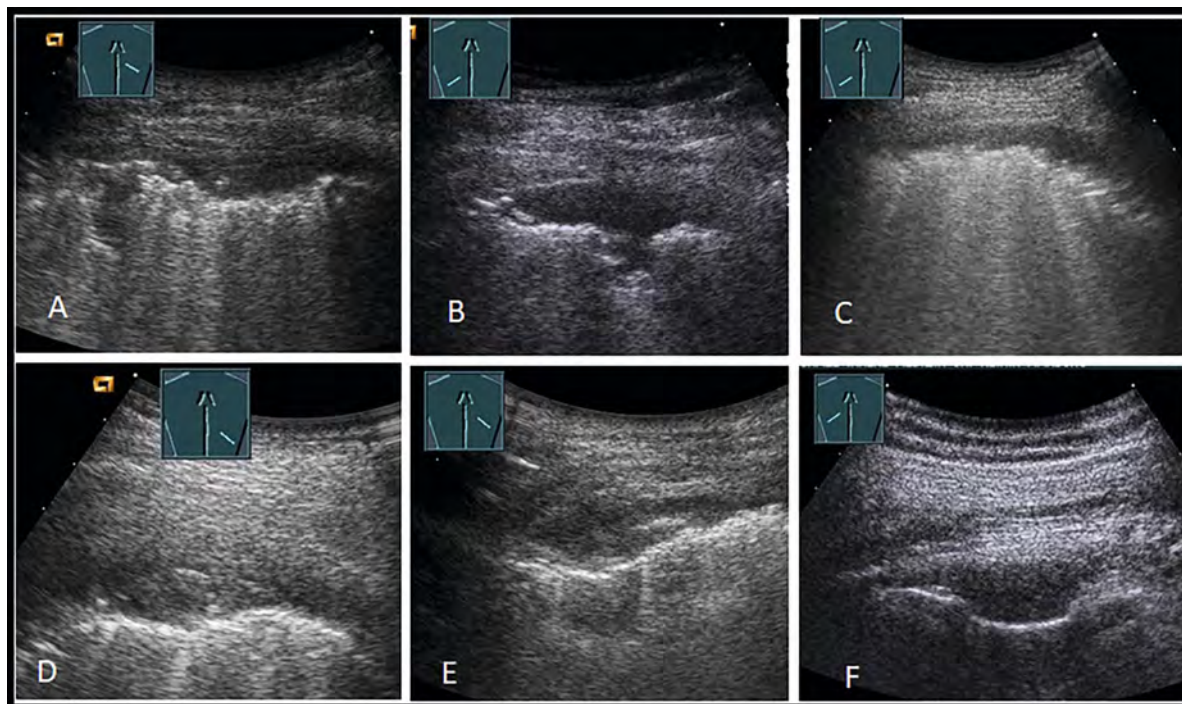


► **Fig. 21** Patients with confirmed pulmonary fibrosis: in the upper row **A**, CT scan (Source: Prof. Dr. Andreas H. Mahnken, Direktor der Diagnostischen und Interventionellen Radiologie am Universitätsklinikum Marburg) shows dorsal fibrotic changes; on the right side, the corresponding ultrasound image shows multiple small nodular visceral lesions (arrows). In the lower row **B**, CT scan (provided by \*BLINDED\*, Marburg) depicts distinct changes, ultrasound shows nodular foci (arrows). Sonography is not suitable to show the extent of computer tomography fibrotic changes.

► **Abb. 21** Patienten mit gesicherter Lungenfibrose: in der oberen Reihe **A** zeigt das CT (Quelle: Herr Prof. Dr. Andreas H. Mahnken, Direktor der Diagnostischen und Interventionellen Radiologie am Universitätsklinikum Marburg) dorsale fibrotische Veränderungen, rechtsseitig das korrespondierende Ultraschallbild mit multiplen kleinen nodulären viszeralen Läsionen (Pfeile). In der unteren Reihe **B** zeigt das CT (zur Verfügung gestellt von \*BLINDED\*, Marburg) deutliche Veränderungen, im Ultraschall lassen sich noduläre Herde nachweisen (Pfeile). Die Sonografie ist nicht geeignet, das Ausmaß der computertomografischen fibrotischen Veränderungen darzustellen.

## Interstitielles Syndrom – vertikale Reverberationsartefakte

Aufgrund klinischer und experimenteller Studien sind vertikale Reverberationsartefakte heterogene Artefakte, deren Beschaffenheit eng mit der pleuralen und subpleuralen Gewebeszusammensetzung zusammenhängt. Diese Artefakte können kurz oder lang, hell, glatt, gut oder schlecht begrenzt, schmal oder breit und von unterschiedlicher Form sein [55]. Vereinzelt Vertikalartefakte werden auch bei gesunden, oft älteren Individuen beobachtet (meistens in den basalen Lungenabschnitten). Als positiver Befund wird angesehen, wenn eine untersuchte Region bei sagittaler Schnittführung 3 oder mehr vertikale Reverberationsartefakte zwischen 2 Rippen aufweist („interstitielles Syndrom“). Das interstitielle Syndrom kann fokal, unilateral oder bilateral bzw. ubiquitär vorkommen. Ubiquitär heißt, dass beim liegenden Patienten beidseits ventral und lateral jeweils mindestens 2 Regionen positiv für vertikale Wiederholungsartefakte sind [17].



► **Fig. 22** Patients with confirmed pleural pathologies: change due to scarring (A), scleroderma (B); GvHD of the lung (C), tuberculosis (D), Mediterranean fever (E), neurofibroma (F); B-scan sonography of lesions is nonspecific with no characteristic features, a clinical classification is essential.

► **Abb. 22** Patienten mit gesicherten pleuralen Pathologien: narbige Veränderung (A), Sklerodermie (B); GvHD der Lunge (C), Tuberkulose (D), Mittelmeerfieber (E), Neurofibrom (F); die Läsionen sind B-Bild-sonografisch uncharakteristisch und nicht spezifisch – eine klinische Einordnung ist essenziell.

Important differential diagnoses are pleural calcifications after previous hemothorax or specific pleurisy. Biopsy is often necessary to force a differentiation of malignant from benign disease. However, histological confirmation of the diagnosis is often not very easy [54].

### Interstitial syndrome – vertical reverberation artifacts

Based on clinical and experimental studies, vertical reverberation artifacts are heterogeneous artifacts with characteristics closely related to pleural and subpleural tissue composition. These artifacts may be short or long, bright, smooth, well or poorly defined, narrow or wide, and of varying shapes [55]. Isolated vertical artifacts are also observed in healthy, often older individuals (mostly in basal lung sections). A positive finding is considered to be present when an examined region displays three or more vertical reverberation artifacts between two ribs on a sagittal section (“interstitial syndrome”). The interstitial syndrome may be focal, unilateral, bilateral or ubiquitous. Ubiquitous means that in the supine patient at least 2 regions are positive for vertical repeating artifacts on both sides ventrally and laterally [17].

### Adjustment

The vertical reverberation artifacts can in principle be visualized with all probe types, but in adults typically a convex probe with a frequency range between about 3 and 6 MHz should be used. Since the new ultrasound devices often have artifact suppression programmed into the presets, it is imperative that these settings be turned off, otherwise they also suppress reverberation artifacts. The vertical reverberation artifacts can be assigned to different diseases based on their presentation. They are divided into B lines and comet tail artifacts. To make this distinction, the pleura must be assessed with a high-frequency probe (10 MHz and above).

### B-lines

B-lines are hyperechoic reverberation artifacts that originate from a smooth pleural line (assessed with a high-frequency probe) and extend to the lower edge of the image (more than 10 cm) without attenuation. They are always the same width, overshadow everything, and move with the lung sliding. If ubiquitous, this corresponds to pulmonary edema. They typically occur in cardiogenic pulmonary edema.

## Einstellung

Die vertikalen Reverberationsartefakte können prinzipiell mit allen Sondentypen dargestellt werden – beim Erwachsenen sollte typischerweise eine Konvexsonde mit einem Frequenzbereich zwischen etwa 3 und 6 MHz benutzt werden. Da die neuen Ultraschallgeräte häufig in den Presets eine Artefakt-Unterdrückung programmiert haben, muss diese zwingend ausgeschaltet werden, da ansonsten diese Reverberationsartefakte ebenfalls unterdrückt werden. Die vertikalen Reverberationsartefakte können aufgrund ihrer Darstellung unterschiedlichen Krankheiten zugeordnet werden. Sie werden in B-Linien und Kometenschweif-Artefakte unterteilt. Um diese Unterscheidung vornehmen zu können, muss die Pleura mit einer hochfrequenten Sonde (ab 10 MHz) beurteilt werden.

## B-Linien

Als B-Linien werden echoreiche Reverberationsartefakte bezeichnet, welche von einer glatten Pleuralinie (beurteilt mit einer hochfrequenten Sonde) ausgehen und sich ohne Abschwächung bis an den unteren Bildrand (mehr als 10 cm) ausbreiten. Sie sind immer gleich breit, überstrahlen alles und bewegen sich mit dem Lungengleiten. Wenn sie ubiquitär vorkommen, entspricht dies einem Lungenödem. Typischerweise kommen sie bei einem kardiogenen Lungenödem vor.

## Kometenschweif-Artefakte

Als Kometenschweif-Artefakte werden stark echogene Reverberationsartefakte bezeichnet, welche von einer unregelmäßigen, fragmentierten Pleuralinie ausgehen, die häufig verdickt erscheint (beurteilt mit einer hochfrequenten Sonde). Sie entstehen an einer pathologisch

veränderten Pleura, gehen von subpleuralen Konsolidierungen oder vom Rand von Lungenkonsolidierungen aus. Sie sind unterschiedlich breit und enden in unterschiedlicher Tiefe (weniger als 10 cm). Bei ubiquitärem Vorkommen kann es sich um eine Lungenfibrose (z. B. Sarkoidose, Pneumonitis und weitere mehr) handeln. Fokal kommen sie bei einer Lungenkontusion, einer Pleuritis und weiteren Pleura-Erkrankungen vor.

## Interessenkonflikt

---

### Erklärung zu finanziellen Interessen

Forschungsförderung erhalten: nein; Honorar/geldwerten Vorteil für Referententätigkeit erhalten: nein; Bezahlter Berater/interner Schulungsreferent/Gehaltsempfänger: nein; Patient/Geschäftsanteile/Aktien (Autor/Partner, Ehepartner, Kinder) an Firma (Sponsor der Veranstaltung): nein; Patent/Geschäftsanteile/Aktien (Autor/Partner, Ehepartner, Kinder) an Firma (Nicht-Sponsor der Veranstaltung): nein.

### Erklärung zu nichtfinanziellen Interessen

Einige der Autoren erklären, dass sie Vortragshonorare und/oder Unterstützung für Ultraschallkurse erhalten haben.

## Korrespondenzadresse

---

### Prof. Christoph F. Dietrich

Department of General Internal Medicine, Kliniken Hirslanden Beau-Site, Salem und Permanence  
Schänzlihalde 11  
3036 Bern  
Switzerland  
Tel.: +41/7 64 40 81 50  
Fax: +41/7 98 34 71 80  
ChristophFrank.Dietrich@hirslanden.ch

## Comet tail artifacts

Comet tail artifacts are strongly echogenic reverberation artifacts that originate from an irregular, fragmented pleural line which often appears thickened (assessed with a high-frequency probe). They arise at a pathologically altered pleura, originate from subpleural consolidations or from the edge of lung consolidations. They vary in width, and end at different depths (less than 10 cm). If ubiquitous, they may be indicative of pulmonary fibrosis (e. g., sarcoidosis, pneumonitis, and others). Focal comet tail artifacts occur in pulmonary contusion, pleurisy, and other pleural diseases.

## Conflict of Interest

### Declaration of financial interests

Receipt of research funding: no; receipt of payment/financial advantage for providing services as a lecturer: no; paid consultant/internal trainer/salaried employee: no; patent/business interest/shares (author/partner, spouse, children) in company: no; patent/business interest/shares (author/partner, spouse, children) in sponsor of this CME article or in company whose interests are affected by the CME article: no.

### Declaration of non-financial interests

Some of the authors declare that they have received lecture honoraria and/or support for ultrasound courses.

## Correspondence

### Prof. Christoph F. Dietrich

Department of General Internal Medicine, Kliniken Hirslanden Beau-Site, Salem und Permanence  
Schänzlihalde 11  
3036 Bern  
Switzerland  
Tel.: +41/7 64 40 81 50  
Fax: +41/7 98 34 71 80  
ChristophFrank.Dietrich@hirslanden.ch

## References

- [1] Jaworska J, Buda N, Ciuca IM et al. Ultrasound of the pleura in children, WFUMB review paper. *Med Ultrason* 2021. doi:10.11152/mu-3058
- [2] Dietrich CF, Buda N, Ciuca IM et al. Lung ultrasound in children, WFUMB review paper (part 2). *Med Ultrason* 2021. doi:10.11152/mu-3059
- [3] Fang C, Jaworska J, Buda N et al. Ultrasound of the chest and mediastinum in children, interventions and artefacts. WFUMB review paper (part 3). *Med Ultrason* 2022; 24: 65–67. doi:10.11152/mu-3323
- [4] Findeisen H, Trenker C, Zadeh ES et al. Further aspects concerning peripheral lung carcinoma in CEUS. *Ultraschall in der Medizin – European Journal of Ultrasound* 2020. doi:10.1055/a-1090-4327
- [5] Safai Zadeh E, Beutel B, Dietrich CF et al. Perfusion Patterns of Peripheral Pulmonary Lesions in COVID-19 Patients Using Contrast-Enhanced Ultrasound (CEUS): A Case Series. *J Ultrasound Med* 2021; 40: 2403–2411. doi:10.1002/jum.15624
- [6] Safai Zadeh E, Dietrich CF, Kmoth L et al. Peripheral Pulmonary Lesions in Confirmed Pulmonary Arterial Embolism: Follow-up Study of B-Mode Ultrasound and of Perfusion Patterns Using Contrast-Enhanced Ultrasound (CEUS). *J Ultrasound Med* 2021. doi:10.1002/jum.15852
- [7] Safai Zadeh E, Gorg C, Prosch H et al. WFUMB Technological Review: How to Perform Contrast-Enhanced Ultrasound of the Lung. *Ultrasound Med Biol* 2022. doi:10.1016/j.ultrasmedbio.2021.11.014
- [8] Safai Zadeh E, Huber KP, Dietrich CF et al. The Value of Lung Ultrasound to Detect the Early Pleural and Pulmonary Pathologies in Nonhospitalized COVID-19-Suspected Cases in a Population with a Low Prevalence of COVID-19 Infection: A Prospective Study in 297 Subjects. *J Ultrasound Med* 2021. doi:10.1002/jum.15822
- [9] Safai Zadeh E, Keber CU, Dietrich CF et al. Perfusion Patterns of Peripheral Pulmonary Granulomatous Lesions Using Contrast-Enhanced Ultrasound (CEUS) and Their Correlation with Immunohistochemically Detected Vascularization Patterns. *J Ultrasound Med* 2022; 41: 565–574. doi:10.1002/jum.15730
- [10] Safai Zadeh E, Weide J, Dietrich CF et al. Diagnostic Accuracy of B-Mode- and Contrast-Enhanced Ultrasound in Differentiating Malignant from Benign Pleural Effusions. *Diagnostics (Basel)* 2021; 11. doi:10.3390/diagnostics11071293
- [11] Demi L, Wolfram F, Klersy C et al. New International Guidelines and Consensus on the Use of Lung Ultrasound. *J Ultrasound Med* 2023; 42: 309–344. doi:10.1002/jum.16088
- [12] Alhyari A, Gorg C, Dietrich CF et al. Diagnostic Performance of Point Shear Wave Elastography Using Acoustic Radiation Force Impulse Technology in Peripheral Pulmonary Consolidations: A Feasibility Study. *Ultrasound Med Biol* 2022. doi:10.1016/j.ultrasmedbio.2021.12.015
- [13] Dietrich CF, Gorg C, Horn R et al. Ultrasound of the lung. *Ultraschall Med* 2023; 44: 2–19
- [14] Safai Zadeh E, Gorg C, Prosch H et al. The Role of Thoracic Ultrasound for Diagnosis of Diseases of the Chest Wall, the Mediastinum, and the Diaphragm–Narrative Review and Pictorial Essay. *Diagnostics (Basel)* 2023; 13. doi:10.3390/diagnostics13040767
- [15] Dietrich CF, Goudie A, Chiorean L et al. Point of Care Ultrasound: A WFUMB Position Paper. *Ultrasound Med Biol* 2017; 43: 49–58. doi:10.1016/j.ultrasmedbio.2016.06.021
- [16] Maio G. Medicine and the Holistic Understanding of the Human Being: Ultrasound Examination as Dialog. *Ultraschall in der Medizin – European Journal of Ultrasound* 2014; 35: 98–107. doi:10.1055/s-0034-1366182
- [17] Volpicelli G, Elbarbary M, Blaivas M et al. International evidence-based recommendations for point-of-care lung ultrasound. *Intensive Care Med* 2012; 38: 577–591. doi:10.1007/s00134-012-2513-4
- [18] Volpicelli G, Caramello V, Cardinale L et al. Bedside ultrasound of the lung for the monitoring of acute decompensated heart failure. *Am J Emerg Med* 2008; 26: 585–591. doi:10.1016/j.ajem.2007.09.014
- [19] Jambrik Z, Monti S, Coppola V et al. Usefulness of ultrasound lung comets as a nonradiologic sign of extravascular lung water. *Am J Cardiol* 2004; 93: 1265–1270. doi:10.1016/j.amjcard.2004.02.012
- [20] Picano E, Frassi F, Agricola E et al. Ultrasound lung comets: a clinically useful sign of extravascular lung water. *J Am Soc Echocardiogr* 2006; 19: 356–363. doi:10.1016/j.echo.2005.05.019
- [21] Soldati G, Smargiassi A, Inchingolo R et al. Proposal for International Standardization of the Use of Lung Ultrasound for

- Patients With COVID-19: A Simple, Quantitative, Reproducible Method. *J Ultrasound Med* 2020; 39: 1413–1419. doi:10.1002/jum.15285
- [22] Allinovi M, Parise A, Giacalone M et al. Lung Ultrasound May Support Diagnosis and Monitoring of COVID-19 Pneumonia. *Ultrasound Med Biol* 2020; 46: 2908–2917. doi:10.1016/j.ultrasmedbio.2020.07.018
- [23] Matthias I, Panebianco NL, Maltenfort MG et al. Effect of Machine Settings on Ultrasound Assessment of B-lines. *J Ultrasound Med* 2020; 40: 2039–2046. doi:10.1002/jum.15581
- [24] Mento F, Demi L. Dependence of lung ultrasound vertical artifacts on frequency, bandwidth, focus and angle of incidence: An in vitro study. *J Acoust Soc Am* 2021; 150: 4075. doi:10.1121/10.0007482
- [25] Leote J, Muxagata T, Guerreiro D et al. Influence of Ultrasound Settings on Laboratory Vertical Artifacts. *Ultrasound Med Biol* 2023; 49: 1901–1908. doi:10.1016/j.ultrasmedbio.2023.03.018
- [26] Mento F, Demi L. On the influence of imaging parameters on lung ultrasound B-line artifacts, in vitro study. *J Acoust Soc Am* 2020; 148: 975. doi:10.1121/10.0001797
- [27] Miller DL, Dou C, Raghavendran K. Dependence of thresholds for pulmonary capillary hemorrhage on diagnostic ultrasound frequency. *Ultrasound Med Biol* 2015; 41: 1640–1650. doi:10.1016/j.ultrasmedbio.2015.01.016
- [28] Wolfram F, Miller D, Demi L et al. Best Practice Recommendations for the Safe use of Lung Ultrasound. *Ultraschall Med* 2023. doi:10.1055/a-1978-5575
- [29] Miserocchi G. Physiology and pathophysiology of pleural fluid turnover. *Eur Respir J* 1997; 10: 219–225. doi:10.1183/09031936.97.10010219
- [30] Dickman E, Terentiev V, Likourezos A et al. Extension of the Thoracic Spine Sign: A New Sonographic Marker of Pleural Effusion. *J Ultrasound Med* 2015; 34: 1555–1561. doi:10.7863/ultra.15.14.06013
- [31] Vargas CA, Quintero J, Figueroa R et al. Extension of the thoracic spine sign as a diagnostic marker for thoracic trauma. *Eur J Trauma Emerg Surg* 2020. doi:10.1007/s00068-020-01459-1
- [32] Hassan M, Rizk R, Essam H et al. Validation of equations for pleural effusion volume estimation by ultrasonography. *J Ultrasound* 2017; 20: 267–271. doi:10.1007/s40477-017-0266-1
- [33] Balik M, Plasil P, Waldauf P et al. Ultrasound estimation of volume of pleural fluid in mechanically ventilated patients. *Intensive Care Med* 2006; 32: 318. doi:10.1007/s00134-005-0024-2
- [34] Mayo PH, Doelken P. Pleural ultrasonography. *Clin Chest Med* 2006; 27: 215–227. doi:10.1016/j.ccm.2006.01.003
- [35] Dietrich CF, Mathis G, Cui XW et al. Ultrasound of the pleurae and lungs. *Ultrasound Med Biol* 2015; 41: 351–365. doi:10.1016/j.ultrasmedbio.2014.10.002
- [36] Bedawi EO, Hassan M, Rahman NM. Recent developments in the management of pleural infection: A comprehensive review. *Clin Respir J* 2018; 12: 2309–2320. doi:10.1111/crj.12941
- [37] Mercer RM, Corcoran JP, Porcel JM et al. Interpreting pleural fluid results. *Clin Med (Lond)* 2019; 19: 213–217. doi:10.7861/clinmedicine.19-3-213
- [38] Joseph J, Badrinath P, Basran GS et al. Do we need all three criteria for the diagnostic separation of pleural fluid into transudates and exudates? An appraisal of the traditional criteria. *Med Sci Monit* 2003; 9: CR474–CR476
- [39] Light RW, Macgregor MI, Luchsinger PC et al. Pleural effusions: the diagnostic separation of transudates and exudates. *Ann Intern Med* 1972; 77: 507–513. doi:10.7326/0003-4819-77-4-507
- [40] Porcel JM. Identifying transudates misclassified by Light's criteria. *Curr Opin Pulm Med* 2013; 19: 362–367. doi:10.1097/MCP.0b013e32836022dc
- [41] Rufino R, Marques BL, Azambuja Rde L et al. Pleural cholesterol to the diagnosis of exudative effusion. *Open Respir Med J* 2014; 8: 14–17. doi:10.2174/1874306401408010014
- [42] Shi HZ, Liang QL, Jiang J et al. Diagnostic value of carcinoembryonic antigen in malignant pleural effusion: a meta-analysis. *Respirology* 2008; 13: 518–527. doi:10.1111/j.1440-1843.2008.01291.x
- [43] Shen Y, Zhu H, Wan C et al. Can cholesterol be used to distinguish pleural exudates from transudates? evidence from a bivariate meta-analysis. *BMC Pulm Med* 2014; 14: 61. doi:10.1186/1471-2466-14-61
- [44] Wilcox ME, Chong CA, Stanbrook MB et al. Does this patient have an exudative pleural effusion? The Rational Clinical Examination systematic review. *JAMA* 2014; 311: 2422–2431. doi:10.1001/jama.2014.5552
- [45] Ferreiro L, Toubes ME, San Jose ME et al. Advances in pleural effusion diagnostics. *Expert Rev Respir Med* 2020; 14: 51–66. doi:10.1080/17476348.2020.1684266
- [46] Bhoil R, Kumar R, Kaur J et al. Diagnosis of Traumatic Pneumothorax: A Comparison between Lung Ultrasound and Supine Chest Radiographs. *Indian J Crit Care Med* 2021; 25: 176–180. doi:10.5005/jp-journals-10071-23729
- [47] Karpathiou G, Stefanou D, Froudarakis ME. Pleural neoplastic pathology. *Respir Med* 2015; 109: 931–943. doi:10.1016/j.rmed.2015.05.014
- [48] Katzman D, Sterman DH. Updates in the diagnosis and treatment of malignant pleural mesothelioma. *Curr Opin Pulm Med* 2018; 24: 319–326. doi:10.1097/MCP.0000000000000489
- [49] Lin Z, Wu D, Wang J et al. Diagnostic value of ultrasound-guided needle biopsy in undiagnosed pleural effusions: A systematic review and meta-analysis. *Medicine (Baltimore)* 2020; 99: e21076. doi:10.1097/MD.00000000000021076
- [50] Murata Y, Aoe K, Mimura Y. Pleural effusion related to IgG4. *Curr Opin Pulm Med* 2019; 25: 384–390. doi:10.1097/MCP.0000000000000581
- [51] Tello-Sanchez M, Rodriguez-Duque MS, Loidi-Lopez C et al. Pleural and Pericardial Effusion as the Only Manifestation of IgG4-Related Disease. *Arch Bronconeumol* 2020; 56: 597–599. doi:10.1016/j.arbres.2020.04.013
- [52] Felekis VA. Causes and management of pleural fibrosis. *Respirology* 2005; 10: 402. doi:10.1111/j.1440-1843.2005.00707.x
- [53] Huggins JT, Sahn SA. Causes and management of pleural fibrosis. *Respirology* 2004; 9: 441–447. doi:10.1111/j.1440-1843.2004.00630.x
- [54] Wang XB, Yin Y, Miao Y et al. Flex-rigid pleuroscopic biopsy with the SB knife Jr is a novel technique for diagnosis of malignant or benign fibrothorax. *J Thorac Dis* 2016; 8: E1555–E1559. doi:10.21037/jtd.2016.11.92
- [55] Mathis G, Horn R, Morf S et al. WFUMB position paper on reverberation artefacts in lung ultrasound: B-lines or comet-tails? *Med Ultrason* 2021; 23: 70–73. doi:10.11152/mu-2944



## CME-Questions

### Question 1

Pleural sonography is characterized by the following statements (which statement is correct?)

- A The extent of the pneumothorax can usually be assessed by sonography
- B Pleural and lung ultrasound is primarily characterized by artifact assessment (artifact sonography) rather than direct assessment of structures and motion
- C Severe pneumonia is predominantly characterized by the extent of pleural effusion
- D Ultrasound allows quantitative estimation of the amount of pleural effusion
- E Pleurisy is a reliable sonographic diagnosis

### Question 2

Pleural sonography is characterized by the following statements (which statement is correct?)

- A Pleural sonography is sufficient for tumor staging
- B Pleural sonography is superior to clinical aspects
- C Knowledge of clinical symptomatology and pretest probability is subordinate
- D Pleural sonography is only performed in hospitals
- E Pleural sonography is characterized by a pragmatically oriented approach involving an analysis of the overall aspect

### Question 3

Typical sonographic signs of pneumothorax include.

- A Absence of lung sliding
- B Pleural effusion
- C Pleural thickening
- D Subpleural pneumothorax lines
- E Segmental infiltrate

### Question 4

Which of the following statements about sonographic pneumothorax diagnostics is not true?

- A A positive color sign on color or power Doppler caused by a pulmonary pulse or pleural sliding rules out a pneumothorax
- B Without evidence of a pulmonary pulse, the diagnosis of pneumothorax should not be made
- C Direct sonographic pneumothorax criteria are superior to indirect criteria
- D Exact pneumothorax quantification is not possible sonographically
- E Mobile A-line and B-line artifacts rule out a pneumothorax

### Question 5

Which statement regarding the sonographic examination of pleural effusion is correct?

- A Accurate quantification of pleural effusion is possible by sonography.
- B The composition of the effusion can be reliably assigned based on echogenicity.
- C A pleural effusion can be detected from as little as 5–10 ml.
- D Pleural effusions are most readily imaged from a supraclavicular approach in the seated patient.
- E The age of a rib fracture underlying pleural effusion can be graded by sonography.

### Question 6

Which statement about pleural sonography is correct?

- A Normal lung parenchymal structures can be consistently imaged by sonography.
- B Deep pleural and pulmonary processes are best visualized with a high-frequency transducer (5–12 MHz).
- C The pleura is best examined with a high-frequency transducer (5–12 MHz).
- D Superficial pleural processes should preferably be examined with echocardiographic transducers.
- E High-frequency transducers are ideal for the supraclavicular approach to the pleura.

### Question 7

Which statement about the examination of the pleura is correct

- A Sonographic oncologic pleural diagnosis is more established than computed tomography.
- B Sonographic pleural effusion diagnosis is inferior to magnetic resonance imaging.
- C Sonographic classification of pleural effusions as “present” or “absent” has proven useful.
- D Sonographic detection of pleural effusion is more sensitive than chest X-rays.
- E Pneumothorax looks like a pleural effusion.

### Question 8

Which statement about B line artifacts (BLAs) is correct?

- A The number of BLAs is rather not dependent on the fluid content in the lungs.
- B Assessment of BLAs is contraindicated for the detection of pulmonary edema because cavitations are feared.
- C BLAs indicate an interstitial syndrome.
- D BLAs cannot be imaged in healthy individuals.
- E BLAs and A line artifacts are identical.

▶ Additional questions on the next page...

## CME Questions

### Question 9

Pleural sonography is characterized by the following statements (which statement is correct?)

- A Pleural ultrasonography is not recommended in the prehospital setting because it is too costly.
- B Pleural sonography allows to reliably differentiate pleural effusions from pneumothorax.
- C Pleural sonography is only performed in hospitals
- D Pleural sonography is not very productive in pneumothorax because air is the enemy of ultrasound.
- E Pleural sonography is contraindicated in severe dyspnea.

### Question 10

Which statement about pleural sonography is correct?

- A Pleural sonography was revolutionized by elastography.
- B Has no indication range for the use of ultrasound contrast agents.
- C Pleural ultrasonography has become established in the emergency setting.
- D Contrast media allow to visualize healthy lung parenchyma.
- E Healthy pleura is 2 mm thick and can be assessed by sonography.

## Punkte sammeln auf CME.thieme.de



Diese Fortbildungseinheit ist in der Regel 12 Monate online für die Teilnahme verfügbar. Unter <https://eref.thieme.de/CXMN4E6> oder über den QR-Code kommen Sie direkt zur Startseite des Wissenstests und zum Artikel. Sie finden dort auch den genauen Einsendeschluss. Sollten Sie Fragen zur Online-Teilnahme haben, finden Sie unter <https://cme.thieme.de/hilfe> eine ausführliche Anleitung.

Wir wünschen viel Erfolg beim Beantworten der Fragen!

VNR 2760512024165722057



### Frage 1

Die Pleurasonografie ist charakterisiert durch folgende Aussagen (welche Aussage ist richtig?)

- A Das Ausmaß des Pneumothorax ist in der Regel sonografisch einschätzbar.
- B Der Pleura- und Lungensonograph ist vor allem durch die Artefakt-Beurteilung gekennzeichnet (Artefakt-Sonografie) und nicht durch die direkte Beurteilung von Strukturen und Bewegungen.
- C Die Schwere Pneumonie ist vor allem durch das Ausmaß des Pleuraergusses charakterisiert.
- D Ultraschall ermöglicht quantitativ eine Abschätzung der Pleura-Ergussmenge.
- E Die Pleuritis ist eine sichere sonografische Diagnose.

### Frage 2

Die Pleurasonografie ist charakterisiert durch folgende Aussagen (welche Aussage ist richtig?)

- A Die Pleurasonografie ist bei onkologischen Fragestellungen zum Staging ausreichend.
- B Bei der Pleurasonografie sind klinische Aspekte untergeordnet.
- C Die Kenntnis der klinischen Symptomatik und Vortestwahrscheinlichkeit ist untergeordnet.
- D Die Pleurasonografie erfolgt nur im Krankenhaus.
- E Die Pleurasonografie ist durch eine pragmatisch orientierte Herangehensweise mit Analyse des Gesamtaspekts charakterisiert.

### Frage 3

Typische sonografische Zeichen des Pneumothorax sind

- A Fehlendes Lungengleiten
- B Pleuraerguss
- C Pleuraverdickung
- D Subpleurale Pneumothoraxlinien
- E Segmentales Infiltrat

### Frage 4

Welche der folgenden Aussagen zur sonographischen Pneumothoraxdiagnostik trifft nicht zu?

- A Ein positives Farbzeichen im Farb- oder Power-Doppler, verursacht durch Lungenspleuragleiten, schließt einen Pneumothorax aus
- B Ohne Nachweis eines Lungenspleurapulses sollte die Diagnose Pneumothorax nicht gestellt werden
- C Direkte sonographische Pneumothoraxkriterien sind den indirekten überlegen
- D Eine exakte Pneumothoraxquantifizierung ist sonographisch nicht möglich
- E Mobile A-Linien- und B-Linienartefakte schließen einen Pneumothorax aus

### Frage 5

Welche Aussage zur sonografischen Untersuchung des Pleuraergusses ist richtig?

- A Die exakte Quantifizierung eines Pleuraergusses ist sonografisch möglich.
- B Die Zusammensetzung des Ergusses kann anhand der Echogenität verlässlich zugeordnet werden.
- C Ein Pleuraerguss lässt sich bereits ab etwa einer Menge von 5–10 ml nachweisen.
- D Pleuraergüsse lassen sich am sitzenden Patienten am besten vom supraclaviculären Zugang darstellen.
- E Das Alter einer dem Pleuraerguss zugrunde liegenden Rippenfraktur kann sonografisch eingestuft werden.

► Weitere Fragen auf der folgenden Seite...

### Frage 6

Welche Aussage zur Pleurasonografie ist richtig?

- A Normale Lungenparenchym-Strukturen lassen sich zuverlässig sonografisch darstellen.
- B Tiefliegende Pleura- und Lungenprozesse lassen sich am besten mit einem hochfrequenten Schallkopf (5–12 MHz) visualisieren.
- C Die Pleura lässt sich am besten mit einem hochfrequenten Schallkopf (5–12 MHz) untersuchen.
- D Oberflächliche Pleuraprozesse sollten vorzugsweise mit Echokardiografie-Schallköpfen untersucht werden.
- E Hochfrequente Schallköpfe sind ideal für den supraklavikulären Zugangsweg zur Pleura.

### Frage 7

Welche Aussage zur Untersuchung der Pleura ist richtig?

- A Die sonografische onkologische Pleuradiagnostik ist etablierter als die mittels Computertomografie.
- B Die sonografische Pleuraerguss-Diagnostik ist schlechter als die mittels Magnetresonanztomografie.
- C Bewährt hat sich eine sonografische Pleuraerguss-Bestimmung in „vorhanden“ und „nicht vorhanden“.
- D Die sonografische Erkennung des Pleuraergusses ist sensitiver als die mittels Röntgen-Thorax.
- E Der Pneumothorax sieht aus wie ein Pleuraerguss.

### Frage 8

Welche Aussage zu B-Linien-Artefakten (BLA) ist richtig?

- A Die Anzahl von BLA ist eher nicht abhängig vom Flüssigkeitsgehalt in der Lunge.
- B Die Beurteilung von BLA ist bei der Erkennung des Lungenödems kontraindiziert, da Kavitationen gefürchtet sind.
- C BLA sind Ausdruck eines interstitiellen Syndroms.
- D BLA lassen sich nicht bei Gesunden darstellen.
- E BLA und A-Linien-Artefakte sind identisch.

### Frage 9

Die Pleurasonografie ist charakterisiert durch folgende Aussagen (welche Aussage ist richtig?)

- A Die Pleurasonografie wird im prähospitalen Setting nicht empfohlen, da zu aufwendig.
- B Die Pleurasonografie erlaubt die Differenzierung von Pleuraerguss und Pneumothorax zuverlässig.
- C Die Pleurasonografie erfolgt nur im Krankenhaus.
- D Die Pleurasonografie ist beim Pneumothorax wenig ergiebig, da Luft der Feind des Ultraschalles ist.
- E Die Pleurasonografie ist bei schwerer Dyspnoe kontraindiziert.

### Frage 10

Welche Aussage zur Pleurasonografie ist richtig?

- A Die Pleurasonografie wurde durch die Elastografie revolutioniert.
- B Sie hat keinen Indikationsbereich für den Einsatz von Ultraschallkontrastmitteln.
- C Die Pleurasonografie hat sich in der Notfallsituation etabliert.
- D Kontrastmittel ermöglichen den Blick in das gesunde Lungenparenchym.
- E Die gesunde Pleura ist 2 mm dick und kann sonografisch beurteilt werden.

## Continuing Medical Education (CME) – important note for readers outside Austria, Germany and Switzerland

At present, certification of the Continuing Medical Education features in Ultraschall in der Medizin/European Journal of Ultrasound (UIM/EJU) is officially recognised by the German and Austrian medical associations and by the Swiss Ultrasound Society. Participants residing in other countries may please address their national medical association or their national specialist society for recognition of their CME scores.

Participation is possible via internet under <http://cme.thieme.com>. For one Continuing Medical Education unit you will be credited with 3 score points. To be awarded this score, 70% of the questions must have been answered correctly. The CME unit in the present issue is available online for 12 months for CME participation.

**CME participation for this article can be done online under <http://cme.thieme.com>.**

## CME-Fortbildung mit Ultraschall in der Medizin

### Für Teilnehmer in Deutschland

Die Fortbildung in Ultraschall in der Medizin wurde von der Nordrheinischen Akademie für Ärztliche Fort- und Weiterbildung für das Fortbildungszertifikat anerkannt, das heißt, die Vergabe der Punkte kann direkt durch die Thieme Verlagsgruppe erfolgen. Die Fortbildung in Ultraschall in der Medizin gehört zur Kategorie „strukturierte interaktive Fortbildung“. Entsprechend einer Absprache der Ärztekammern werden die von der Nordrheinischen Akademie für Ärztliche Fort- und Weiterbildung anerkannten Fortbildungsveranstaltungen auch von den anderen zertifizierenden Ärztekammern anerkannt.

### Für Teilnehmer in Österreich

Die Fortbildungspunkte der Ultraschall in der Medizin werden gemäß der Novellierung der DFP-

Richtlinien vom 23.6.2005 (§26 Abs. 3) auch von den österreichischen Ärztekammern anerkannt.

### Für Teilnehmer in der Schweiz

Die Fortbildungspunkte der Ultraschall in der Medizin werden gemäß der Richtlinien der SGUM im Rahmen der 15 Credits für das Selbststudium anerkannt. Die Kontrolle der Fortbildung durch die SGUM/SSUM erfolgt im Auftrag der FMH (Federation Medicorum Helveticorum) im Rahmen der Fortbildungsordnung.

### Datenschutz

Ihre Daten werden ausschließlich für die Bearbeitung dieser Fortbildungseinheit verwendet. Es erfolgt keine Speicherung der Ergebnisse über die für die Bearbeitung der Fortbildungseinheit notwendige Zeit hinaus. Die Daten werden nach Versand der Testate anonymisiert. Namens- und Adressangaben dienen nur dem Versand der Testate. Die Angaben zur Person dienen nur statistischen Zwecken und werden von den Adressangaben getrennt and anonymisiert verarbeitet.

### Teilnahme

Jede Ärztin und jeder Arzt soll das Fortbildungszertifikat erlangen können. Deshalb ist die Teilnahme am CME-Programm von Ultraschall in der Medizin nicht an ein Abonnement geknüpft! Die Teilnahme ist im Internet unter <http://cme.thieme.de> möglich. Im Internet muss man sich registrieren, wobei die Teilnahme an Fortbildungen abonnierter Zeitschriften ohne Zusatzkosten möglich ist. Die Fortbildungseinheit in diesem Heft ist 12 Monate online für eine CME-Teilnahme verfügbar.

### Teilnahmebedingungen

Für eine Fortbildungseinheit erhalten Sie 3 Fortbildungspunkte im Rahmen des Fortbildungszertifikats. Hierfür müssen 70% der Fragen richtig beantwortet sein.

### CME-Fortbildung für Nicht-Abonnenten

Teilnehmer, die nicht Abonnenten von Ultraschall in der Medizin sind, können für die Internet-Teilnahme dort direkt ein Guthaben einrichten, von dem pro Teilnahme ein Unkostenbeitrag abgebucht wird.

**Die CME-Teilnahme für diesen Beitrag ist online möglich unter <http://cme.thieme.de>.**

## CME.thieme.de

### CME-Teilnahme

- ▶ Viel Erfolg bei Ihrer CME-Teilnahme unter <http://cme.thieme.de>
- ▶ Diese Fortbildungseinheit ist 12 Monate online für eine CME-Teilnahme verfügbar.
- ▶ Sollten Sie Fragen zur Online-Teilnahme haben, unter <http://cme.thieme.de/hilfe> finden Sie eine ausführliche Anleitung.