

Ultraschall in der Sporttraumatologie

Ultrasound in sports traumatology

Autorinnen/Autoren

Markus Herbert Lerchbaumer^{1, 2} , Maximilian Perschk², Clemens Gwinner^{3, 2}

Institute

- 1 Department of Radiology, Charité Universitätsmedizin Berlin, Germany
- 2 1. FC Union Berlin, Charité Universitätsmedizin Berlin, Germany
- 3 Center for Musculoskeletal Surgery, Charité Universitätsmedizin Berlin, Germany

Key words

ultrasound, muscular, tendons, bones, ultrasound-color doppler

eingereicht 07.04.2023

akzeptiert 31.08.2023

Artikel online veröffentlicht 09.11.2023

Bibliografie

Fortschr Röntgenstr 2024; 196: 440–450

DOI 10.1055/a-2185-8264

ISSN 1438-9029

© 2023. Thieme. All rights reserved.

Georg Thieme Verlag KG, Rüdigerstraße 14, 70469 Stuttgart, Germany

Korrespondenzadresse

Priv.-Doz. Dr. Markus Herbert Lerchbaumer
Department of Radiology, Charité Universitätsmedizin Berlin,
Charitéplatz 1, 10117 Berlin, Germany
Tel.: +49/30/4 50 65 70 84
markus.lerchbaumer@charite.de

ZUSAMMENFASSUNG

Hintergrund Die Ultraschalldiagnostik umfasst zahlreiche Anwendungsmöglichkeiten in der Sporttraumatologie. Der technische Fortschritt mobiler Geräte führt zu einer zunehmenden Nutzung der Sonografie als fokussierte Erstdiagnostik. Neue Verfahren wie die Elastografie und 3D-Vaskularisation umfassen vorrangig die spezialisierte Sonografie in wenigen Fragestellungen.

Methode Die vorliegende Übersicht soll den aktuellen Stellenwert der Sonografie in der Sporttraumatologie, ihre etablierten Anwendungsgebiete und neuen technischen Fortschritte vorstellen. Dabei wird der Ultraschall sowohl in seiner Stellung zu anderen bildgebenden Verfahren als auch als alleiniges Diagnostikum bewertet.

Ergebnisse und Schlussfolgerung Ultraschall kann sowohl zur Initialdiagnostik als auch als Verlaufsbildgebung angewendet werden. Hauptanwendungsgebiete sind aktuell die Dia-

gnostik von akuten Muskel- und Sehnenverletzungen sowie Überlastungsschäden. Insbesondere der Ausschluss struktureller Muskelverletzungen ist mit dem US an ausgewählten anatomischen Regionen suffizient zu gewährleisten. Durch die kürzlich neu publizierte Leitlinie zur Fraktursonografie wurde die klinische Evidenz in diesem Bereich gestärkt, vor allem im Vergleich zum konventionellen Röntgen sowie in der Entwicklung von Algorithmen und Standards. Der zunehmende Einsatz mobiler Ultraschallgeräte mit adäquater Bildqualität machen die Sonografie zu einer ortsunabhängigen Modalität, die auch in Trainingsstätten als bildgebende Erweiterung der klinischen Untersuchung genutzt werden kann.

Kernaussagen:

- Typische Einsatzgebiete sind die rasche, fokussierte Initialdiagnostik sowie das kurzzeitige Follow-Up nach Verletzungen.
- Mobile US-Geräte ermöglichen den zunehmenden Einsatz in Trainingsstätten oder im Trainingslager.
- Neue US-Applikationen (SWE, 3 D) erhöhen die Standardisierung in Verlaufskontrollen von Sehnenverletzungen.
- Die gezielte Implementierung des US in der muskuloskelettalen Diagnostik spart Kosten und Kapazitäten.

Zitierweise

- Lerchbaumer MH, Perschk M, Gwinner C. Ultrasound in sports traumatology. Fortschr Röntgenstr 2024; 196: 440–450

ABSTRACT

Background Ultrasound (US) has numerous applications in sports traumatology. The technical progress of mobile US devices has led to increasing use of ultrasound as a primary diagnostic tool. New applications such as elastography and 3D vascularization are used for special indications.

Method The purpose of this review is to present the current status of ultrasound in the diagnosis of sports injuries and sport traumatology including established applications and new technical advances. US is presented both in its comparison to other imaging modalities and as a sole diagnostic tool.

Results and Conclusion US can be used for initial diagnosis to improve the clinical examination and for intensive short-term follow-up imaging. The main areas of application are currently the diagnosis of acute muscle and tendon injuries as well as overuse injuries. In particular, the exclusion of structural muscle injuries can be adequately ensured with US in the majority of anatomical regions. The recently published

guideline on fracture ultrasound has strengthened the clinical evidence in this area, especially in comparison to conventional radiography and in the development of algorithms and standards. The increasing use of mobile ultrasound equipment with

adequate image quality makes US a location-independent modality that can also be used at training sites or during road games.

Einleitung

Der Ultraschall (US) ist aufgrund der breiten Verfügbarkeit, Kosteneffizienz und konsequenten Weiterentwicklung mobiler Ultraschallgeräte aus der Diagnostik von akuten Sportverletzungen nicht mehr wegzudenken. Im Regelfall wird er als primäre bzw. fokussierte Untersuchungsmodalität (point-of-care US, „POCUS“) genutzt, in Einzelfällen kann er auch additiv im Zusammenspiel mit den anderen Modalitäten (vor allem der Magnetresonanztomografie [MRT]) verwendet werden. US wird dabei nicht nur im klinischen Alltag, sondern mittlerweile auch direkt als mobiler US in Trainingsstätten oder im Trainingslager verwendet. Wie das aktuelle Beispiel der pädiatrischen Frakturversorgung zeigt, etabliert sich US zunehmend in klinischen Leitlinien, was seinen Stellenwert weiter unterstreicht [1]. In der Sportmedizin liegt das Einsatzgebiet des US vor allem in der akuten Erstdiagnostik oder im intensivierten Follow-Up bei Muskel- oder Sehnenverletzungen (mehrfache Untersuchungen im kurzfristigen Zeitintervall nach Verletzungen, z. B. 2–3 mal pro Woche oder belastungsorientiert im Rahmen der Aufbelastung), wohingegen neuere spezialisierte Ultraschallapplikationen wie die Scherwellenelastografie und hochsensitive Dopplerverfahren (sog. microvascular Imaging) vor allem im Hochleistungssport zum Einsatz kommen. Aufgrund der limitierten Studienlage existieren hierfür jedoch nur wenige Anwendungsempfehlungen [2]. Die Implementierung des US in der muskuloskelettalen Diagnostik (MSK), sofern zur Diagnostik angemessen, kann zur besseren Nutzung von MRT-Kapazitäten (Einsparen von Doppeluntersuchungen) und deutlicher Kostensparnis im Gesundheitssystem beitragen [3].

Dieser Artikel gibt einen Überblick über die gängigen Anwendungsgebiete, häufige Fragen hinsichtlich der Sonografie im Spitzensport sowie den Stellenwert mobiler Ultraschallgeräte in der Sporttraumatologie.

Diagnostik von Muskelverletzungen

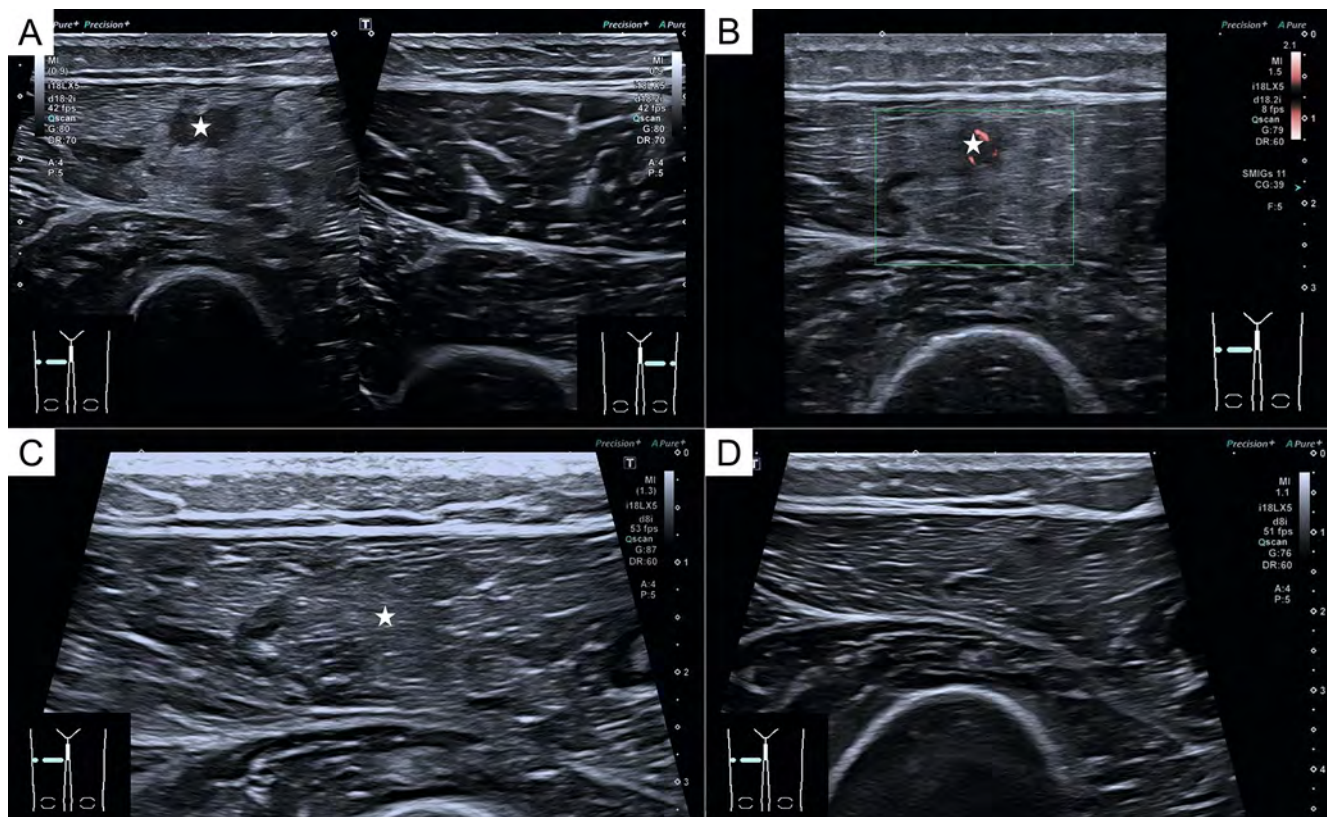
Unabhängig von der Modalität sind bildgebende Verfahren neben der klinischen Untersuchung in der Diagnostik von Muskelverletzungen nicht mehr wegzudenken. Einerseits kann die klinische Verdachtsdiagnose gesichert, andererseits das exakte Verletzungsmaß evaluiert werden [4]. Aus dem Zusammenspiel dieser Parameter kann dann eine optimale Therapieentscheidung und Prognose hinsichtlich der Wiederaufnahme der Wettkampffähigkeit (RTC; return to competition) getroffen werden [5].

Wenngleich die MRT als Goldstandard in der Diagnostik von Muskelverletzungen gilt (hinsichtlich des Ausmaßes eines strukturellen Defektes oder der Beurteilung nicht-struktureller Läsionen), liegt der Stellenwert des US in der schnellen und zuverlässigen Erstdiagnose und optimierten Festlegung des weiteren Prozedere

[6–8]. Da der US in der Regel einfacher verfügbar ist als die MRT, eignet er sich vor allem im Breiten- wie Spitzensport neben der Initialdiagnostik auch zur repetitiven Verlaufskontrolle (► **Abb. 1**), um eine engmaschige Trainingssteuerung zu gewährleisten oder Komplikationen frühzeitig zu erkennen [8]. Insbesondere die Diagnostik des vorderen Oberschenkels und der Unterschenkelmuskulatur ist – verglichen zur ischiocruralen Gruppe – aufgrund der geringeren erforderlichen Eindringtiefe mit guter Schallqualität möglich.

Engmaschige Verlaufskontrollen gewährleisten die Möglichkeit, früh operative Maßnahmen oder Infiltrationen zu planen, z. B. wenn die Sehnenheilung durch ein persistierendes Hämatom limitiert wird. Als mögliche Komplikation kann auch die Verkalkung eines Hämatoms (im Sinne einer posttraumatischen Myositis ossificans) sonografisch anhand der kalkdichten Struktur und korrespondierenden dorsalen Schallauslöschung eindeutig verifiziert werden. Dies macht eine erweiterte Röntgendiagnostik obsolet (► **Abb. 2**). Vor diesem Hintergrund liegt in vielen Ländern die Muskeldiagnostik (v. a. im Breitensport) durch fehlende MRT-Kapazitäten weitgehend in der Hand des US.

Muskelverletzungen werden gemäß des zugrundeliegenden Pathomechanismus in direkte (= extrinsische) und indirekte (= intrinsische) Verletzungen eingeteilt [9]. Direkte Muskeltrauma entsprechen einem Muskelschaden durch eine externe Kraft mit daraus resultierender Kontusion oder Laceration, hauptsächlich bedingt durch Anpralltraumata (z. B. Knie gegen Oberschenkel), welche hierzulande typischerweise in Kontaktsportarten wie Fußball, Handball oder Football/Rugby zu beobachten sind. Diese direkten Traumata führen oft zu einer intramuskulären Einblutung ohne eigentliche Faserruptur. Die Rolle des US liegt in der Lokalisation und Darstellung des Ausgangsbefundes als Baseline für Verlaufskontrollen – die korrekte Anamnese und intensive Diskussion des Unfallmechanismus ist hier zwingend notwendig. Die Einteilung des Verletzungsgrades basiert rein auf klinischen Zeichen (mild, moderat, ausgeprägt) entsprechend dem Funktionsverlust und der Zeitdauer der Erholungsphase [9]. Die standardisierte Untersuchung in Längs- und Querschnitt sowie die Anfertigung von Panoromaufnahmen sollten genutzt werden, um vergleichbare Verlaufskontrollen über einen längeren Zeitraum zu gewährleisten (► **Abb. 3**). Bei leichten Kontusionsverletzungen kann eine fokale inhomogene Zone ohne größeres Hämatom sichtbar sein, welche sich in der Regel schnell zurückbilden. Schwerere Kontusionen mit größerer Hämatombildung können je nach Zeitpunkt der Untersuchung unterschiedlich aussehen. Innerhalb der ersten 24 Stunden können Hämatome sowohl hyper- als auch hypoechogen erscheinen. In den folgenden Tagen erscheinen Hämatome eher liquide-echoarm, bis sie nach der Koagulation inhomogen werden (► **Abb. 3**). Zudem bietet der US die Möglichkeit, diese intramuskulären Hämatome rasch US-gestützt zu punktieren,



► **Abb. 1** Strukturelle Muskelverletzung (Defektzone: 10 mm) im M. rectus femoris eines Fußballspielers. In der Initialdiagnostik (A) ist die echoarme Rupturzone (Stern) scharf abgrenzbar und von einer deutlichen, echoreichen periläsionalen Ödemzone umgeben. Hier bietet sich der direkte Vergleich zur gesunden Gegenseite an (rechte Bildhälfte). Im Verlauf von 7 Tagen (B) wird diese im Rahmen der Muskelheilung zunehmend unscharf abgrenzbar (Stern) und gering kleiner, wohingegen das umgebende Ödem noch deutlich sichtbar ist. Nach 17 Tagen (C) ist nur noch geringes Ödem mit leicht inhomogener Muskelfaserung sichtbar, der Muskel wirkt noch aufgetrieben. Nach 25 Tagen ist der Strukturdefekt und die Ödemzone nicht mehr sichtbar (D).

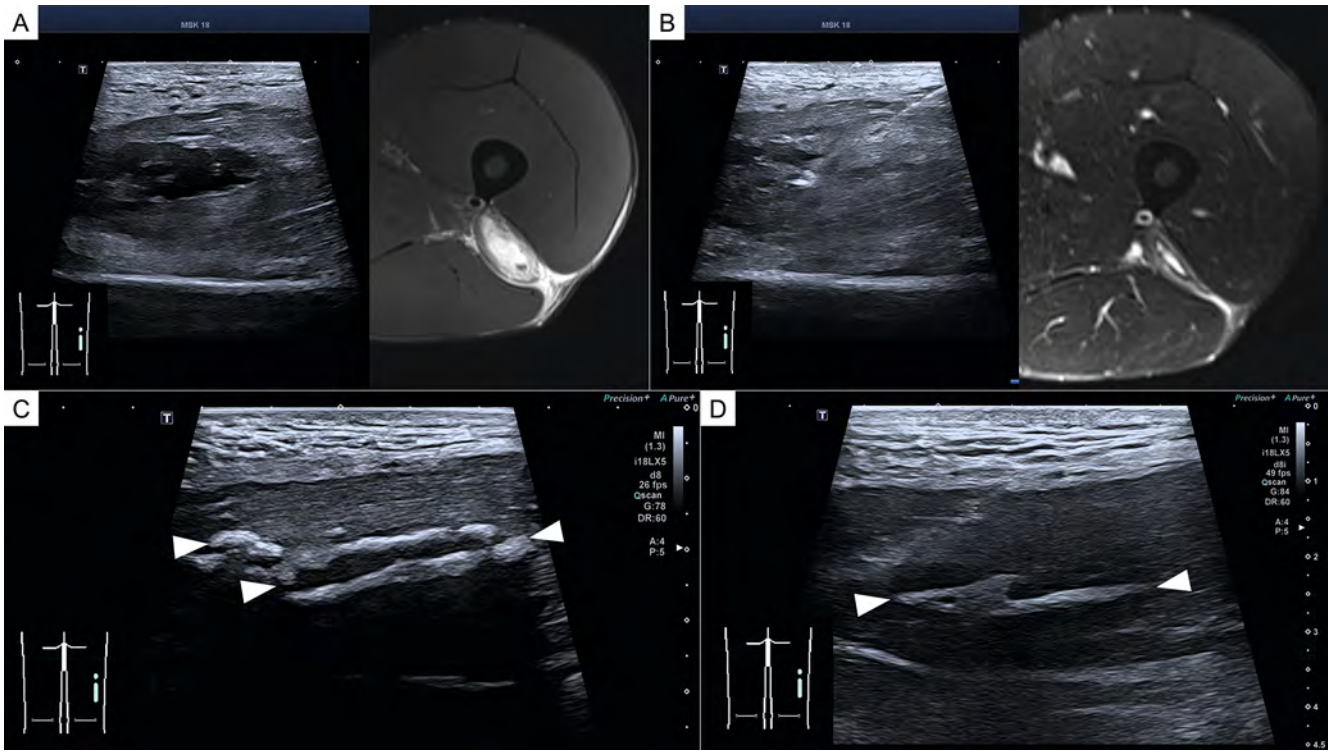
welches Schmerzen und die RTC-Zeit reduziert. Zudem kann nach Punktion des Hämatoms noch einmal deutlich besser beurteilt werden, ob eine Faserverletzung vorliegt oder nicht.

Indirekte Muskeltraumata bezeichnen Faserrupturen. Der zugrundeliegende Mechanismus besteht in einer pathologischen (Über-)Dehnung der Muskelfasern (in der Regel in einer exzentrischen Kontraktion), welche die viskoelastischen Grenzen des Gewebes überschreitet und infolgedessen zu einer Verletzung führt. Der US eignet sich hierbei primär zur Detektion eines strukturellen Muskelschadens, ist der MRT in der Ausbreitung und Charakterisierung vor allem in kleinen und nicht-strukturellen Muskelverletzungen unterlegen [10]. Da Muskelverletzungen der unteren Extremität häufig am myotendinösen Übergang stattfinden, ist die Beurteilung der Sehnenanteile für die weiterführende Prognose relevant. Die optimale Beurteilung der myotendinösen Verbindung ist im US nur schwer möglich, kann jedoch additiv mit der MRT im Rahmen der Intervention und kurzfristigen Verlaufskontrolle eingesetzt werden.

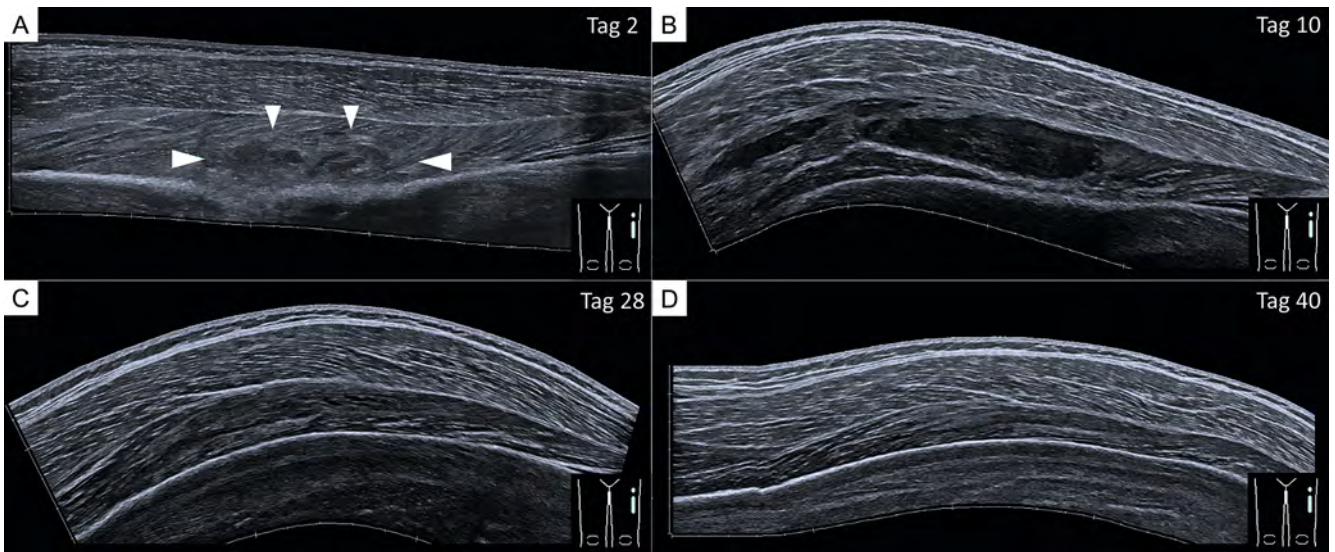
Eine Limitation des nativen US besteht bekanntermaßen in der Detektion und Beurteilung von nicht-strukturellen Muskelverletzungen (entsprechend Grad 1–2 der Klassifikation gemäß der Münchner Konsensus-Konferenz). [11] So zeigten Hotfiel und Kollegen, dass der konventionelle B-Bild-US in kleinen Muskelver-

letzungen (= minor injury) in einer deutlichen Anzahl an Fällen diskrepante Unterschiede zur MRT gezeigt hat [12, 13]. Der Ultraschall fungiert bei leichten Verletzungen jedoch sehr gut als „Gatekeeper“: Er kann zum Ausschluss einer strukturellen Muskelverletzung angewandt werden (Differenzierung von Grad 2 vs. 3 Läsionen) [11]. Bei diskrepanten Befunden im US (eindrückliche Klinik mit Funktionseinschränkung bei negativem US-Ergebnis) ist die MRT-Untersuchung durch die höhere Sensitivität sinnvoll [14]. Auch wenn die Bildgebung eine grobe Einschätzung über die Dauer des Ausfalles abschätzen lässt, zeigt die Literatur, dass bildgebende Marker im Falle von Hamstring-Verletzungen keine verbesserte Prognoseabschätzung im Vergleich zu klinischen Parametern erlauben [15, 16].

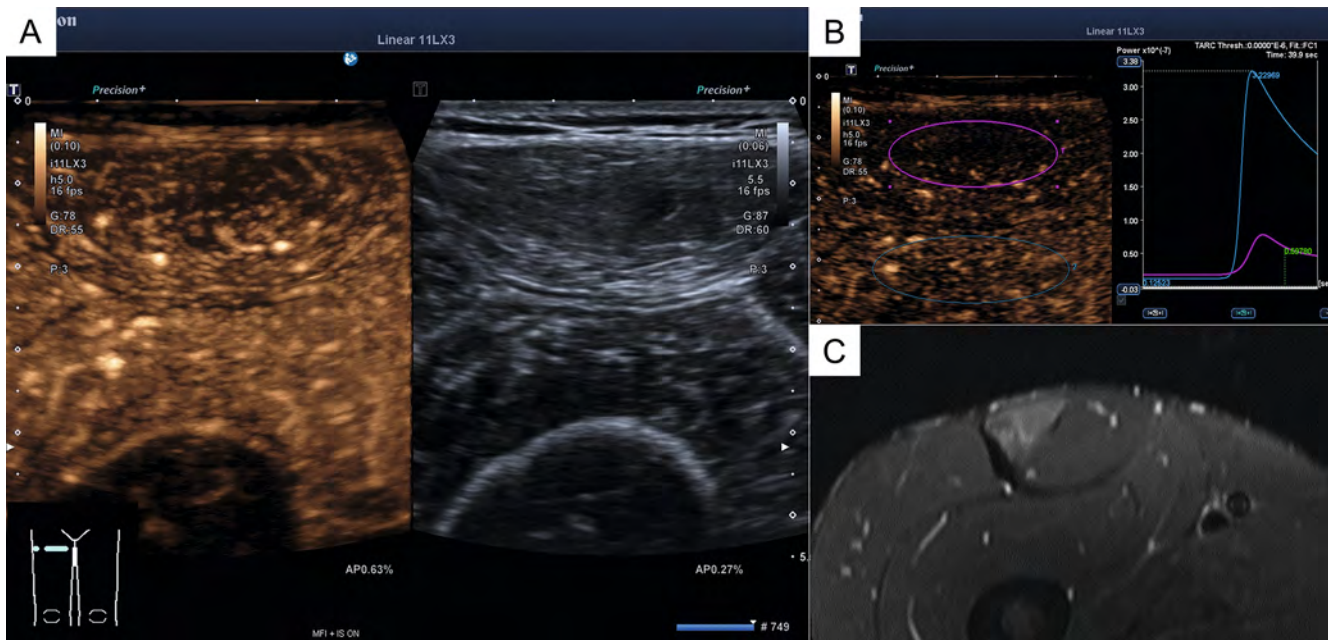
Die mittlerweile auch im MSK-Bereich eingesetzte Kontrastmittel-verstärkte Sonografie (CEUS) zeigt in ersten Studien in der Diagnostik von nicht-strukturellen Muskelverletzungen eine bessere Detektion als die native B-Bild-Sonografie auf – das perfwirksame Ödem lässt sich durch reduzierte und verzögerte KM-Anflutung visualisieren (► **Abb. 4**) [12, 13]. In speziellen Fällen ist die additive CEUS somit ein hilfreiches Tool, insbesondere zur exakten, kurzfristigen Trainingssteuerung oder der gezielten Aufbelastung.



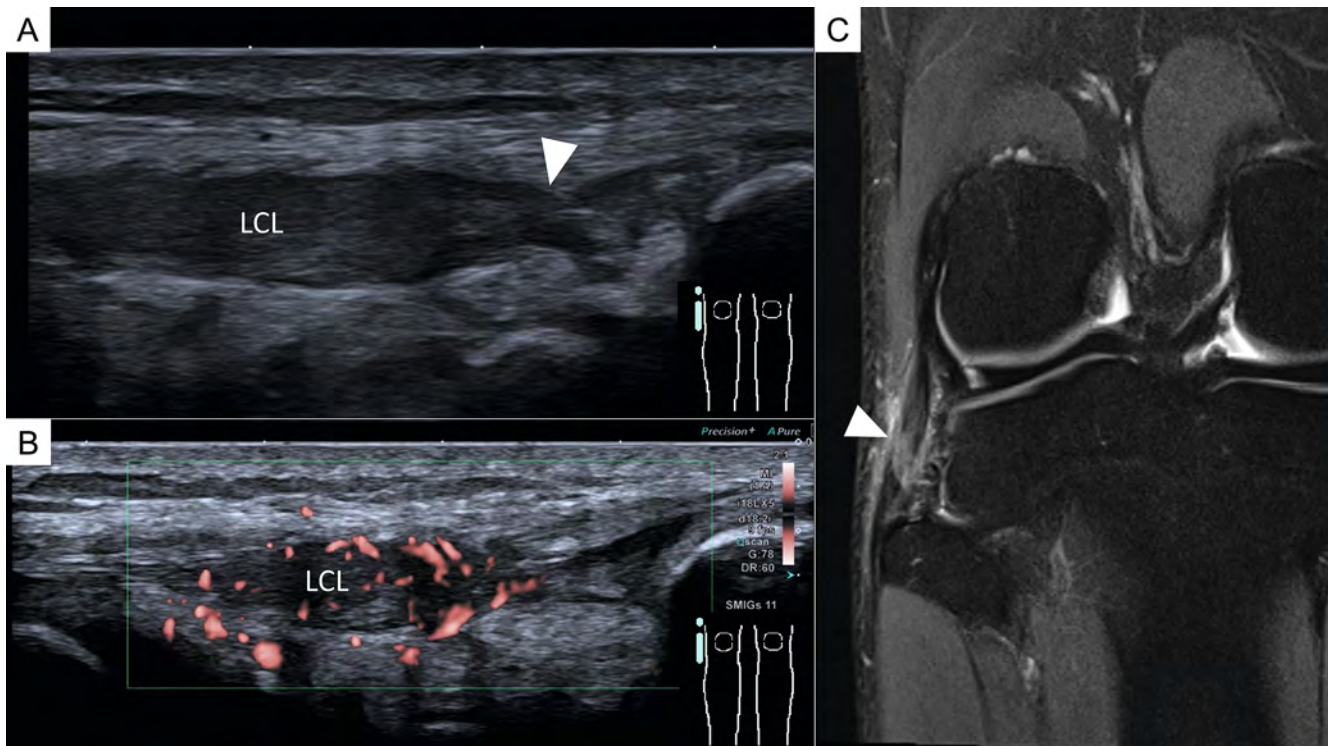
► **Abb. 2** Fußballspieler mit Muskelfaserriss im M. biceps femoris (Caput breve) links. In der Initialdiagnostik sind das zentrale Hämatom und die rupturierten Fasern gut abgrenzbar, zur genauen Evaluation der Ausdehnung erfolgt im Spitzensport häufig eine ergänzende MRT (A). Nach 3 Tagen erfolgt die ausgiebige Hämatomaspiration (B, linke Bildhälfte), wodurch der Defekt nach 14 Tagen deutlich regredient ist (B, rechte Bildhälfte). In der kurzfristigen Kontrolle wird 3 Wochen nach Trauma die Verkalkung des Hämatoms mit dorsaler Schallauslöschung sichtbar (C, Pfeile), welche sich nach zielgerichteter Therapie in den folgenden 2 Wochen zunehmend auflöst und im US wieder eine dorsale Bildentstehung aufweist (D, Pfeile).



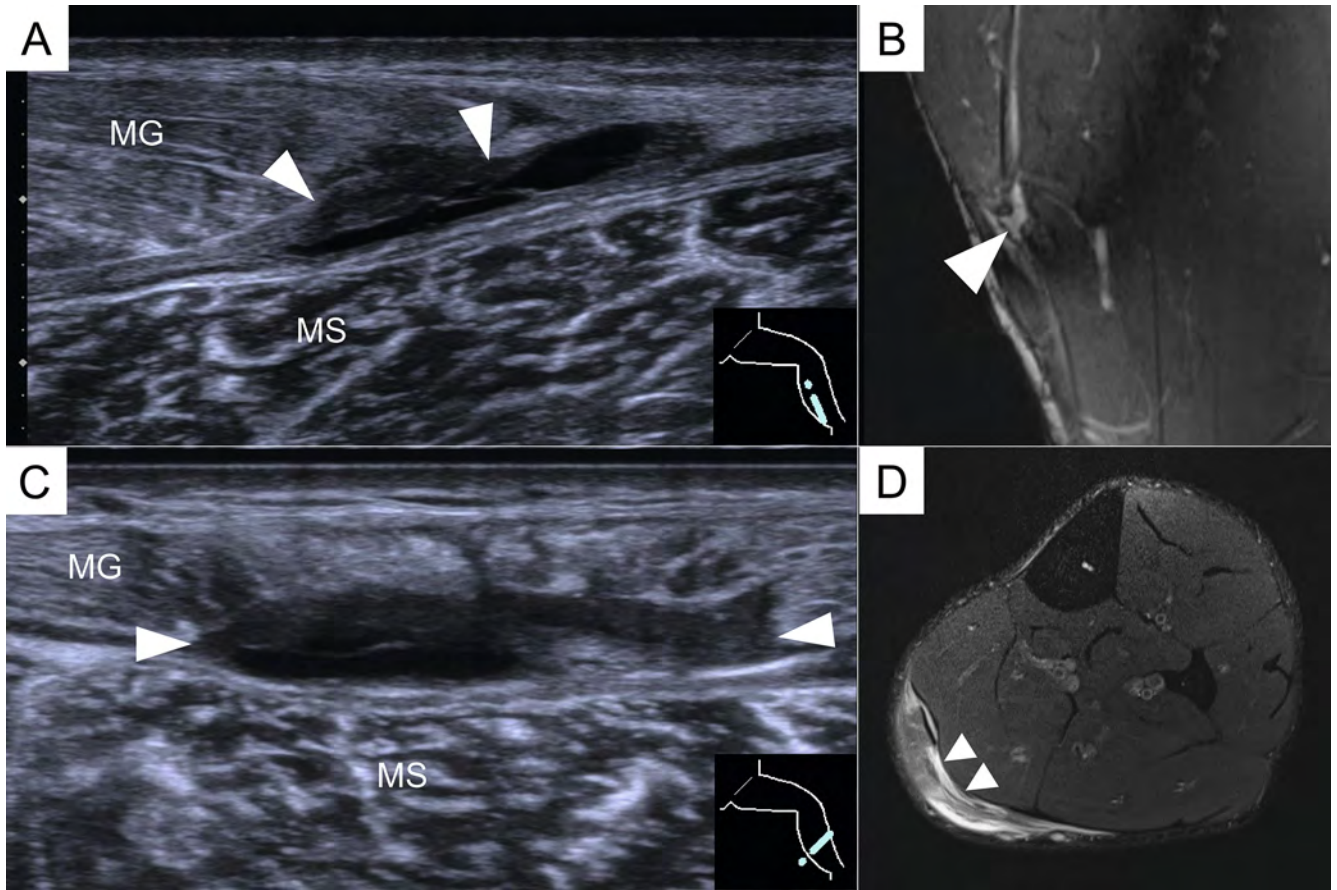
► **Abb. 3** Junger Nachwuchsspieler (Fußball) mit stattgehabten Anpralltrauma (Knie gegen Oberschenkel) und Muskelkontusion im linken M. vastus intermedius. In der Frühphase ist die inhomogene, aufgetriebene Defektzone im Muskel sichtbar (A), welche sich nach 10 Tagen demaskiert und größenprogredient darstellt (B). Bei organisierten Anteilen wurde auf eine Aspiration verzichtet (Befund nicht kompressibel), der Befund ist nach 28 Tagen deutlich regredient und nur noch als leichte Auftreibung sichtbar (C). Die vollständige Ausheilung wurde nach rund 6 Wochen letztmalig kontrolliert (D).



► **Abb. 4** Ödematöse Auftreibung ohne strukturelle Läsion im M. rectus femoris nach mehrfachen stattgehabten Verletzungen in der Vergangenheit. In der CEUS zeigt sich eine deutliche Reduktion des Blutflusses (A) sowie eine verzögerte und reduzierte KM-Anflutung in der Messung mittels Zeit-Intensitätskurve (B). Die violette ROI stellt die Perfusion im Ödem dar, die blaue ROI gibt die normale Perfusion im Referenzmuskel (M. vastus intermedius) wieder. Nach 3 Tagen ist nur noch partiell Ödematisierung im Muskel sichtbar (C).



► **Abb. 5** Junger Fußballspieler mit Trauma im Training und Schmerzpunkt am lateralen Kniegelenk. Im initialen US ist die Partialruptur des lateralen Kollateralbandes mit deutlicher Auftreibung (Grad II Verletzung) ersichtlich (Pfeil), es ist weder eine Totalruptur noch ein separierendes Hämatom erkennbar. Die deutliche Hypervaskularisation im hochsensitiven Dopplerverfahren (B) bestärkt die Diagnose der frischen Teilruptur. Die MRT-Kontrolle nach 14 Tagen zeigt eine noch bestehende Signalsteigerung bei durchgehendem Bandapparat (C). LCL: Laterales Kollateralband.



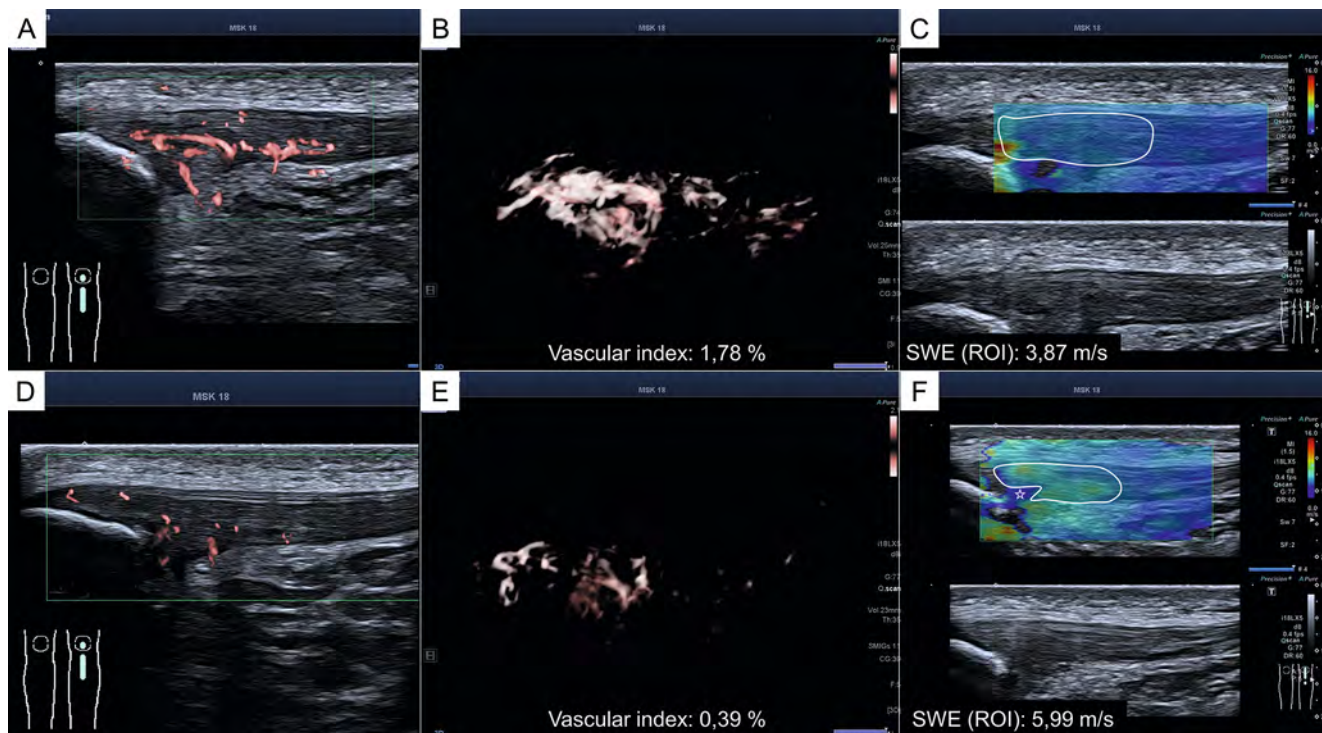
► **Abb. 6** Kombinierte Ruptur der Aponeurose des medialen M. gastrocnemius mit Affektion des Muskels sowie der freien Aponeurose mit Einblutung. Der US zeigt die genaue Lokalisation sowie Ausdehnung der Rupturzone im M. gastrocnemius (MG) innerhalb der komplexen Struktur dieser anatomischen Region (**A** Längsschnitt, **C** Querschnitt). Korrespondierend dazu die vergleichenden MRT-Aufnahmen (**B** coronar, **D** axial). MS = M. soleus.

Bandrupturen und Sehnenverletzungen

Der Einsatz des US im Rahmen von Sehnenverletzungen und Bandrupturen ist seit Jahrzehnten bekannt und klinisch etabliert [2]. Die Vorteile ergeben sich durch die dynamische Untersuchung, einer hohen Ortsauflösung und dem Einsatz der Dopplersonografie (v. a. bei Überlastungsschäden oder Tendinopathien). Etabliert ist das Verfahren insbesondere in oberflächlichen Lokalisationen wie der Achillessehne, Patellasehne, Quadricepssehne sowie des Bandapparates im Kniegelenk (► **Abb. 5**). Die Differenzierung zwischen Partialruptur und Totalruptur gelingt hier in der Regel mit hoher Genauigkeit. Auch die – im Vergleich dazu selteneren (isolierten oder kombinierten) Verletzungen der Aponeurosen der Unterschenkelregion, häufig im Bereich des medialen Gastrocnemius und M. soleus – lassen sich aufgrund der oberflächlichen Lage sonografisch optimal charakterisieren. Hier existieren eigene, neue Klassifikationen zur Beurteilung des Verletzungsausmaßes von Muskelaponeurose und freier Aponeurose hinsichtlich der Return-to-sport-Prognose (► **Abb. 6**) [17].

Im Rahmen der Diagnostik von Tendinopathien, allen voran Patellaspitzenyndrom und Achillessehnentendinopathie, ist der US mittlerweile die Methode der Wahl. Der Einsatz des multiparametrischen US (mpUS, [18]) mit Anwendung der Scherwellenelas-

tografie (SWE) und neuer 3D-Doppler-Techniken zur Quantifizierung der Neovaskularisation heben die US-Diagnostik auf ein neues Level und gewährleisten fortlaufend bessere Standardisierung und Vergleichbarkeit (► **Abb. 7**). Die Quantifizierung der 3D-Vaskularisation reduziert die subjektive Einschätzung des Untersuchers und erlaubt eine verbesserte Aussagekraft in Verlaufskontrollen (► **Abb. 7B, E**). Im Rahmen der Achillessehnentendinopathie können niedrigere Steifigkeitswerte in Kombination mit der Neovaskularisation in der Dopplersonografie beobachtet werden [19, 20]. Für das Patellaspitzenyndrom fehlen aktuell noch aussagekräftige Studien zur SWE, wohingegen B-Bild-Charakteristika wie Verdickung, Strukturverlust, Ossifikationen gemeinsam mit der Neovaskularisation etablierte Kriterien sind – und zur Diagnose ausreichen. Klinisch lässt sich in zunehmenden Fällen beobachten, dass im Rahmen des Follow-Ups nach Therapie das Lig. Patellae am kaudalen Patellarpol elastografisch zunehmend steifer wird, was unserer Meinung nach auf eine Fibrosierung des Gewebes hindeutet (► **Abb. 7C, F**).



► **Abb. 7** Profisportler (Fußball) mit Patellaspitzenyndrom. MpUS mit Baseline-Untersuchung vor der Saison (A–C) und Follow-Up nach der Saison (D–F) bei über 40 Pflichtspielen und dreimaliger ACP-Therapie vor Saison. Die Neovaskularisation ist trotz hoher Belastung während der Saison im Verlauf deutlich reduziert (A, B vs. D, E), welche mittels 3D-Verfahren quantifiziert werden kann (prozentualer Anteil der Farbvoxel zu den Grauwert-Voxel). Die SWE zeigt eine erhöhte Steifigkeit der Patellaspitze nach der Saison sowohl in der farbkodierten Map als auch metrisch. Der Spieler war im Verlauf beschwerdefrei.

Interventioneller Ultraschall

Der interventionelle Ultraschall ist sowohl bei akuten Muskelverletzungen als auch chronischen Überlastungsschäden der Sehnen anzuwenden. Intramuskuläre Hämatoome sind durch den Organisationsprozess in der Regel nach 2 bis 3 Tagen klar abgrenzbar (echoarm bis echoleer) [8]. Dies ist der optimale Zeitpunkt für die US-gezielte Aspiration [21]. Bei strukturellen Muskelfaserrissen kann zu diesem Zeitpunkt das umgebende oder die Sehnenanteile separierende Hämatom aspiriert und gleichzeitig lokal wirksame Injektionstherapien (platelet rich plasma [PRP], autolog-konditioniertes Plasma [ACP]) durchgeführt werden (► **Abb. 8**). Durch diese Intervention kann eine schnellere Heilung des Muskelgewebes durch verbesserte Adaptierung der Muskelfasern erreicht werden. In-vitro-Studien belegen zwar das regenerative Potenzial von PRP bei akuten Weichteilverletzungen, allerdings liegen nur wenige randomisierte, kontrollierte Studien vor, die einen eindeutigen klinischen Nutzen belegen [22]. So zeigen einzelne Studien zur PRP-Injektion bei Muskelverletzungen eine bildgebende Korrelation für eine schnellere Heilung und Reduktion der Zeit bis zur Wiederaufnahme des Trainings („time to sports“) [23].

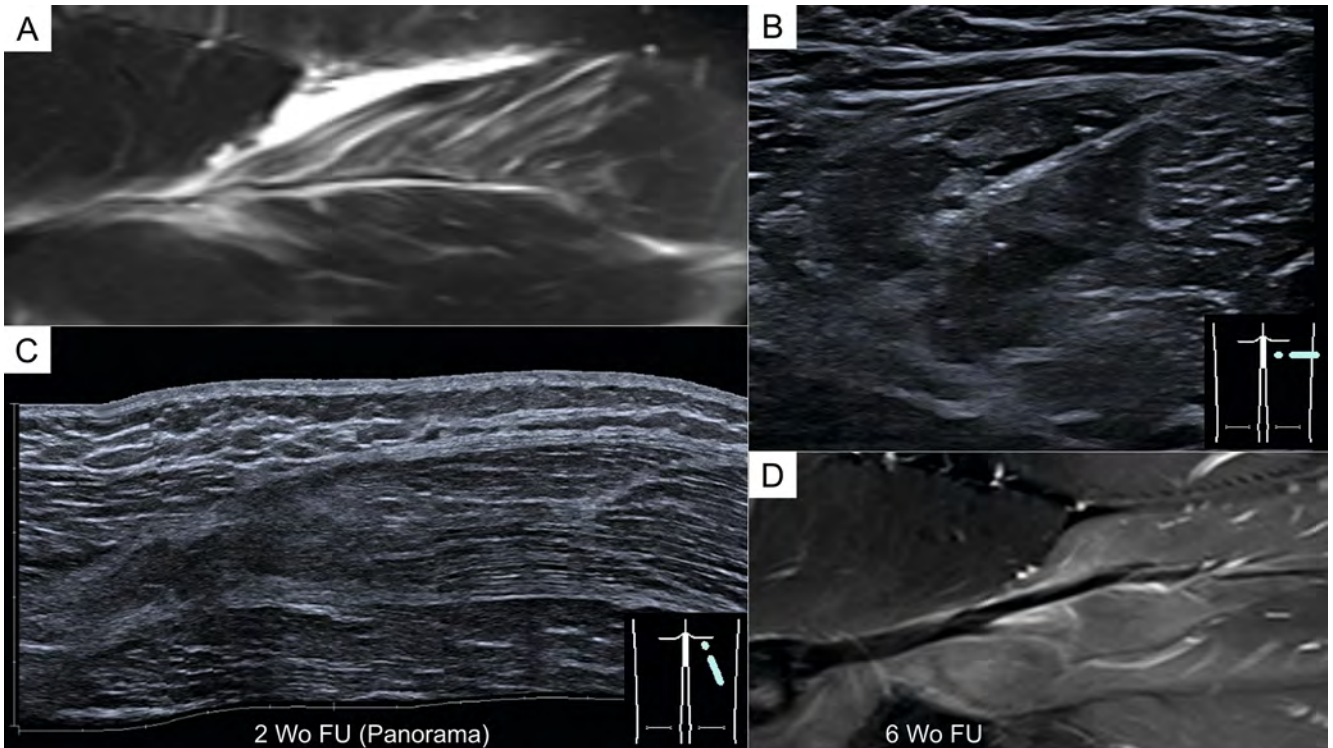
Fraktursonografie

Der US zur Frakturdiagnostik ist nicht in der Lage, die Projektionsradiografie vollständig zu ersetzen, sondern nur bei definierten

Indikationen zu ergänzen und überflüssige Aufnahmen mit ionisierender Strahlung zu vermeiden. [24] Er wird zur Frakturdiagnostik, Kontrolle der Frakturheilung, bei Bandinstabilitäten und bei traumatischen Weichteilverletzungen eingesetzt – insbesondere im Wachstumsalter.

Die US-Bildgebung stellt stets rein die kortikale Knochenoberfläche dar und kann zur Bestätigung oder zum Ausschluss einer Fraktur genutzt werden (► **Abb. 9A, B**). Großer Vorteil des US ist die zusätzliche Beurteilung des Weichteilmantels um den Knochen zur Detektion von Hämatomen oder Gelenkergüssen im gleichen Untersuchungsgang. Zur genauen Beurteilung der Frakturstellung/Dislokation ist die additive Röntgenuntersuchung vorteilhaft.

Beim Erwachsenen kann die Untersuchung bei Verdacht auf Rippenfraktur(en) vor dem Röntgen erfolgen. Ist bereits eine Röntgenaufnahme ohne Frakturnachweis angefertigt worden, soll bei klinischem Verdacht einer Fraktur die betreffende Rippe (Patient*in visualisiert des maximalen Schmerzpunkt) sonografisch untersucht werden (► **Abb. 9D–F**). Insbesondere bei Rippenfrakturen sollte immer der Interkostalmuskel mitbeurteilt werden, da das umgebende Hämatom zur Detektion der Fraktur hilfreich ist (► **Abb. 9E**). Im Rahmen der Verlaufskontrolle kann bei fehlendem Kallusnachweis in der Projektionsradiografie der US additiv genutzt werden, da Kallus morphologisch präziser und früher visualisiert werden kann [25, 26]. Somit können Verlaufskontrollen und die daraus resultierende Belastung stadiengerecht gesteigert werden.



► **Abb. 8** Kombination der Modalitäten und der US-gezielten Intervention. Partialruptur am myotendinösen Übergang des M. biceps femoris (Caput longum) eines Fußballspielers (A). Nach Aspiration des Hämatoms wurde in der gleichen Intervention direkt an den Faserdefekt ACP injiziert (B). Die kurzfristige US-Kontrolle nach 2 Wochen zeigt einen regelrechten Heilungsverlauf ohne Hämatom, die genaue Beurteilung des Sehnenanteiles ist im US erschwert (C). Die MRT-Kontrolle nach 6 Wochen zeigt eine gute Sehnenheilung bei noch umgebendem Ödem (D).

Bei der Dokumentation von Frakturen sollte immer ein Standardprotokoll mit entsprechender Dokumentation genutzt werden, da es zwingend notwendig ist, die genaue Lokalisation und Schallebene in Verlaufskontrollen zu reproduzieren (z. B. bei mehreren Untersuchern).

Mobiler Ultraschall

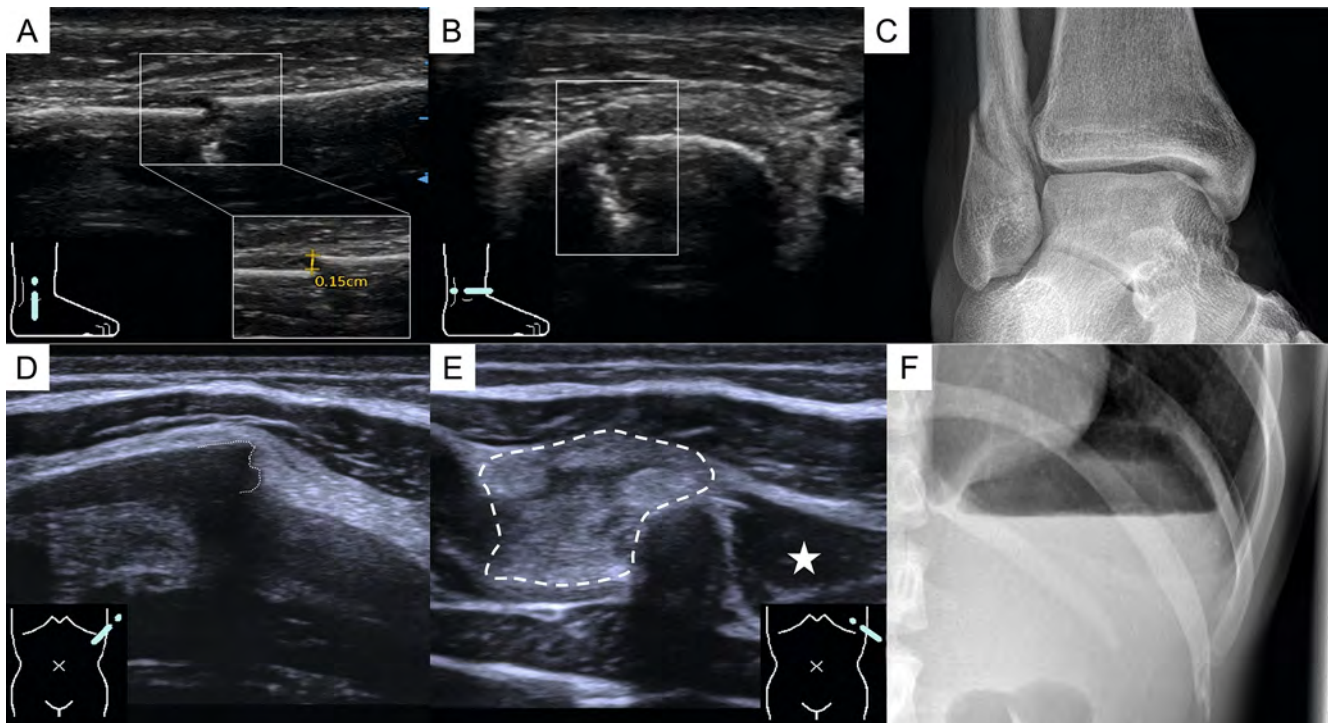
Technische Innovationen in der Gerätetechnik haben im letzten Jahrzehnt dazu geführt, dass zunehmend kompakte, kostengünstige Ultraschallgeräte verfügbar sind. Diese Geräte können mit Kabelverbindung oder via Funkverbindung (Bluetooth oder WLAN) auf Tablets oder Handys übertragen werden. Dies macht den Ultraschall zu einer ortsunabhängigen Modalität, welche klinisch wie auch präklinisch genutzt werden kann und sich zunehmend in unterschiedlichen medizinischen Fachgebieten etabliert. So kann sie einerseits direkt am Patientenbett zur Erweiterung der klinischen Untersuchung verwendet werden, andererseits kommt sie präklinisch im Rettungsdienst zum Einsatz (zum Beispiel zur Pneumothorax-Diagnostik nach Trauma oder FAST-Sonografie). In der Sporttraumatologie haben sich solche Systeme noch nicht gänzlich etabliert bzw. sind nur additiv im Einsatz. In einem Vergleich mehrerer mobiler US-Geräte (sog. hand-held devices) wurde kritisiert, dass keines der bewerteten Geräte alle von den Experten*innen gewünschten Eigenschaften (Bildqualität, Benutzerfreundlichkeit, Tragbarkeit, Gesamtkosten, Sondenportfolio)

aufweist [27]. Durch ihre Kompaktheit bieten diese Geräte jedoch Vorteile für einzelne Bereiche ► **Tab. 1**.

Die publizierte Literatur zum Einsatz mobiler Ultraschallgeräte in der Sporttraumatologie ist aktuell noch spärlich. Einzelne Studien konnten zeigen, dass Standardmessungen der Muskeldicke und die Beurteilung der Muskelarchitektur mit mobilen Ultraschallgeräten eine gute Vergleichbarkeit zum Standardultraschall aufweisen [28]. Aus der klinischen Erfahrung lässt sich berichten, dass oberflächlich gelegene Strukturen wie z. B. die Beurteilung des M. Quadriceps oder der Unterschenkelmuskulatur mit mobilen Geräten in einer akzeptablen Bildqualität bewertet werden können. Schwierigkeiten ergeben sich an anatomischen Lokalisationen mit deutlich größeren Muskelvolumina, wie z. B. die Beurteilung der ischiocruralen Gruppe (Hamstrings) bzw. deren proximalen Sehnenansätzen. Hier kommen mobile Ultraschallgerät aufgrund der Eindringtiefe und Anlotung hinsichtlich der Bildqualität an ihre Grenzen.

Einsatz am Spielfeldrand von mobilen Ultraschallgeräten

Durch die kompakten Dimensionen ermöglichen mobile Ultraschallgeräte den Einsatz am Spielfeldrand [29]. Grundsätzlich eignet sie sich damit zur raschen Korrelation der Befunde aus der klinischen Untersuchung [5], jedoch ist die Aussagekraft im direkten Spielbetrieb limitiert. Auch wenn sie die klinische Unter-



► **Abb. 9** Beispiele für point-of-care US (A–C) und additiver US-Untersuchung (D–F) in der Frakturdiagnostik. A–C 28-jähriger Freizeitsportler nach Kletterunfall (Bouldern) mit sonografisch abgrenzbarer kortikaler Stufenbildung (A Längsschnitt, B Querschnitt) und somit Diagnose einer Weber-B-Fraktur. Die ergänzende, präoperative Röntgenuntersuchung (C) dient der Evaluation der Frakturstellung. D–F 29-jährige professionelle Balletttänzerin mit initialem V. a. Milzruptur bei linksseitigem Oberbauchschmerz. Nach Anamnesegespräch und Ausschluss eines Milztraumas wird der von der Pat. angegebene, umschriebene Schmerzpunkt im Bereich der 11. Rippe untersucht. Hier zeigen sich die dislozierte Rippenfraktur mit deutlicher Stufe (D Längsschnitt) und umgebend diffuses, echoreiches Hämatom (markiert) im Vergleich zur normalen Interkostalmuskulatur (Stern, E Querschnitt). Die initiale Röntgenuntersuchung war negativ (F).

► **Tab. 1** Übersicht der Anwendungsgebiete und allgemeinen Vor- bzw. Nachteile der mobilen Sonografie. Adaptiert nach Hees et al. [27].

Anwendungsgebiet	Vorteile	Nachteile
<ul style="list-style-type: none"> Sehnenruptur 	<ul style="list-style-type: none"> Transportfähig 	<ul style="list-style-type: none"> Kleines Bildschirmformat
<ul style="list-style-type: none"> Bandverletzung 	<ul style="list-style-type: none"> Ortsunabhängig 	<ul style="list-style-type: none"> Limitierte Akkulaufzeit
<ul style="list-style-type: none"> Muskelfaserriss 	<ul style="list-style-type: none"> Kostengünstig 	<ul style="list-style-type: none"> Moderate Bildqualität
<ul style="list-style-type: none"> US-gezielte Intervention Frakturdiagnostik Trauma (eFAST) 	<ul style="list-style-type: none"> Zeitnahe Diagnostik 	<ul style="list-style-type: none"> Keine Qualitätssicherung (jeder kann US anwenden)

suchung zu komplettieren vermögen, werden sie der Komplexität dieser Situation nicht gerecht. Neben dem Zeitdruck muss in diesen Situationen auch die Einschätzung des Spielers/der Spielerin betrachtet werden, die ggf. auch ohne pathologischen Untersuchungsbefund (klinisch und sonografisch) die Wettkampfbelastung nicht weiterführen können. Zudem ist hervorzuheben, dass in der Diagnostik von akuten Muskelverletzungen die Abgrenzung des intramuskulären Hämatoms als Korrelat eines strukturellen Muskeldefekts oder Kontusionstrauma relevant ist, was in der Frühphase (wenige Minuten nach der Verletzung) nicht suffizient zu bewerten ist. Somit birgt die schnelle Beurteilung am Spielfeldrand Risiken: falsch-positive Befunde können sowohl Untersu-

cher*in als auch Sportler*in verunsichern; falsch-negative Befunde können dazu führen, dass die weiterführende Diagnostik und entsprechende gezielte Therapie oder Trainingssteuerung nicht adäquat durchgeführt wird. [30] Aus diesen Gründen hat sich die Ultraschalldiagnostik am Spielfeldrand bisher nicht etabliert und wird von uns nicht empfohlen.

Ein weitaus etablierteres Einsatzfeld ist die Anwendung des mobilen Ultraschalls nach der Wettkampfbelastung in der Kabine bzw. Trainingsstätte. Dabei kann in ruhiger Umgebung eine umfangreiche klinische Untersuchung durchgeführt werden, welche um eine fokussierte US-Diagnostik erweitert wird. Der Stellenwert des US ist hierbei nicht nur die reine Aussage um das Vorliegen ei-

ner muskulären oder tendinösen Verletzung, sondern auch die Festlegung des weiteren Prozederes (Kompressionsverband, weiterführende MRT, Injektionstherapie, Physiotherapie, Trainingssteuerung). Je nach Befund kann eine weiterführende MRT-Diagnostik geplant werden oder diese Ressourcen gespart werden. Somit kann die Akutdiagnostik verbessert werden und der/die Sportler*in zeitnah einer optimierten und kosten- wie ressourceneffizienten Behandlung zugeführt werden. Vergleicht man die diagnostische Aussagekraft von mobilen mit stationären/traditionellen Ultraschallgeräten, zeigen sich in der Literatur durchaus akzeptable Ergebnisse, die jedoch stark vom Untersucher und der untersuchten Körperregion abhängig sind. [31]

Besondere Bedeutung kommt den mobilen Ultraschallgeräten im Rahmen von Auswärtsspielen oder im Trainingslager zu, da die interdisziplinäre Zusammenarbeit mit den etablierten radiologischen Betreuern sowie die Infrastruktur vor Ort oftmals nicht gegeben sind. Das Einsatzgebiet umfasst sowohl die akute Verletzungsdiagnostik, die Kontrolle und Trainingssteuerung bei Überlastungsschmerzen, der Einsatz im Rahmen von US-gezielten Infiltrationen. Eine interessante Option und mögliche Zukunftsanwendung bieten hierbei Remote-Geräte, die eine telemedizinische Befundung oder zusätzliche Meinung durch einen Spezialisten entweder zeitgleich oder im Zeitversatz nach Übermittlung der Bilder erlauben (Tele-Sonografie) [32].

Zusammenfassung

Der US in der Sporttraumatologie umfasst viele klinische Anwendungsgebiete – allen voran die Muskel- und Sehnenultraschall – und wird vor allem zur fokussierten Initialdiagnostik und zum intensiven Follow-Up genutzt. Durch den technischen Fortschritt sind mittlerweile auch vermehrt mobile US-Geräte in Trainingsstätten bzw. extraklinisch im Einsatz, welche neben Vorteilen allerdings auch Risiken bergen (Stichwort: strukturierte Ausbildung der Anwender). Die Diagnostik am Spielfeldrand hat sich aufgrund der Komplexität und des Zeitdrucks hingegen bis heute nicht etabliert, wohl aber die intensive Nutzung in Trainingsstätten und Trainingslagern. Neue US-Applikationen wie die SWE und 3D-Vaskularisation nehmen vermehrt Einzug in die Sehnen- und Muskeldiagnostik, wenngleich aktuell noch vorrangig im Bereich der Wissenschaft. In den kommenden Jahren liegt ein besonderes Augenmerk auf der telemedizinischen Sonografie, da die fokussierte sonografische Bildakquisition in der Sporttraumatologie sehr gut durch einen zusätzlichen Spezialisten interpretiert werden kann (standardisierte und fokussierte Untersuchungsstruktur).

Interessenkonflikt

Die Autorinnen/Autoren geben an, dass kein Interessenkonflikt besteht.

Literatur

- [1] Ackermann O, Fischer C, Grosser K et al. AWMF 085-003 S2e Leitlinie, Fraktursonografie. Zugriff am 30.06.2023 unter <https://register.awmf.org/de/leitlinien/detail/085-003>
- [2] Sconfienza LM, Albano D, Allen G et al. Clinical indications for musculoskeletal ultrasound updated in 2017 by European Society of Musculoskeletal Radiology (ESSR) consensus. *Eur. Radiol* 2018; 28: 5338–5351
- [3] Parker L, Nazarian LN, Carrino JA et al. Musculoskeletal imaging: medicare use, costs, and potential for cost substitution. *J. Am. Coll. Radiol* 2008; 5: 182–188
- [4] Heiss R, Janka R, Uder M et al. Bildgebung von Muskelverletzungen im Sport. *Die Radiol* 2023; 63: 249–258
- [5] Guillodo Y, Bouttler R, Saraux A. Value of sonography combined with clinical assessment to evaluate muscle injury severity in athletes. *J. Athl. Train* 2011; 46: 500–504
- [6] Connell DA, Schneider-Kolsky ME, Hoving JL et al. Longitudinal study comparing sonographic and MRI assessments of acute and healing hamstring injuries. *Am J Roentgenol.* Am. J. Roentgenol 2004; 183: 975–984
- [7] Paoletta M, Moretti A, Liguori S et al. medicina Ultrasound Imaging in Sport-Related Muscle Injuries: Pitfalls and Opportunities. *Medicina (Kaunas)* 2021; 57 (10): 1040
- [8] Maffulli N, Oliva F, Frizziero A et al. ISMuLT Guidelines for muscle injuries. *Muscles. Ligaments Tendons J* 2013; 3: 241
- [9] Draghi F, Zacchino M, Canepari M et al. Muscle injuries: ultrasound evaluation in the acute phase. *J. Ultrasound* 2013; 16: 209
- [10] Crema MD, Yamada AF, Guermazi A et al. Imaging techniques for muscle injury in sports medicine and clinical relevance. *Curr. Rev. Musculoskelet. Med* 2015; 8: 154
- [11] Mueller-Wohlfahrt HW, Haensel L, Mithoefer K et al. Terminology and classification of muscle injuries in sport: The Munich consensus statement. *Br. J. Sports Med* 2013; 47: 342
- [12] Hotfiel T, Carl HD, Swoboda B et al. Kontrastmittelsonografie (CEUS) in der bildgebenden Diagnostik von Muskelverletzungen – Perfusionssdarstellung in der früharteriellen Phase. *Sportverletzung-Sportschaden* 2016; 30: 54–57
- [13] Hotfiel T, Heiss R, Swoboda B et al. Contrast-Enhanced Ultrasound as a New Investigative Tool in Diagnostic Imaging of Muscle Injuries-A Pilot Study Evaluating Conventional Ultrasound, CEUS, and Findings in MRI. *Clin. J. Sport Med* 2018; 28: 332–338
- [14] Ossola C, Curti M, Calvi M et al. Role of ultrasound and magnetic resonance imaging in the prognosis and classification of muscle injuries in professional football players: correlation between imaging and return to sport time. *Radiol. Medica* 2021; 126: 1460–1467
- [15] Wangenstein A, Almusa E, Boukarroum S et al. MRI does not add value over and above patient history and clinical examination in predicting time to return to sport after acute hamstring injuries: a prospective cohort of 180 male athletes. *Br. J. Sports Med* 2015; 49: 1579–1587
- [16] De Vos RJ, Reurink G, Goudswaard GJ et al. Clinical findings just after return to play predict hamstring re-injury, but baseline MRI findings do not. *Br. J. Sports Med* 2014; 48: 1377–1384
- [17] Pedret C, Balias R, Blasi M et al. Ultrasound classification of medial gastrocnemius injuries. *Scand. J. Med. Sci. Sports* 2020; 30: 2456–2465
- [18] Sidhu PS. Multiparametric Ultrasound (MPUS) Imaging: Terminology Describing the Many Aspects of Ultrasonography. *Ultraschall Der Medizin* 2015; 36: 315–317

- [19] Dirrichs T, Quack V, Gatz M et al. Shear Wave Elastography (SWE) for the Evaluation of Patients with Tendinopathies. *Acad. Radiol* 2016; 23: 1204–1213
- [20] Dirrichs T, Quack V, Gatz M et al. Shear Wave Elastography (SWE) for Monitoring of Treatment of Tendinopathies: A Double-blinded, Longitudinal Clinical Study. *Acad. Radiol* 2018; 25: 265–272
- [21] Orlandi D, Corazza A, Arcidiacono A et al. Ultrasound-guided procedures to treat sport-related muscle injuries. *Br. J. Radiol* 2016; 89. doi:10.1259/bjr.20150484
- [22] Setayesh K, Villarreal A, Gottschalk A et al. Treatment of Muscle Injuries with Platelet-Rich Plasma: a Review of the Literature. *Curr. Rev. Musculoskelet. Med* 2018; 11: 635
- [23] Rossi LA, Molina Rómoli AR, Bertona Altieri BA et al. Does platelet-rich plasma decrease time to return to sports in acute muscle tear? A randomized controlled trial. *Knee Surg. Sports Traumatol. Arthrosc* 2017; 25: 3319–3325
- [24] Tougas C, Brimmo O. Common and Consequential Fractures That Should Not Be Missed in Children. *Pediatr. Ann* 2022; 51: e357–e363
- [25] Akinmade A, Ikem I, Ayoola O et al. Comparing ultrasonography with plain radiography in the diagnosis of paediatric long-bone fractures. *Int. Orthop* 2019; 43: 1143–1153
- [26] Wawrzyk M, Sokal J, Andrzejewska E et al. The Role of Ultrasound Imaging of Callus Formation in the Treatment of Long Bone Fractures in Children. *Polish J. Radiol* 2015; 80: 473–478
- [27] Le MPT, Voigt L, Nathanson R et al. Comparison of four handheld point-of-care ultrasound devices by expert users. *Ultrasound J* 2022; 14: 1–9
- [28] Turton P, Hay R, Welters I. Assessment of peripheral muscle thickness and architecture in healthy volunteers using hand-held ultrasound devices; A comparison study with standard ultrasound. *BMC Med. Imaging* 2019; 19. doi:10.1186/s12880-019-0373-x
- [29] James P, Barbour T, Stone I. The match day use of ultrasound during professional football finals matches. *Br. J. Sports Med* 2010; 44: 1149–1152
- [30] Hees T, Bierke S, Häner M et al. Stellenwert portabler Ultraschallgeräte in der Sporttraumatologie. *Sport. Orthop. Traumatol* 2020; 36: 143–149
- [31] Falkowski AL, Jacobson JA, Freehill MT et al. Hand-Held Portable Versus Conventional Cart-Based Ultrasound in Musculoskeletal Imaging. *Orthop J Sports Med* 2020; 8 (2). doi:10.1177/2325967119901017
- [32] Constantinescu EC, Nicolau C, Săftoiu A. Recent Developments in Tele-Ultrasound. *Curr. Heal. Sci. J* 2018; 44: 101–106