

Chronisch thromboembolische pulmonale Hypertonie (Gruppe 4)

Chronic thromboembolic pulmonary hypertension

Autorinnen/Autoren

Stefan Guth¹, Heinrike Wilkens², Michael Halank³, Matthias Held⁴, Lukas Hobohm⁵, Stavros Konstantinides⁵, Albert Omlor², Hans-Jürgen Seyfarth⁶, Hans-Joachim Schäfers⁷, Eckhard Mayer¹, Christoph B. Wiedenroth¹

Institute

- 1 Abteilung für Thoraxchirurgie, Kerckhoff-Klinik GmbH, Bad Nauheim, Deutschland
- 2 Klinik für Innere Medizin 5, Universitätsklinikum des Saarlandes, Homburg, Deutschland
- 3 Medizinische Klinik und Poliklinik I, Universitätsklinikum Carl Gustav Carus an der Technischen Universität Dresden, Dresden, Deutschland
- 4 Medizinische Klinik mit Schwerpunkt Pneumologie & Beatmungsmedizin, Missionsärztliche Klinik Würzburg, Würzburg, Deutschland
- 5 Centrum für Thrombose und Hämostase (CTH), Universitätsmedizin der Johannes Gutenberg-Universität Mainz, Mainz, Deutschland
- 6 Bereich Pneumologie, Klinik für Onkologie, Gastroenterologie, Hepatologie und Pneumologie, Universitätsklinikum Leipzig, Leipzig, Deutschland
- 7 Klinik für Thorax-Herz-Gefäßchirurgie, Universitätsklinikum des Saarlandes, Homburg, Deutschland

Schlüsselwörter

chronisch thromboembolische pulmonale Hypertonie, CTEPH, chronisch thromboembolische pulmonale Erkrankung, CTEPD, pulmonale Enderarteriektomie, PEA, pulmonale Ballonangioplastie, BPA

Keywords

chronic thromboembolic pulmonary hypertension, CTEPH, chronic thromboembolic disease, CTED, pulmonary endarterectomy, PEA, balloon pulmonary angioplasty, BPA

Bibliografie

Pneumologie 2023; 77: 937–946

DOI 10.1055/a-2145-4807

ISSN 0934-8387

© 2023. Thieme. All rights reserved.

Georg Thieme Verlag KG, Rüdigerstraße 14, 70469 Stuttgart, Germany

Korrespondenzadresse

Priv.-Doz. Dr. med. Stefan Guth, Abteilung für Thoraxchirurgie, Kerckhoff-Klinik GmbH, Benekestraße 2–8, 61231 Bad Nauheim, Deutschland
s.guth@kerckhoff-klinik.de

ZUSAMMENFASSUNG

Die chronisch thromboembolische Lungengefäßkrankung (CTEPD) ist eine wichtige Spätfolge der akuten Lungenembolie, bei der die Thromben in fibröses Gewebe transformiert werden, mit der Gefäßwand verwachsen und zu chronischen Obstruktionen führen. Man unterscheidet die CTEPD ohne pulmonale Hypertonie (PH) mit einem pulmonalarteriellen Mitteldruck bis 20 mmHg von der Form mit PH. Hierbei spricht man weiterhin von chronisch thromboembolischer pulmonaler Hypertonie (CTEPH).

Liegt der Verdacht auf eine CTEPH vor, sollten initial eine Echokardiografie und eine Ventilations-/Perfusions-Szintigrafie erfolgen, um Perfusionsdefekte nachzuweisen. Danach empfiehlt sich die Zuweisung zu einem CTEPH-Zentrum, wo weitere bildgebende Diagnostik und eine Rechtsherzkatheteruntersuchung erfolgen, um die Diagnose zu sichern und das Therapiekonzept festzulegen.

Drei Therapieoptionen stehen aktuell zur Verfügung. Therapie der Wahl ist die pulmonale Enderarteriektomie (PEA). Für nichtoperable Patient*innen oder Patient*innen nach PEA und residueller PH, gibt es eine gezielte medikamentöse PH-Therapie sowie das interventionelle Verfahren der pulmonalen Ballonangioplastie (BPA). Zunehmend werden PEA, BPA und die medikamentöse Therapie im Rahmen multimodaler Konzepte kombiniert.

Alle Patient*innen müssen nachgesorgt werden, was vorzugsweise in (CTE)PH-Zentren erfolgen sollte. Für CTEPH-Zentren werden eine Mindestanzahl von PEA-Operationen (50/Jahr) und BPA-Interventionen (100/Jahr) gefordert.

ABSTRACT

Chronic thromboembolic pulmonary disease (CTEPD) is an important late complication of acute pulmonary embolism, in which the thrombi transform into fibrous tissue, become integrated into the vessel wall, and lead to chronic obstructions. CTEPD is differentiated into cases without pulmonary hypertension (PH), characterized by a mean pulmonary arterial pressure up to 20 mmHg and a form with PH. Then, it is still referred to as chronic thromboembolic pulmonary hypertension (CTEPH).

When there is suspicion of CTEPH, initial diagnostic tests should include echocardiography and ventilation/perfusion scan to detect perfusion defects. Subsequently, referral to a CTEPH center is recommended, where further imaging

diagnostics and right heart catheterization are performed to determine the appropriate treatment.

Currently, three treatment modalities are available. The treatment of choice is pulmonary endarterectomy (PEA). For non-operable patients or patients with residual PH after PEA, PH-targeted medical therapy, and the interventional procedure of balloon pulmonary angioplasty (BPA) are avail-

able. Increasingly, PEA, BPA, and pharmacological therapy are combined in multimodal concepts.

Patients require post-treatment follow-up, preferably at (CTE)PH centers. These centers are required to perform a minimum number of PEA surgeries (50/year) and BPA interventions (100/year).

Einleitung

Alle Patient*innen, deren Symptome auf postthromboembolische fibrotische Gefäßobstruktionen innerhalb der Lungenarterie zurückzuführen sind, haben eine chronisch thromboembolische Lungengefäßkrankung (chronic thromboembolic pulmonary disease; CTEPD) mit oder ohne pulmonale Hypertonie (PH). Chronisch thromboembolische pulmonale Hypertonie (CTEPH) bleibt der bevorzugte Begriff für Patient*innen mit PH [1].

Typischerweise finden sich Perfusionsdefekte bei erhaltener Ventilation in der Lungenszintigrafie (mismatch), die Ausdruck fibrosierter Gerinnsel sind. In der Angio-Computertomografie (CTPA) oder der digitalen Subtraktionsangiografie (DSA) lassen sich ringförmige Stenosen, „Webs“ und „Slits“ sowie chronische totale Verschlüsse (Taschenläsionen oder konische Läsionen) nach mindestens 3 Monaten therapeutischer Antikoagulation nachweisen. Die PH ist in diesem Zusammenhang nicht nur eine Folge der Lungenarterienobstruktionen, sondern sie kann auch durch eine assoziierte Mikrovaskulopathie aggraviert werden.

Beim Fehlen einer PH wird eine „CTEPD ohne PH“ diagnostiziert, wobei die Symptomatik der Patient*innen auf eine Belastungs-PH und/oder eine erhöhte Totraumventilation zurückzuführen sein könnte [1]. Der Ausschluss einer ventilatorischen Limitation, einer Dekonditionierung und eines psychogenen Hyperventilationssyndroms mittels Spiroergometrie (CPET) sowie einer linksventrikulären Myokard- oder Klappenerkrankung mittels Echokardiografie ist bei therapeutischen Entscheidungen bei Patient*innen mit CTEPD ohne PH von größter Bedeutung [2].

Diagnose

Die CTEPH ist eine wichtige Ursache der PH, für die eine eigene Behandlungsstrategie besteht, sodass die Möglichkeit einer CTEPH bei allen Patient*innen mit PH in Betracht gezogen werden muss (► **Abb. 1**). Im Zusammenhang mit einer akuten Lungenembolie (LE) sollte das Vorliegen einer CTEPH erwogen werden: (1) wenn in der zur LE-Diagnostik angefertigten CTPA radiologische Hinweise auf eine CTEPH bestehen [3] und/oder wenn der echokardiografisch geschätzte systolische PA-Druck >60 mmHg [3] beträgt; (2) wenn Dyspnoe oder funktionelle Einschränkungen im klinischen Verlauf nach der LE fortbestehen [4] und (3) bei asymptomatischen Patient*innen mit Risikofaktoren für eine CTEPH oder einem hohen CTEPH-Vorhersagescore

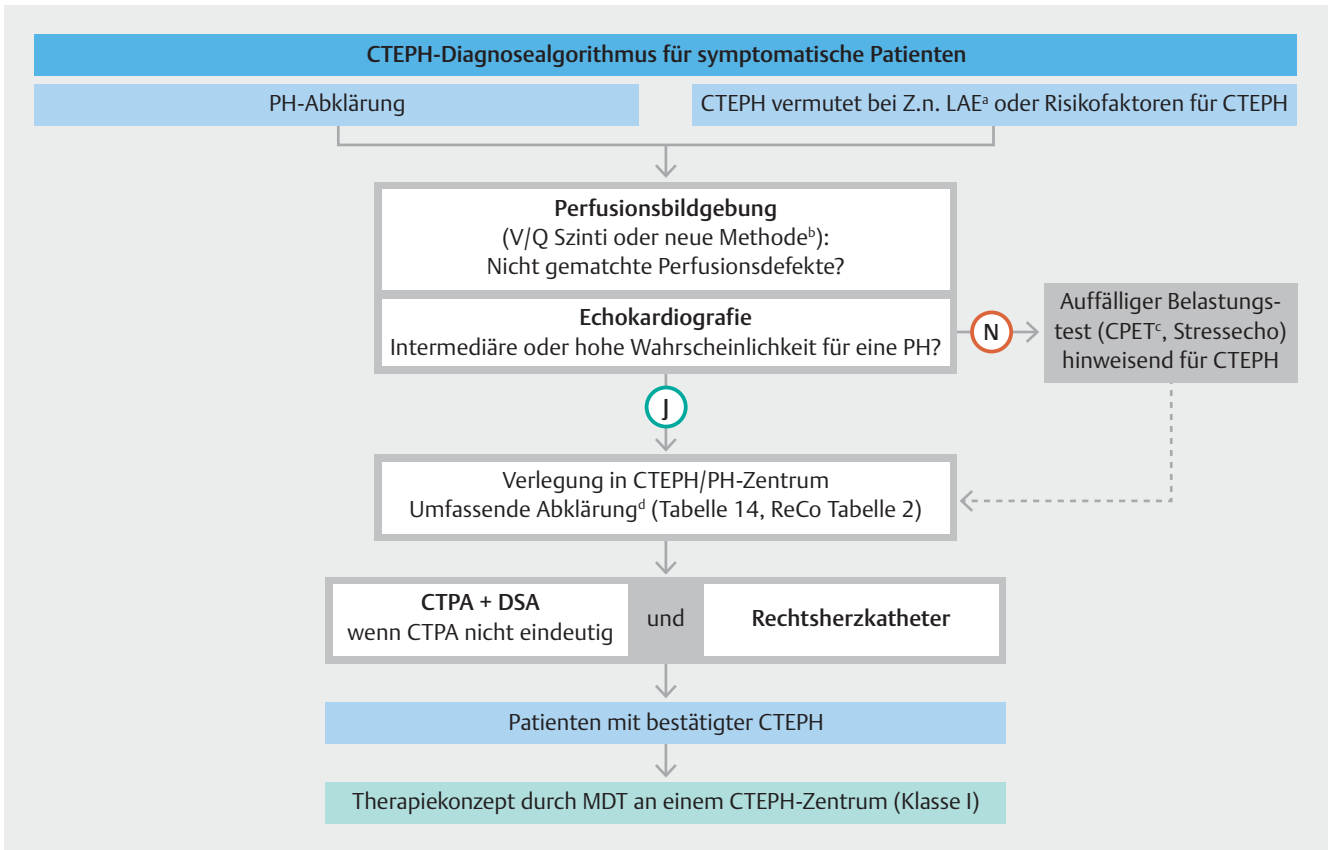
[5]. Das Vorliegen permanenter intravaskulärer Devices (Herzschrittmacher, Langzeitzugänge, ventrikuloatriale Shunts), von entzündlichen Darmerkrankungen, einer essenziellen Thrombozythämie oder Polycythaemia vera, einer stattgehabten Splenektomie, eines Antiphospholipidsyndroms, einer hochdosierten Schilddrüsenhormoneinnahme und Malignome sind Risikofaktoren für CTEPH [1, 6, 7].

Kommentar: In der aktuellen ESC/ERS-Leitlinie für die akute LE wird als wichtiger Punkt die Nachsorge aller Patient*innen mit akuter LE empfohlen [6]. Alle Patient*innen mit Dyspnoe oder Risikokonstellation für CTEPH sollten weiter untersucht werden.

Andere Ursachen für Lungenarterienobstruktionen (auch in Gruppe 4 der PH-Klassifikation enthalten) – einschließlich Lungenarteriensarkome, andere maligne Tumore (z. B. Nierenkarzinom, Uteruskarzinom und Keimzelltumoren des Hodens), nicht maligne Tumore (z. B. Leiomyom des Uterus), Arteriitis ohne Kollagenose, angeborene oder erworbene Lungenarterienstenosen, Parasiten (Echinokokkuszysten) und Fremdkörperembolie – müssen bei der Differenzialdiagnose von CTEPH in Betracht gezogen werden [8]. Sie können durch spezifische zusätzliche Bildgebung wie FDG-Positronenemissionstomografie (PET) abgeklärt werden, die zusätzliche Informationen liefern kann, wenn ein Lungenarteriensarkom vermutet wird [9].

Die Ventilations-/Perfusionsszintigrafie ist nach wie vor das effektivste Instrument, um eine CTEPH auszuschließen [10]. Alternative Perfusionsbildgebungstechniken – wie Iod-Subtraktionskartierung, dual energy CT (DECT) und Magnetresonanz (MR)-Perfusion – haben zahlreiche theoretische Vorteile gegenüber der Ventilations-/Perfusionsszintigrafie, sind jedoch technisch anspruchsvoller und teurer, haben eine begrenzte Verfügbarkeit und sind nicht multizentrisch validiert.

Die CTPA mit zweidimensionaler Rekonstruktion wird häufig zur Diagnosestellung von CTEPH und zur Beurteilung der Operabilität eingesetzt, schließt jedoch eine negative CTPA selbst bei hoher Qualität die CTEPH nicht aus, da eine distale Erkrankung übersehen werden kann. Die digitale Subtraktionsangiografie (DSA) wird nach wie vor zur Evaluierung möglicher Therapieoptionen herangezogen, wenn die CTPA hierfür noch unzureichende Aussagekraft hat. Die selektive segmentale Angiografie, „Cone-Beam“-CT und Flächendetektor-CT ermöglichen eine genauere Visualisierung der subsegmentalen Gefäße und sind nützlich zur Planung der Vorgehensweise bei der pulmonalen Ballonangioplastie (BPA). Die Vorteile der neuen Technologien müssen jedoch noch in prospektiven Studien



► **Abb. 1** Diagnostische Strategie bei chronisch thromboembolischer pulmonaler Hypertonie. CPET: kardiopulmonaler Belastungstest; CTEPD: chronische thromboembolische Lungengefäßerkrankung; CTEPH: chronische thromboembolische pulmonale Hypertonie; CTPA: computertomografische Pulmonalisangiografie; DECT: Dual-Energie-Computertomografie; DSA: digitale Subtraktionsangiografie; MDT: multidisziplinäres Team; MRT: Magnetresonanztomografie; N: nein; PE: pulmonale Embolie; $P_{ET}CO_2$: endtidaler Partialdruck von Kohlendioxid; PH: pulmonale Hypertonie; ReCo: Empfehlung; RHC: Rechtsherzkatheterisierung; sPAP: systolischer pulmonaler arterieller Druck; V/Q: Ventilation-/Perfusions-Verhältnis; VE/VCO_2 : ventilatorische Äquivalente für Kohlendioxid; VO_2/HR : Sauerstoffpuls; VO_2 : Sauerstoffaufnahme; Y: ja. ^aVerdacht auf CTEPH aufgrund einer PE bei der Anamnese, einschließlich erhöhtem sPAP in der Echokardiografie und Anzeichen für eine CTEPH in der CTPA, die zum Zeitpunkt der akuten PE durchgeführt wurde. ^bAlternative Perfusionsbildgebungsverfahren – wie Jodsubtraktionskartierung, DECT und MRT-Perfusion – werden derzeit geprüft. ^cTypische Muster, einschließlich niedriger $P_{ET}CO_2$, hoher VE/VCO_2 , niedriger VO_2/HR und niedriger Spitzen- VO_2 . ^dUmfassende Abklärung nach 3 Monaten therapeutischer Antikoagulation oder früher bei instabilen oder sich rasch verschlechternden Patient*innen. Idealerweise CTPA, DSA und RHC werden in CTEPH-Zentren durchgeführt, manchmal aber auch in PH-Zentren, je nach Land und Verfahrensabläufen. Reproduced with permission of the © European Society of Cardiology & European Respiratory Society 2023: European Respiratory Journal 61 (1) 2200879; DOI: 10.1183/13993003.00879-2022 Published 6 January 2023 [rerif]

validiert werden, bevor sie für die routinemäßige klinische Anwendung empfohlen werden können. Derzeit läuft eine große europäische multizentrische Studie [11].

Kommentar: Aktuell existieren wenig Daten zur Inzidenz, Diagnostik und Therapie CTEPD ohne PH. Die kumulative 2-Jahres-Inzidenz der CTEPD ohne PH betrug nach einer akuten Lungenembolie 5,75%, der CTEPH 5,25% [2]. Es wird daher vorgeschlagen, dass der Diagnostikalgorithmus (► **Abb. 1**) ebenso für CTEPD ohne PH gelten sollte.

Therapie

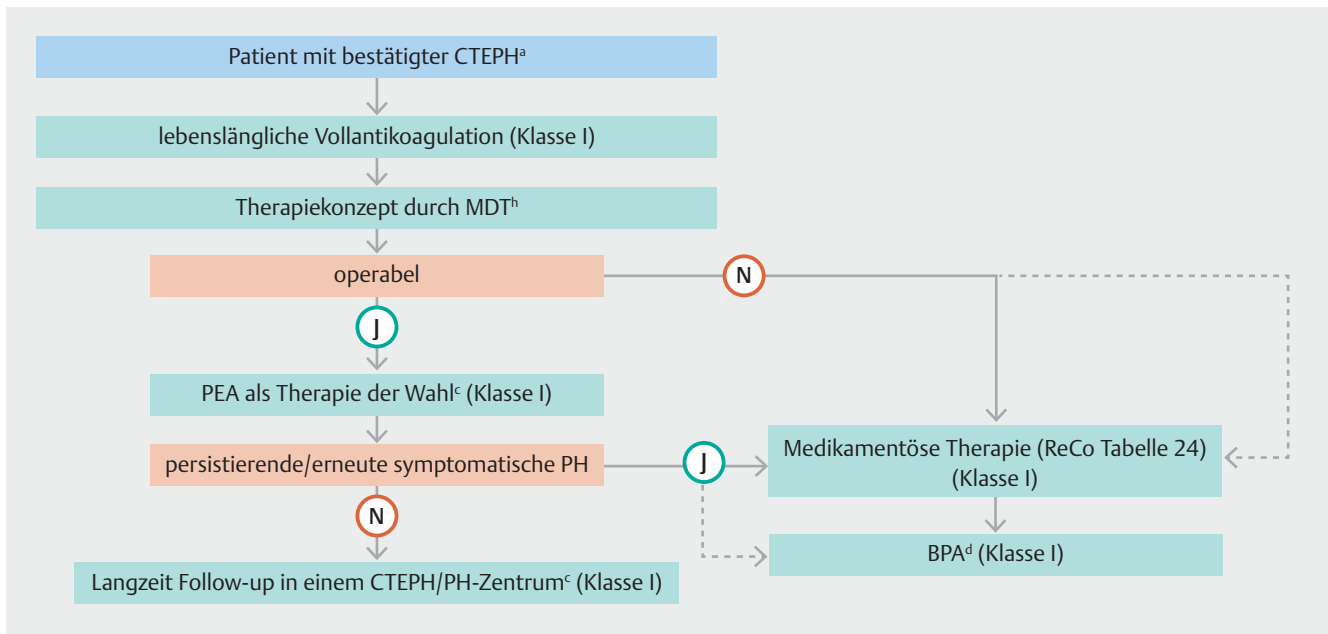
Der CTEPH-Behandlungsalgorithmus umfasst einen multimodalen Ansatz und kombiniert die pulmonale Endarteriektomie (PEA) mit der Ballonangioplastie (BPA) und der medikamentö-

sen Therapie, um die unterschiedlichen anatomisch lokalisierten Läsionen zu behandeln: proximale, distale Obstruktionen und die Mikroangiopathie (► **Abb. 2** und ► **Abb. 3**).

Kommentar: Dabei sollten bei jedem Patienten/jeder Patientin auch im Verlauf alle 3 Therapiemodalitäten erwogen werden.

Allgemeine Maßnahmen, die für pulmonalerielle Hypertonie (PAH) empfohlen werden, gelten auch für CTEPH, einschließlich überwachtem körperlichem Training, das bei inoperablen CTEPH-Patient*innen [12] sowie frühzeitig nach PEA [13] wirksam und sicher ist.

Eine lebenslange therapeutische Antikoagulation wird für Patient*innen mit CTEPH empfohlen, da wiederkehrende Lungenembolien begleitet von unzureichender Thrombusauflösung wichtige pathophysiologische Merkmale dieser Krankheit



► **Abb. 2** Behandlungsstrategie bei chronischer thromboembolischer pulmonaler Hypertonie. BPA: pulmonale Ballonangioplastie; CTEPH: chronische thromboembolische Lungengefäßerkrankung; CTEPH: chronische thromboembolische pulmonale Hypertonie; MDT: multidisziplinäres Team; N: nein; PAH: pulmonalerarterielle Hypertonie; PEA: pulmonale Endarteriektomie; PH: pulmonale Hypertonie; PVR: pulmonaler Gefäßwiderstand; ReCo: Empfehlung; WU: Wood Units; Y: ja. ^aAusgewählte symptomatische Patient*innen mit CTEPH ohne PH können auch durch PEA und BPA behandelt werden. ^bDie MDT-Sitzung kann virtuell sein. ^cDie Bewertung der Behandlung kann je nach dem Grad der Erfahrung mit PEA und BPA unterschiedlich ausfallen. ^dBei inoperablen Patient*innen mit PVR > 4 WU sollte vor einer BPA eine medikamentöse Therapie erwogen werden; es gibt nur wenige Daten zur BPA als Erstlinientherapie. Reproduced with permission of the © European Society of Cardiology & European Respiratory Society 2023; European Respiratory Journal 61 (1) 2200879; DOI: 10.1183/13993003.00879-2022 Published 6 January 2023 [rerif]

sind. Es gibt keine randomisierten, kontrollierten Studien (RCT) bei CTEPH mit einem der zugelassenen Antikoagulanzen; jedoch werden Vitamin-K-Antagonisten (VKA) von Expert*innen bevorzugt und am häufigsten verwendet. In jüngster Zeit werden direkte, orale Antikoagulanzen (DOAK) häufiger als Alternative zu VKA eingesetzt, wiederum ohne Evidenz aus RCTs. Eine retrospektive Fallserie aus dem Vereinigten Königreich (UK) und ein multizentrisches prospektives Register (EXPERT) zeigten vergleichbare Blutungsraten für VKAs und DOAKs bei CTEPH, aber die Rate an rezidivierenden venösen Thromboembolien war bei Patient*innen, die DOAKs erhielten, höher [14, 15].

In einer aktuellen Metaanalyse, die einen Head-to-head-Vergleich zwischen DOAKs und VKAs durchführte, wurde für die DOAKs im Vergleich zu VKAs eine niedrigere Mortalität und vergleichbare Rate an rezidivierenden venösen Thromboembolien und Blutungsereignissen bei CTEPH-Patient*innen gefunden [16].

Bei Patient*innen mit Antiphospholipidsyndrom (etwa 10% der CTEPH-Population) wird eine Therapie mit VKA empfohlen [6, 17, 18]. Ein Screening auf ein Antiphospholipid-Syndrom sollte bei Diagnosestellung einer CTEPH durchgeführt werden. Aufgrund mangelnder Evidenz beruht eine verlängerte Antikoagulation bei Patient*innen mit CTEPH ohne PH auf einer individuellen Entscheidung. Sie wird empfohlen, wenn das Risiko eines LE-Rezidivs mittel oder hoch ist, gemäß den 2019 ESC/

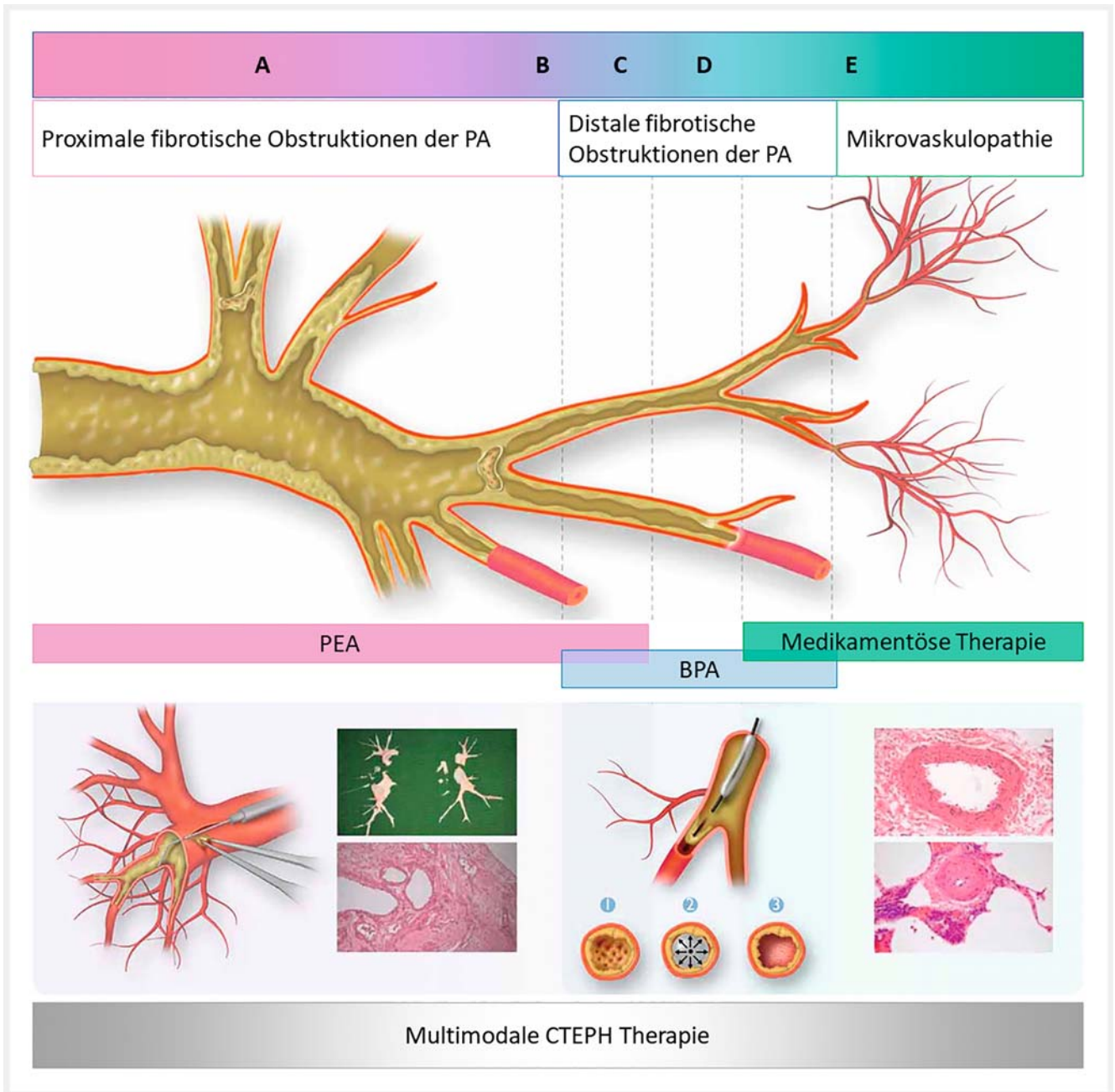
ERS-Leitlinien für Diagnose und Management einer akuten Lungenembolie [6].

Kommentar: Eine zeitlebens fortzuführende, therapeutische Antikoagulation wird als obligat betrachtet und ist die Grundvoraussetzung sowohl für die Diagnosestellung als auch für jegliche therapeutische Maßnahmen. Anders als bei der LE werden bei der CTEPH von Expert*innen VKA favorisiert.

Chirurgische Behandlung

Die chirurgische PEA ist die Behandlungsmethode der Wahl für Patient*innen mit zugänglichen PA-Läsionen. Die Operation führt zu einer erheblichen Verbesserung der pulmonalen Hämodynamik (im Mittel 65% Abnahme des PVR); in einem Teil der Fälle wird sie normalisiert [19]. Die Symptomatik und Leistungsfähigkeit werden drastisch verbessert. Diese Resultate setzen die Verfügbarkeit eines spezialisierten multidisziplinären Teams voraus, zu dem auch ein/e erfahrene/r PEA-Chirurg*in gehört. Dieses Team muss die Operationsfähigkeit beurteilen und die Entscheidung über die endgültige Behandlung treffen [20].

Die Operabilität hängt ab von der Erfahrung des Teams, der Erreichbarkeit der PA-Läsionen, der Relation zwischen Schweregrad der PH und Grad der PA-Obstruktion sowie den Begleiterkrankungen [21]. Die Operationstechnik ist komplex, aber seit mehr als 30 Jahren gut standardisiert. Sie besteht aus einer



► **Abb. 3** Überschneidungen bei Behandlungen/multimodalen Ansätzen bei chronisch thromboembolischer pulmonaler Hypertonie. BPA: pulmonale Ballonangioplastie; CTEPH: chronisch thromboembolische pulmonale Hypertonie; PA: Pulmonalarterie; PEA: pulmonale Endarteriektomie. Obere Leiste: **(A)** Proximale PA fibrotische Obstruktionen (Gefäßdurchmesser 10–40 mm). **(B)** Distale segmentale und subsegmentale fibrotische Obstruktion der PA, die potenziell sowohl für PEA- und BPA-Eingriffe geeignet sind (Gefäßdurchmesser 2–10 mm). **(C)** Distale subsegmentale PA-fibrotische Obstruktionen bilden eine Netzläsion in einem subsegmentalen Ast der PA, der für BPA-Eingriffe geeignet ist (Gefäßdurchmesser 0,5–5 mm). **(D)** Distale subsegmentale PA-Obstruktionen bilden netzartige Läsionen, die von einer Mikrovaskulopathie begleitet sein können (Gefäßdurchmesser <0,5 mm). **(E)** Mikrovaskulopathie (Gefäßdurchmesser <0,05 mm), die mit medikamentöser Therapie behandelt werden. Untere Felder: **(A)** unten links: PEA; Gefäßdurchmesser 0,2–3 cm). Die rechte PA wird eröffnet und der Dissektionssauger wird zwischen Arterienwand und Fibrose eingeführt. Das fibrotische Material wird schrittweise bis zu den Segmenten und Subsegmenten von der Wand gelöst und mit einer Pinzette entfernt. **(A)** unten rechts: PEA-Präparat mit „Ausläufern“ zu subsegmentalen Ästen der PA; Querschnitt durch teilweise organisiertes und rekanalisiertes thrombotisches Gewebe der großen PA, das während der PEA herauspräpariert wurde. **(B, C, D)** Der Draht wird in die fibrotischen intravaskulären Veränderungen eingeführt (1), dann wird der Ballon aufgeblasen, was zu einer Ruptur des Netzes führt (2). Das fibröse Material wird an die Gefäßwand gedrückt (3). **(E)** Kleine muskuläre PA mit exzentrischer Intimafibrose mit Verdickung der Intima und Proliferation – Ziel für medikamentöse Therapien. Reproduced with permission of the © European Society of Cardiology & European Respiratory Society 2023; European Respiratory Journal 61 (1) 2200879; DOI: 10.1183/13993003.00879-2022 Published 6 January 2023 [rerif]

kompletten bilateralen Endarteriektomie der PA-Äste bis auf segmentale und subsegmentale Ebene in Phasen des tief hypothermen Kreislaufstillstands (► **Abb. 3**) [21, 22]. In erfahrenen CTEPH-Zentren sind die operativen Ergebnisse gut. Bei stabilen Patient*innen ohne relevante Komorbidität sollten die perioperativen Mortalitätsraten weniger als 2,5% betragen. Die Behandlung von kardialen und pulmonalen Komplikationen und des ggf. notwendigen Einsatzes der ECMO sollte etabliert sein [22]. Eine postoperative PH wird häufig beobachtet (25%) [19] und bedarf ggf. einer weiteren Behandlung. Die Langzeitergebnisse nach PEA-Chirurgie sind hinsichtlich Überleben (im Durchschnitt 90% nach 3 Jahren) und Lebensqualität ausgezeichnet [23–25], selbst bei Patient*innen mit distalen PA-Obstruktionen [26]. Bezeichnenderweise haben Patient*innen mit prinzipiell operabler Erkrankung, die sich gegen die Operation entscheiden, eine schlechte 5-Jahres-Überlebensrate von 53% im Vergleich zu 83% bei Patient*innen, die mit einer PEA behandelt werden [27]. Daher sollte eine PEA allen operablen Patient*innen mit einem günstigen Nutzen-Risiko-Verhältnis angeboten werden, hierzu gehört auch eine persönliche Beratung zwischen den Patient*innen und dem/der PEA-Chirurgen/Chirurgin [20]. Ausgewählte symptomatische Patient*innen mit CTEPD ohne PH können erfolgreich durch PEA behandelt werden. Auch bei dieser Entität ist mit einer klinischen und hämodynamischen Verbesserung in Ruhe und bei Belastung zu rechnen [28, 29]. Diese Patient*innen erfordern eine sorgfältige Diskussion zur Abwägung von Risiko und Nutzen.

Kommentar: PEA ist bei Gewährleistung einer niedrigen Letalität Therapie der Wahl, da hiermit die größte Bandbreite von PA-Läsionen (von der Pulmonalklappe bis zu Subsegmentarterien) behandelt werden kann [30].

Medikamentöse Therapie

Zur Behandlung der mikrovaskulären Komponente der CTEPH (► **Abb. 3**) wurden medikamentöse Therapien basierend auf unkontrollierten Studien und/oder regionalen Zulassungen off-label eingesetzt. Inzwischen wurden 2 RCTs erfolgreich durchgeführt. Die erste Phase-III-RCT untersuchte die Wirksamkeit von Riociguat bei Patient*innen mit inoperabler CTEPH oder mit persistierender/rezidivierender PH nach PEA [31]. Riociguat verbesserte nach 16 Wochen Therapie die 6-Minuten-Gehstrecke (6MWD) und reduzierte den PVR um 31% im Vergleich zu Placebo und ist für diese Indikation zugelassen. Treprostinil s. c. wurde in einer Phase-III-RCT untersucht, die eine Verbesserung der 6MWD in der Woche 24 bei Patient*innen mit inoperabler CTEPH oder solchen mit persistierender/rezidivierender PH nach PEA, die eine hohe Dosis erhielten, im Vergleich zu einer niedrigen Dosis zeigte [31]; s. c. Treprostinil ist für diese Indikation zugelassen.

Andere medikamentöse Therapien – PDE5-Hemmer (z. B. Sildenafil) und ERAs (z. B. Bosentan) – werden off-label eingesetzt, da ihre Wirksamkeit bei inoperabler CTEPH nicht durch RCTs oder Registerdaten nachgewiesen wurde [23, 32, 33]. Es ist jedoch übliche Praxis, bei Patient*innen mit CTEPH und schwerer hämodynamischer Kompromittierung eine orale Kombinations-

therapie einzusetzen, einschließlich PDE5-Hemmern und ERAs [34].

Kommentar: Es liegen bisher keine Daten aus kontrollierten Studien zu medikamentösen Kombinationstherapien für CTEPH vor, auch wenn diese im klinischen Alltag häufig erforderlich sind, um eine Rechtsherzdekompensation zu verhindern oder zu verbessern. Weitere Studien zur Kombinationstherapie sind erforderlich. Vor Beginn einer Kombinationstherapie mit nicht für CTEPH zugelassenen PH-spezifischen Medikamenten sollte unbedingt ein off-label-use mit dem Kostenträger/der Krankenkasse abgestimmt werden, um Regressforderungen zu vermeiden, die noch Jahre später gestellt werden können.

Interventionelle Behandlung

Die BPA (► **Abb. 3**) hat sich zu einer etablierten Behandlung für ausgewählte Patient*innen mit inoperabler CTEPH oder persistierender/rezidivierender PH nach PEA entwickelt, mit Verbesserung der Hämodynamik (PVR-Abnahme 49–66%), der Funktion des rechten Herzens und der körperlichen Leistungsfähigkeit [35–46]. Langzeitergebnisse sind vielversprechend, aber die Evidenz ist noch begrenzt [47].

Ein stufenweises interventionelles Verfahren mit einer begrenzten Anzahl von pro Sitzung behandelten PA-Segmenten wird bevorzugt [20, 41]. Die Anzahl der Sitzungen und die hämodynamischen Ergebnisse sind von der Erfahrung abhängig [35]. Neben den positiven Effekten ist die BPA mit schwerwiegenden und potenziell letalen Komplikationen verknüpft. Zu den prozeduralen und postinterventionellen Komplikationen gehören Gefäßverletzungen aufgrund von Drahtperforationen und Lungenverletzungen mit Hämoptysen und/oder Hypoxie [20, 35, 48, 49]. Wie bei allen interventionsbezogenen Verfahren wurde gezeigt, dass es eine erhebliche Lernkurve gibt, mit einer Reduzierung der Komplikationsraten im Laufe der Zeit [35]; daher sollte dieses Verfahren in CTEPH-Zentren mit hohen Fallzahlen durchgeführt werden. Da die Komplikationsrate der BPA durch eine medikamentöse Vorbehandlung gesenkt werden kann, sollten Patient*innen mit einem PVR >4WU präinterventionell behandelt werden (► **Abb. 3**) [50].

Ausgewählte symptomatische Patient*innen mit CTEPD ohne PH und segmentalen/subsegmentalen Läsionen können erfolgreich mit BPA behandelt werden und zeigen klinische und hämodynamische Verbesserungen in Ruhe und während körperlicher Belastung [51].

Vorläufige Daten zur pulmonalarteriellen Denervation (PADN) deuten auf eine verbesserte körperliche Leistungsfähigkeit und pulmonale Hämodynamik bei Patient*innen mit persistierender PH nach PEA hin [52]; eine weitere Bestätigung steht noch aus.

Multimodale Behandlung

Eine multimodale Therapie, die aus Operation, Medikamenten und Interventionen besteht, wird für ausgewählte Patient*innen mit CTEPH angeboten (► **Abb. 3**) [20].

Empfehlungen	Klasse ^a	Level ^b
CTEPH		
Bei allen Patient*innen mit CTEPH wird eine lebenslange Antikoagulation in therapeutischer Dosierung empfohlen.	I	C
Bei Patient*innen mit CTEPH wird ein Antiphospholipid-Syndrom-Test empfohlen.	I	C
Bei Patient*innen mit CTEPH und Antiphospholipid-Syndrom wird eine Antikoagulation mit VKAs empfohlen.	I	C
Es wird empfohlen, dass alle Patient*innen mit CTEPH von einem CTEPH-Team untersucht werden, um die multimodale Behandlung zu beurteilen.	I	C
PEA wird als Behandlung der Wahl für Patient*innen mit CTEPH und fibrotischen Obstruktionen in den Pulmonalarterien empfohlen, die durch eine Operation erreichbar sind.	I	B
BPA wird bei Patient*innen empfohlen, die technisch inoperabel sind oder bei denen nach einer PEA eine persistierende PH besteht und bei denen die distalen Obstruktionen einer BPA-Behandlung zugänglich sind.	I	B
Riociguat wird für symptomatische Patient*innen mit inoperabler CTEPH oder persistierender/rezidivierender PH nach PEA empfohlen.	I	B
Nach PEA und BPA sowie bei Patient*innen mit CTEPH, bei denen eine medikamentöse Therapie etabliert ist, wird eine langfristige Überwachung empfohlen.	I	C
Bei Patient*innen mit persistierender PH nach PEA und bei Patient*innen mit inoperabler CTEPH sollte ein multimodaler Ansatz in Betracht gezogen werden.	IIa	C
Treprostinil s.c. kann bei Patient*innen der WHO-FC III-IV mit inoperabler CTEPH oder persistierender/rezidivierender PH nach PEA in Betracht gezogen werden.	IIb	B
Der Off-Label-Einsatz von für PAH zugelassenen Medikamenten kann bei symptomatischen Patient*innen mit inoperabler CTEPH in Betracht gezogen werden.	IIb	B
Bei Patient*innen mit inoperabler CTEPH kann eine Kombination aus sGC-Stimulator/PDE5-Inhibitor, ERA, oder parenteralen Prostazyklin-Analogen in Betracht gezogen werden.	IIb	C
Die BPA kann bei technisch operablen Patient*innen mit einem hohen Anteil an distaler Erkrankung und einem ungünstigen Risiko-Nutzen-Verhältnis für die PEA in Betracht gezogen werden.	IIb	C
CTEPD ohne PH		
Bei Patient*innen mit CTEPD ohne PH, sollte eine langfristige Antikoagulation auf individueller Basis erwogen werden ^c .	IIa	C
PEA oder BPA sollte bei ausgewählten symptomatischen Patient*innen mit CTEPD ohne PH in Betracht gezogen werden.	IIa	C

BPA, pulmonale Ballonangioplastie; CTEPD, chronische thromboembolische Lungengefäßerkrankung; CTEPH, chronische thromboembolische pulmonale Hypertonie; ERA, Endothelin-Rezeptor-Antagonist; PAH, pulmonale arterielle Hypertonie; PDE5-Inhibitor, Phosphodiesterase-5-Hemmer; PEA, pulmonale Endarterektomie; PE, Lungenembolie; PH, pulmonale Hypertonie; s.c., subkutan; sGC, lösliche Guanylatzyklase; VKA, Vitamin-K-Antagonist; WHO-FC, Funktionsklasse der Weltgesundheitsorganisation.

^a Klasse der Empfehlung.

^b Grad der Evidenz.

^c Eine Langzeittherapie mit Antikoagulantien wird empfohlen, wenn das Risiko eines erneuten Auftretens einer PE mittelhoch oder hoch ist oder wenn es in der Vorgeschichte keine venösen Thromboembolien gab.

► **Abb. 4 a** Empfehlungen für chronisch thromboembolische pulmonale Hypertonie und chronisch thromboembolische Lungengefäßerkrankung ohne pulmonale Hypertonie [65]. Reproduced with permission of the © European Society of Cardiology & European Respiratory Society 2023; European Respiratory Journal 61 (1) 2200879; DOI: 10.1183/13993003.00879-2022 Published 6 January 2023 [rerif]

Kommentar: Therapieentscheidungen sollten stets in einem interdisziplinär besetzten Team erfolgen.

Die medikamentöse Therapie bei Patient*innen mit hohem präoperativem PVR zur Verbesserung der pulmonalen Hämody-

namik vor der PEA ist zwar gängige Praxis aber weiterhin umstritten, da sie die chirurgische Vorstellung und damit die endgültige Behandlung verzögern kann [53–55].

Eine signifikante Anzahl von symptomatischen Patient*innen kann nach PEA eine persistierende oder rezidivierende PH

Empfehlungen	Grad		Klasse ^a	Level ^b
	Qualität der Evidenz	Stärke der Empfehlung		
Bei Patient*innen mit CTEPH, die für eine BPA in Frage kommen, sollte die medikamentöse Therapie vor der Intervention erwogen werden.	Sehr niedrig	Bedingt	Ila	B

BPA, pulmonale Ballonangioplastie; CTEPH, chronische thromboembolische pulmonale Hypertonie.

^a Klasse der Empfehlung.

^b Grad der Evidenz.

► **Abb. 4 b** Empfehlungen für chronisch thromboembolische pulmonale Hypertonie und chronisch thromboembolische Lungengefäßkrankung ohne pulmonale Hypertonie [65]. Reproduced with permission of the © European Society of Cardiology & European Respiratory Society 2023: European Respiratory Journal 61 (1) 2200879; DOI: 10.1183/13993003.00879-2022 Published 6 January 2023 [rerif]

haben, die ebenfalls von medikamentöser und/oder interventioneller Therapie profitieren können (► **Abb. 3**) [56–58]. Ein mPAP ≥ 30 mmHg wurde mit der Einleitung von medikamentösen Therapien nach PEA in Verbindung gebracht, während ein mPAP ≥ 38 mmHg und ein PVR ≥ 5 WU mit einer schlechteren langfristigen Überlebensrate einhergehen [58].

Manche Patient*innen mit CTEPH können gemischte anatomische Läsionen haben, mit chirurgisch zugänglichen Läsionen in einem Lungenflügel und inoperablen Läsionen in der kontralateralen Lunge. Solche Patient*innen könnten von einem kombinierten Ansatz aus BPA (vor oder gleichzeitig mit der Operation) und PEA profitieren, um das Operationsrisiko zu senken und das Endergebnis zu verbessern [59].

Die bisherige Evidenz legt nahe, dass eine Vorbehandlung die pulmonale Hämodynamik und die Sicherheit des Verfahrens verbessert [50]. Dies wird durch die klinische Erfahrung der Mitglieder der Task Force bestätigt. Aufgrund der geringen Evidenzstärke ist der Empfehlungsgrad niedrig.

Follow-up

Unabhängig vom Ergebnis der PEA/BPA sollten Patient*innen regelmäßig nachuntersucht werden, ein Rechtsherzkatheter sollte 3–6 Monate nach dem Eingriff erfolgen, um eine multimodale Therapie einplanen zu können. Nach erfolgreicher Behandlung ist eine jährliche nicht-invasive Nachuntersuchung, einschließlich Echokardiografie und Beurteilung der körperlichen Leistungsfähigkeit angezeigt, da ein Wiederauftreten der PH vorkommen kann (► **Abb. 2**) [58].

Eine Risikobewertung mit dem ESC/ERS- oder REVEAL-Risikoscore, der für PAH entwickelt wurde, wurde für medikamentös behandelte Patient*innen mit CTEPH validiert [60–62], aber es ist unbekannt, ob der Einsatz therapeutische Konsequenzen hat oder das Ergebnis beeinflusst.

Es gibt keine Daten oder allgemeinen Konsens darüber, was das therapeutische Ziel nach PEA/BPA oder medikamentöser Therapie bei CTEPH ist. Die meisten Experten akzeptieren das Erreichen einer guten Funktionsklasse (WHO-FC I–II) und/oder Normalisierung oder nahezu Normalisierung der Hämodynamik im Ruhezustand, gemessen durch einen RHK 3–9 Monate nach

dem Eingriff (PEA oder letzter BPA) sowie Verbesserungen in der Lebensqualität.

Kriterien für ein CTEPH-Zentrum

Um die Ergebnisse für die Patient*innen zu optimieren, sollten CTEPH-Zentren die Kriterien eines PH-Zentrums erfüllen und über ein multidisziplinäres CTEPH-Team verfügen, das aus PEA-Chirurg*innen, BPA-Interventionalist*innen, PH-Spezialist*innen und Thorax-Radiolog*innen besteht, die in PEA- und/oder BPA-Zentren mit hohen Fallzahlen und entsprechender Behandlungsqualität ausgebildet wurden. Das Team sollte sich regelmäßig treffen, um gemeinsam das weitere Vorgehen bei neu überwiesenen und Nachsorgepatient*innen festzulegen. Idealerweise sollten CTEPH-Zentren mehr als 50 PEA-Operationen pro Jahr durchführen [60] und über 30 Patient*innen pro Jahr mittels BPA behandeln (> 100 Eingriffe/Jahr) [35], um für die Patient*innen optimale Früh- und Spätergebnisse im Hinblick auf Lebenserwartung und -qualität zu erreichen. CTEPH-Zentren sollten auch medikamentös behandelte Patient*innen betreuen. Je nach den regionalen Erfordernissen können diese Zahlen an die Bevölkerungszahl des Landes angepasst werden, wobei die Versorgung und das Fachwissen idealerweise in Zentren mit hoher Qualität von der Diagnostik bis zur individualisierten Therapie und Nachsorge konzentriert werden sollten [63, 64] (siehe ► **Abb. 4 a** und ► **Abb. 4 b**).

Offene Fragen: Für multimodale Behandlungskonzepte, insbesondere den präoperativen Einsatz von medikamentöser Therapie vor PEA bei ausgewählten, schwerkranken Patient*innen, sind Studien erforderlich. Ebenso bedarf es weiterer Untersuchungen hinsichtlich von Grenzwerten zur Einleitung einer medikamentösen Therapie bei residueller/rezidivierender PH nach PEA.

Für die CTEPH ohne PH liegen keine Daten bzgl. des natürlichen Verlaufs der Erkrankung sowie des Nutzen/Risiko-Verhältnisses einer PEA oder BPA vor. Für Grenzfälle hinsichtlich der Operabilität sollten multizentrisch in einem Register unterschiedliche Strategien evaluiert werden: PEA vor BPA, BPA vor PEA, PEA und BPA als Hybrideingriff, Kombination mit medikamentöser Therapie.

Interessenkonflikt

S.G. erhielt Redner- und/oder Beraterhonorare von Actelion/Janssen, Bayer, MSD.
M. Halank erhielt Honorare für Vorträge von AstraZeneca, Janssen-Cilag und MSD, Honorare für Beratungen im Rahmen von AdBoards von Janssen-Cilag und MSD und finanzielle Unterstützung für die Teilnahme an Kongressen von Janssen-Cilag.
M. Held erhielt Redner- und/oder Beraterhonorare von AstraZeneca, Bayer Healthcare, Berlin Chemie, Bristol Myers Squibb, Boehringer Ingelheim, Janssen, MSD, OMT, Pfizer, Santis.
L.H. erhielt Redner- und/oder Beraterhonorare von Johnson&Johnson, MSD, INARI und Boston Scientific.
S.K. erhielt institutionelle Zuschüsse und Redner- und/oder Beraterhonorare von Bayer AG, Daiichi Sankyo, and Boston Scientific; institutionelle Zuschüsse von Inari Medical; und Redner- und/oder Beraterhonorare von MSD and Bristol Myers Squibb/Pfizer.
E.M. erhielt Redner- und/oder Beraterhonorare von Actelion/Janssen, Bayer, MSD.
A.O. erhielt Rednerhonorare und Kongressreiseunterstützung von AOP, CSL Behring, Berlin Chemie, Novartis, Pfizer.
H.-J. Schäfers hat keinen Interessenkonflikt.
H.-J. Seyfarth erhielt Redner- und/oder Beraterhonorare Janssen.
H.W. erhielt Redner- und/oder Beraterhonorare von Bayer, Biotest, Boehringer Ingelheim, Daiichi Sanchyo, Ferrer, GSK, Janssen, MSD und Roche.
C.B.W. erhielt Redner- und/oder Beraterhonorare von Actelion, AOP Orphan Pharmaceuticals AG, Bayer AG, BTG, MSD und Pfizer.

Literatur

- Delcroix M et al. ERS statement on chronic thromboembolic pulmonary hypertension. *Eur Respir J* 2021; 57: 2002828
- Held M et al. Frequency and characterization of CTEPH and CTEPD according to the mPAP threshold > 20 mm Hg: Retrospective analysis from data of a prospective PE aftercare program. *Respir Med* 2023; 210: 107177
- Guerin L et al. Prevalence of chronic thromboembolic pulmonary hypertension after acute pulmonary embolism. Prevalence of CTEPH after pulmonary embolism. *Thromb Haemost* 2014; 112: 598–605
- Klok FA, Delcroix M, Bogaard HJ. Chronic thromboembolic pulmonary hypertension from the perspective of patients with pulmonary embolism. *J Thromb Haemost* 2018; 16: 1040–1051
- Klok FA et al. Derivation of a clinical prediction score for chronic thromboembolic pulmonary hypertension after acute pulmonary embolism. *J Thromb Haemost* 2016; 14: 121–128
- Konstantinides SV et al. 2019 ESC Guidelines for the diagnosis and management of acute pulmonary embolism developed in collaboration with the European Respiratory Society (ERS). *Eur Heart J* 2020; 41: 543–603
- Bonderman D et al. Risk factors for chronic thromboembolic pulmonary hypertension. *Eur Respir J* 2009; 33: 325–331
- Narechania S, Renapurkar R, Heresi GA. Mimickers of chronic thromboembolic pulmonary hypertension on imaging tests: a review. *Pulm Circ* 2020; 10: 2045894019882620
- Xi XY et al. Value of (18)F-FDG PET/CT in differentiating malignancy of pulmonary artery from pulmonary thromboembolism: a cohort study and literature review. *Int J Cardiovasc Imaging* 2019; 35: 1395–1403
- Helmersen D, Provencher S, Hirsch AM et al. Diagnosis of chronic thromboembolic pulmonary hypertension: A Canadian Thoracic Society clinical practice guideline update. *Canadian Journal of Respiratory, Critical Care, and Sleep Medicine* 2019; 3: 1–22
- Lasch F et al. Comparison of MRI and VQ-SPECT as a Screening Test for Patients With Suspected CTEPH: CHANGE-MRI Study Design and Rationale. *Front Cardiovasc Med* 2020; 7: 51
- Nagel C et al. Exercise training improves exercise capacity and quality of life in patients with inoperable or residual chronic thromboembolic pulmonary hypertension. *PLoS One* 2012; 7: e41603
- Nagel C et al. Supervised Exercise Training in Patients with Chronic Thromboembolic Pulmonary Hypertension as Early Follow-Up Treatment after Pulmonary Endarterectomy: A Prospective Cohort Study. *Respiration* 2020; 99: 577–588
- Bunclark K et al. A multicenter study of anticoagulation in operable chronic thromboembolic pulmonary hypertension. *J Thromb Haemost* 2020; 18: 114–122
- Humbert M et al. Oral anticoagulants (NOAC and VKA) in chronic thromboembolic pulmonary hypertension. *J Heart Lung Transplant* 2022; 41: 716–721
- Burmeister C et al. Head-to-head Comparison Between Direct Oral Anticoagulants and Vitamin K Antagonists for Chronic Thromboembolic Pulmonary Hypertension: A Systematic Review and Meta-Analysis. *Curr Probl Cardiol* 2023; 48: 101232
- Ordi-Ros J et al. Rivaroxaban Versus Vitamin K Antagonist in Antiphospholipid Syndrome: A Randomized Noninferiority Trial. *Ann Intern Med* 2019; 171: 685–694
- Pengo V et al. Rivaroxaban vs warfarin in high-risk patients with antiphospholipid syndrome. *Blood* 2018; 132: 1365–1371
- Hsieh WC et al. Residual pulmonary hypertension after pulmonary endarterectomy: A meta-analysis. *J Thorac Cardiovasc Surg* 2018; 156: 1275–1287
- Kim NH et al. Chronic thromboembolic pulmonary hypertension. *Eur Respir J* 2019; 53
- Madani MM et al. Pulmonary endarterectomy: recent changes in a single institution's experience of more than 2,700 patients. *Ann Thorac Surg* 2012; 94: 97–103; discussion 103
- Lankeit M et al. Pulmonary endarterectomy in chronic thromboembolic pulmonary hypertension. *J Heart Lung Transplant* 2017; doi:10.1016/j.healun.2017.06.011
- Delcroix M et al. Long-Term Outcome of Patients With Chronic Thromboembolic Pulmonary Hypertension: Results From an International Prospective Registry. *Circulation* 2016; 133: 859–871
- Newnham M et al. CAMPHOR score: patient-reported outcomes are improved by pulmonary endarterectomy in chronic thromboembolic pulmonary hypertension. *Eur Respir J* 2020; 56: 1902096
- Vuylsteke A et al. Circulatory arrest versus cerebral perfusion during pulmonary endarterectomy surgery (PEACOG): a randomised controlled trial. *Lancet* 2011; 378: 1379–1387
- D'Armini AM et al. Pulmonary endarterectomy for distal chronic thromboembolic pulmonary hypertension. *J Thorac Cardiovasc Surg* 2014; 148: 1005–1011, 1012 e1–2, discussion 1011–2
- Quadery SR et al. The impact of patient choice on survival in chronic thromboembolic pulmonary hypertension. *Eur Respir J* 2018; 52: 1800589
- Guth S et al. Exercise right heart catheterisation before and after pulmonary endarterectomy in patients with chronic thromboembolic disease. *Eur Respir J* 2018; 52: 1800458
- Taboada D et al. Outcome of pulmonary endarterectomy in symptomatic chronic thromboembolic disease. *Eur Respir J* 2014; 44: 1635–1645
- Madani M et al. Pulmonary Endarterectomy. Patient Selection, Technical Challenges, and Outcomes. *Ann Am Thorac Soc* 2016; 13(Suppl. 03): S240–S247
- Ghofrani HA et al. Riociguat for the treatment of chronic thromboembolic pulmonary hypertension. *N Engl J Med* 2013; 369: 319–329

- [32] Jais X et al. Bosentan for treatment of inoperable chronic thromboembolic pulmonary hypertension: BENEFIT (Bosentan Effects in iNoperable Forms of chronic Thromboembolic pulmonary hypertension), a randomized, placebo-controlled trial. *J Am Coll Cardiol* 2008; 52: 2127–2134
- [33] Reichenberger F et al. Long-term treatment with sildenafil in chronic thromboembolic pulmonary hypertension. *Eur Respir J* 2007; 30: 922–927
- [34] Guth S et al. Current strategies for managing chronic thromboembolic pulmonary hypertension: results of the worldwide prospective CTEPH Registry. *ERJ Open Res* 2021; 7: 00850-2020
- [35] Brenot P et al. French experience of balloon pulmonary angioplasty for chronic thromboembolic pulmonary hypertension. *Eur Respir J* 2019; 53: 1802095
- [36] Fukui S et al. Right ventricular reverse remodelling after balloon pulmonary angioplasty. *Eur Respir J* 2014; 43: 1394–1402
- [37] Kataoka M et al. Percutaneous transluminal pulmonary angioplasty for the treatment of chronic thromboembolic pulmonary hypertension. *Circ Cardiovasc Interv* 2012; 5: 756–762
- [38] Kriebbaum SD et al. Galectin-3, GDF-15, and sST2 for the assessment of disease severity and therapy response in patients suffering from inoperable chronic thromboembolic pulmonary hypertension. *Biomarkers* 2020; 25: 578–586
- [39] Kriebbaum SD et al. Mid-regional pro-atrial natriuretic peptide and copeptin as indicators of disease severity and therapy response in CTEPH. *ERJ Open Res* 2020; 6: 00356-2020
- [40] Lang I et al. Balloon pulmonary angioplasty in chronic thromboembolic pulmonary hypertension. *Eur Respir Rev* 2017; 26: 160119
- [41] Mahmud E et al. Balloon Pulmonary Angioplasty for Chronic Thromboembolic Pulmonary Hypertension. *Interv Cardiol Clin* 2018; 7: 103–117
- [42] Mizoguchi H et al. Refined balloon pulmonary angioplasty for inoperable patients with chronic thromboembolic pulmonary hypertension. *Circ Cardiovasc Interv* 2012; 5: 748–755
- [43] Ogawa A et al. Balloon Pulmonary Angioplasty for Chronic Thromboembolic Pulmonary Hypertension: Results of a Multicenter Registry. *Circ Cardiovasc Qual Outcomes* 2017; 10: e004029
- [44] Olsson KM et al. Balloon pulmonary angioplasty for inoperable patients with chronic thromboembolic pulmonary hypertension: the initial German experience. *Eur Respir J* 2017; 49: 1602409
- [45] Roller FC et al. Correlation of native T1 mapping with right ventricular function and pulmonary haemodynamics in patients with chronic thromboembolic pulmonary hypertension before and after balloon pulmonary angioplasty. *Eur Radiol* 2019; 29: 1565–1573
- [46] Sugimura K et al. Percutaneous transluminal pulmonary angioplasty markedly improves pulmonary hemodynamics and long-term prognosis in patients with chronic thromboembolic pulmonary hypertension. *Circ J* 2012; 76: 485–488
- [47] Inami T et al. Long-Term Outcomes After Percutaneous Transluminal Pulmonary Angioplasty for Chronic Thromboembolic Pulmonary Hypertension. *Circulation* 2016; 134: 2030–2032
- [48] Ejiri K et al. Vascular Injury Is a Major Cause of Lung Injury After Balloon Pulmonary Angioplasty in Patients With Chronic Thromboembolic Pulmonary Hypertension. *Circ Cardiovasc Interv* 2018; 11: e005884
- [49] Shimokawahara H et al. Vessel Stretching Is a Cause of Lumen Enlargement Immediately After Balloon Pulmonary Angioplasty: Intravascular Ultrasound Analysis in Patients With Chronic Thromboembolic Pulmonary Hypertension. *Circ Cardiovasc Interv* 2018; 11: e006010
- [50] Jais X et al. Balloon pulmonary angioplasty versus riociguat for the treatment of inoperable chronic thromboembolic pulmonary hypertension (RACE): a multicentre, phase 3, open-label, randomised controlled trial and ancillary follow-up study. *Lancet Respir Med* 2022; 10: 961–971
- [51] Wiedenroth CB et al. Balloon pulmonary angioplasty for inoperable patients with chronic thromboembolic disease. *Pulm Circ* 2018; 8: 2045893217753122
- [52] Romanov A et al. Pulmonary Artery Denervation for Patients With Residual Pulmonary Hypertension After Pulmonary Endarterectomy. *J Am Coll Cardiol* 2020; 76: 916–926
- [53] Bresser P et al. Continuous intravenous epoprostenol for chronic thromboembolic pulmonary hypertension. *Eur Respir J* 2004; 23: 595–600
- [54] Nagaya N et al. Prostacyclin therapy before pulmonary thromboendarterectomy in patients with chronic thromboembolic pulmonary hypertension. *Chest* 2003; 123: 338–343
- [55] Reesink HJ et al. Bosentan as a bridge to pulmonary endarterectomy for chronic thromboembolic pulmonary hypertension. *J Thorac Cardiovasc Surg* 2010; 139: 85–91
- [56] Araszkievicz A et al. Balloon pulmonary angioplasty for the treatment of residual or recurrent pulmonary hypertension after pulmonary endarterectomy. *Int J Cardiol* 2019; 278: 232–237
- [57] Shimura N et al. Additional percutaneous transluminal pulmonary angioplasty for residual or recurrent pulmonary hypertension after pulmonary endarterectomy. *Int J Cardiol* 2015; 183: 138–142
- [58] Cannon JE et al. Dynamic Risk Stratification of Patient Long-Term Outcome After Pulmonary Endarterectomy: Results From the United Kingdom National Cohort. *Circulation* 2016; 133: 1761–1771
- [59] Wiedenroth CB et al. Combined pulmonary endarterectomy and balloon pulmonary angioplasty in patients with chronic thromboembolic pulmonary hypertension. *J Heart Lung Transplant* 2016; 35: 591–596
- [60] Humbert M et al. Risk assessment in pulmonary arterial hypertension and chronic thromboembolic pulmonary hypertension. *Eur Respir J* 2019; 53: 1802004
- [61] Delcroix M et al. Risk assessment in medically treated chronic thromboembolic pulmonary hypertension patients. *Eur Respir J* 2018; 52: 1800248
- [62] Benza RL et al. REVEAL risk score in patients with chronic thromboembolic pulmonary hypertension receiving riociguat. *J Heart Lung Transplant* 2018; 37: 836–843
- [63] Andreassen AK et al. Balloon pulmonary angioplasty in patients with inoperable chronic thromboembolic pulmonary hypertension. *Heart* 2013; 99: 1415–1420
- [64] Wiedenroth CB et al. Sequential treatment with riociguat and balloon pulmonary angioplasty for patients with inoperable chronic thromboembolic pulmonary hypertension. *Pulm Circ* 2018; 8: 2045894018783996
- [65] Humbert M et al. 2022 ESC/ERS Guidelines for the diagnosis and treatment of pulmonary hypertension. *Eur Respir J* 2023; 61: 2200879