

# Ultrasound Diagnosis of Malformations of the Fetal Kidneys and Urinary System



## Authors

Kai-Sven Heling, Rabih Chaoui

## Affiliations

Center for Prenatal Diagnostics, Friedrichstraße, Berlin, Germany

## Bibliography

Ultraschall in Med 2024; 45: 232–268

published online September 28, 2023

DOI 10.1055/a-2132-6573

ISSN 0172-4614

© 2023, Thieme. All rights reserved.

Georg Thieme Verlag KG, Rüdigerstraße 14, 70469 Stuttgart, Germany

## ABSTRACT

Malformations of the fetal kidneys and urinary system are common and easily visualized and diagnosed on ultrasound. This article presents the typical sonographic findings of these abnormalities during the various stages of pregnancy. Because malformations of the urogenital tract often have an association with genetic diseases/ciliopathies, these are also discussed. To complete the article, we provide a brief overview of the normal anatomy of the kidneys and urinary system. The normal anatomy and malformations of the genitalia will not be discussed in this article due to their complexity.

Malformations of the fetal kidneys and urinary system are common and easily visualized and diagnosed on ultrasound. This article presents the typical sonographic findings of these abnormalities during the various stages of pregnancy. Because malformations of the urogenital tract often have an association with genetic diseases/ciliopathies, these are also discussed. To complete the article, we provide a brief overview of the normal anatomy of the kidneys and urinary system during the various stages of pregnancy.

## Normal Anatomy of the Fetal Kidneys and Urinary System on Ultrasound

The description of the normal anatomy of the fetal urogenital tract follows the points during pregnancy at which an ultrasound examination is usually performed: in the first trimester (gestational week 11–13 + 5 days), the screening examination (GW 22), and in the third trimester (GW 28–32). In principle, both the fetal kidneys and the filled urinary bladder can be visualized at each of these points in time [1–8].

## Normal Anatomy of the Kidneys and Urinary System in the First Trimester

During this ultrasound examination it is usually possible to visualize the fluid-filled urinary bladder. This scan is performed either on a longitudinal plane (sagittal or cor-

onal) or, more usually, by taking a transverse view between the two umbilical arteries.

Using a high-resolution ultrasound device and from GW 12 onwards, the kidneys can be visualized as relatively echogenic structures lateral to the spine with a hypoechoic renal pelvis (transverse view, sagittal longitudinal view, and coronal longitudinal view) (► Fig. 1). During the first trimester, the amniotic fluid depends primarily on the mother and is therefore not an indicator of fetal renal function [4–6] (► Fig. 1).

## Normal Anatomy of the Kidneys and Urinary System in the Second Trimester

At this point, the fetal kidneys with the renal pelvis and pelvicalyceal system can be visualized in all three planes (transverse, longitudinal sagittal). At this time the renal arteries can also be visualized using color Doppler ultrasound. However, this does not conclusively prove that kidneys are present, as in the absence of kidneys the image usually focuses on the adrenal arteries.

Under normal conditions, the ureter cannot be visualized.

The urinary bladder can be visualized both in the longitudinal plane (sagittal, coronal) or, even better, in the transverse plane between the two umbilical arteries. A normal

# Die Ultraschalldiagnostik von Fehlbildungen der fetalen Nieren und des harnableitenden Systems



## Autorinnen/Autoren

Kai-Sven Heling, Rabih Chaoui

## Institute

Praxis für Pränataldiagnostik, Friedrichstraße, Berlin, Germany

## Bibliografie

Ultraschall in Med 2024; 45: 232–268

published online 2024

DOI 10.1055/a-2132-6573

ISSN 0172-4614

© 2023, Thieme. All rights reserved.

Georg Thieme Verlag KG, Rüdigerstraße 14,  
70469 Stuttgart, Germany

## ZUSAMMENFASSUNG

Fehlbildungen der fetalen Nieren und des harnableitenden Systems sind häufig und gut der Ultraschalldiagnostik zugänglich. Dieser Artikel zeigt die typischen sonografischen Befunde dieser Anomalien in den verschiedenen Zeiträumen der Schwangerschaft. Da Fehlbildungen des Urogenitaltrakts oft eine Assoziation zu genetischen Erkrankungen/Ziliopathien haben, wird darauf ebenfalls eingegangen. Das Ganze wird abgerundet durch einen kurzen Überblick über die normale Anatomie der Nieren und des harnableitenden Systems. Auf die Anatomie des normalen Genitale und die Fehlbildungen des Genitale wird aufgrund der Komplexität in diesem Beitrag nicht eingegangen.

Fehlbildungen der fetalen Nieren und des harnableitenden Systems kommen häufig vor und sind gut der Ultraschalldiagnostik zugänglich. Dieser Artikel zeigt die typischen sonografischen Befunde dieser Anomalien in den verschiedenen Zeiträumen der Schwangerschaft. Da Fehlbildungen des Urogenitaltrakts oft eine Assoziation zu genetischen Erkrankungen/Ziliopathien haben, wird darauf ebenfalls eingegangen. Das Ganze wird abgerundet durch einen kurzen Überblick über die normale Anatomie der Nieren und des harnableitenden Systems in den verschiedenen Schwangerschaftsstadien.

## Normale Anatomie der fetalen Nieren und des harnableitenden Systems im Ultraschall

Die Beschreibung der normalen Anatomie des fetalen Urogenitaltrakts folgt den Zeitpunkten in der Schwangerschaft, in denen man üblicherweise eine Ultraschalluntersuchung durchführt: das erste Trimenon (11.–13.+ 5 Schwangerschaftswochen (SSW), die Feindiagnostik (22. SSW) und das dritte Trimenon (28.–32. SSW). Grundsätzlich kann man zu jedem dieser Zeitpunkte beide Nieren und die gefüllte Harnblase des Fetus darstellen [1–8].

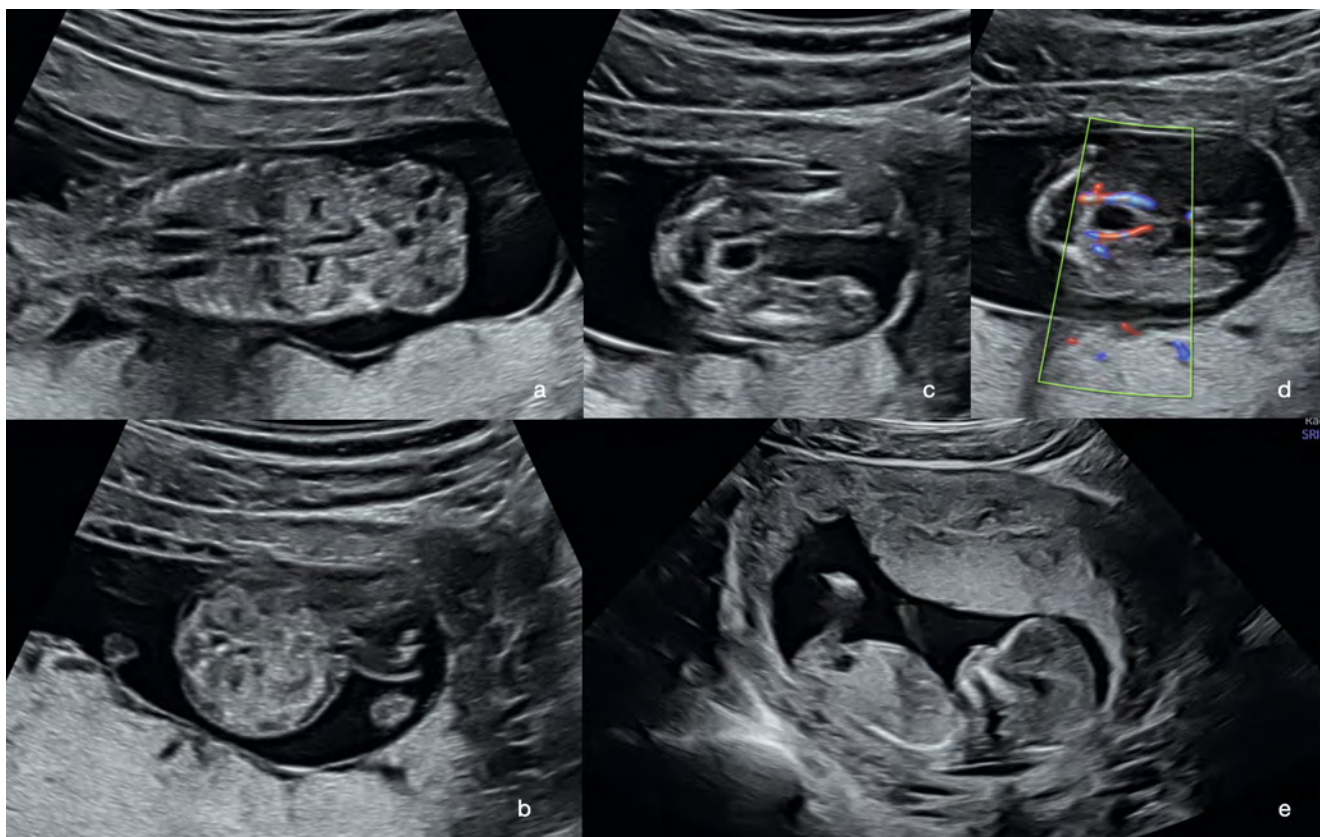
## Die normale Anatomie der Nieren und des harnableitenden Systems im ersten Trimenon

In der Regel gelingt bei diesem Ultraschall die Darstellung der flüssigkeitsgefüllten Harnblase. Dies erfolgt entweder in einem Längsschnitt (sagittal oder koronal) oder üblicherweise in einem Querschnitt zwischen den beiden Umbilikalarterien.

Die Nieren lassen sich mit hochauflösenden Ultraschallgeräten ab der 12. SSW als relativ echogene Strukturen seitlich der Wirbelsäule mit einem echoarmen Nierenbecken darstellen (Querschnitt, sagittaler Längsschnitt, koronarer Längsschnitt; ► **Abb. 1**). Das Fruchtwasser ist im ersten Trimenon mehrheitlich mütterlich bedingt und demzufolge kein Indikator einer fetalen Nierenfunktion [4–6], (► **Abb. 1**).

## Die normale Anatomie der Nieren und des harnableitenden Systems im zweiten Trimenon

Die Darstellung der fetalen Nieren mit Nierenbecken und Kelchsystem gelingt zu diesem Zeitpunkt in allen 3 Schnittebenen (Querschnitt, Sagittalschnitt, Koronarschnitt). Die Nierenarterien kann man zu diesem Zeitpunkt ebenfalls mittels Farbdoppler darstellen. Dies ist allerdings nicht beweisend für das Vorhandensein von



► **Fig. 1** Illustration of a normal urogenital tract in the first trimester (GW 13 + 2): **a** Frontal view of both kidneys. **b** Transverse view of both kidneys. It is easier to make out the area near the transducer. **c** Illustration of the filled urinary bladder in transverse view. **d** Illustration of the filled urinary bladder in transverse view between the umbilical arteries shown in color. **e** Longitudinal view of the filled urinary bladder.

► **Abb. 1** Darstellung des normalen Urogenitaltrakts im ersten Trimenon (13 + 2 SSW): **a** Frontalschnitt mit beiden Nieren. **b** Querschnitt mit beiden Nieren. Die schallkopfnahere Niere ist besser erkennbar. **c** Darstellung der gefüllten Harnblase im Querschnitt. **d** Darstellung der gefüllten Harnblase im Querschnitt zwischen den farbig dargestellten Umbilikalarterien. **e** Längsschnitt der gefüllten Harnblase.

urethra can sometimes be visualized using a very high-resolution probe, but this is not standard (► **Fig. 2**).

The amniotic fluid gives an indication of kidney function from about the 16<sup>th</sup> to the 18<sup>th</sup> gestational week, and certainly after GW 20. As a rule, the urinary bladder fills during an ultrasound examination [1, 8, 9].

### Normal Anatomy of the Kidneys and Urinary System in the Third Trimester

The basic presentation of the kidneys in the third trimester is similar to that of the second trimester. Because more fluid is produced, the renal pelvis and pelvicalyceal system often appear more fluid-filled. They often appear circular and hypoechoic; it is important not to confuse them with renal cysts (► **Fig. 3**).

As a rule, a normal ureter cannot be visualized. The urinary bladder is best visualized in the transverse view be-

tween the umbilical arteries. The amniotic fluid is predominantly an indicator of the fetal renal function (► **Fig. 3**).

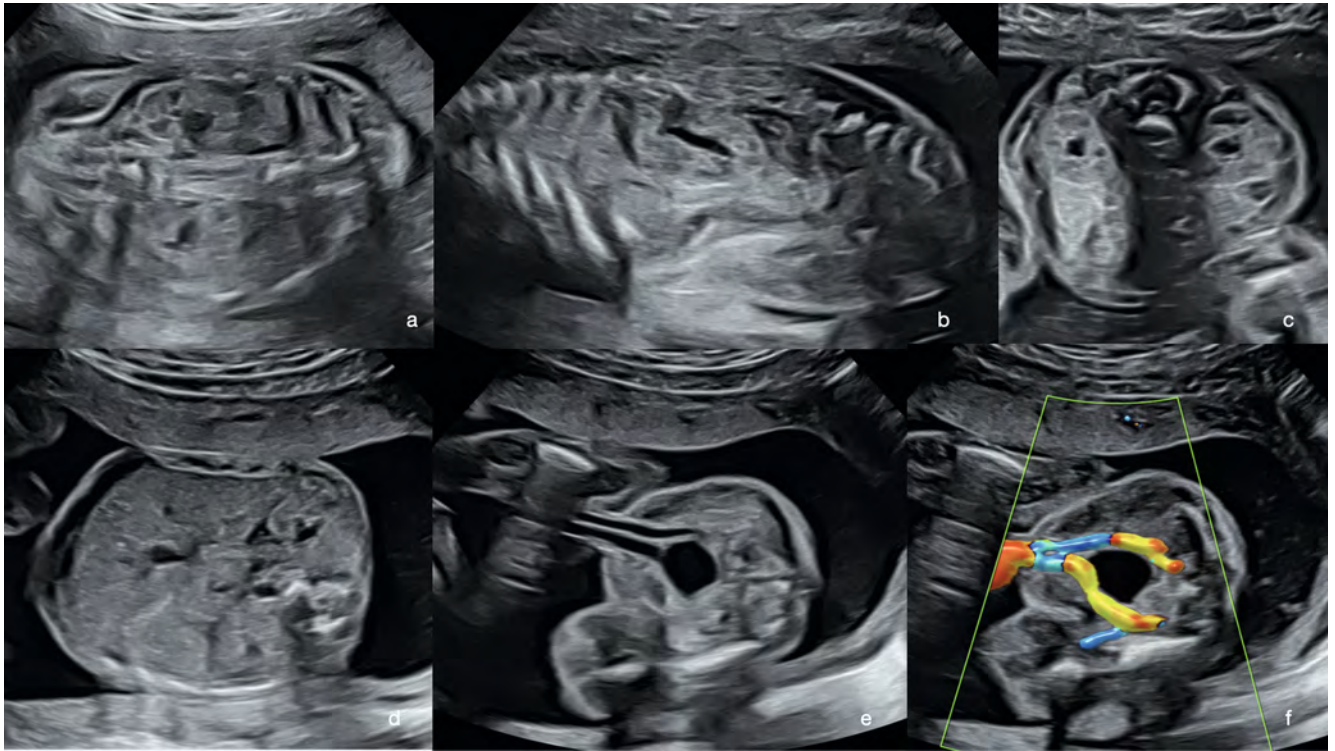In both the second and third trimester, fetal urination can sometimes be detected in the amniotic fluid [2, 3].

#### Note

The urinary bladder is best visualized in the transverse view between the umbilical arteries at any gestational age. Detection of a filled urinary bladder always means that at least one kidney is present.

### Malformations of the Fetal Kidneys and Urinary System

In order to present them in a systematic way, it makes sense to classify the malformations according to the respective gestational age.



► **Fig. 2** Illustration of the normal urogenital tract in the 2nd trimester (GW 22 + 2): **a** Frontal view of the two kidneys lateral to the aorta. **b** Parasagittal longitudinal view showing the kidney on the psoas muscle. **c** Transverse view in the dorsoanterior position, showing both kidneys lateral to the spine. **d** Transverse view (back is right), also showing both kidneys. **e** Illustration of the urinary bladder in transverse view in B-mode. **f** Illustration of the filled urinary bladder between the umbilical arteries.

► **Abb. 2** Darstellung des normalen Urogenitaltrakts im 2. Trimenon (22 + 2 SSW): **a** Frontalschnitt der beiden Nieren seitlich der Aorta. **b** Parasagittaler Längsschnitt mit Darstellung der Niere auf dem Musculus psoas. **c** Querschnitt bei dorsoanteriorer Lage und damit Darstellung beider Nieren seitlich der Wirbelsäule. **d** Querschnitt (Rücken ist rechts) und ebenfalls Darstellung beider Nieren. **e** Darstellung der Harnblase im Querschnitt im B-Bild. **f** Darstellung der gefüllten Harnblase zwischen den Umbilikalarterien.

Nieren, da man beim Fehlen der Niere meist die Nebennierenarterien einstellt.

Unter normalen Bedingungen kann kein Harnleiter dargestellt werden.

Die Harnblase kann sowohl im Längsschnitt (sagittal, koronar) oder besser im Querschnitt zwischen den beiden Umbilikalarterien dargestellt werden. Die normale Harnröhre kann mitunter mit sehr hochauflösenden Sonden dargestellt werden; dies ist aber nicht Standard (► **Abb. 2**).

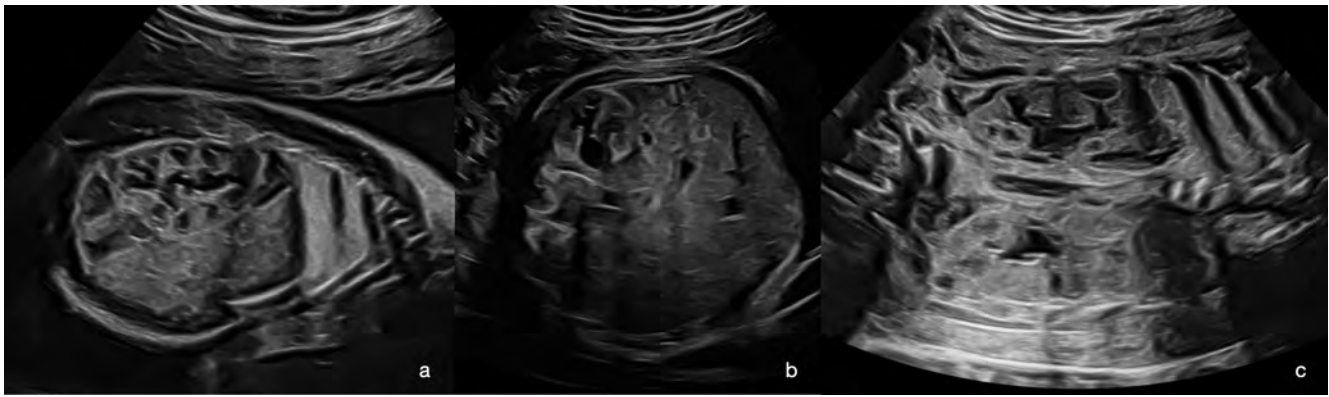
Das Fruchtwasser ist etwa ab der 16.–18. SSW, in jedem Fall jedoch nach der 20. SSW mehrheitlich Ausdruck einer Funktionsfähigkeit der Nieren. Die Harnblase füllt sich im Regelfall während einer Ultraschalluntersuchung [1, 8, 9].

## Die normale Anatomie der Nieren und des harnableitenden Systems im dritten Trimenon

Die grundlegende Darstellung der Nieren im dritten Trimenon ähnelt der im zweiten.. Da mehr Flüssigkeit produziert wird, erscheinen die Nierenbecken und Kelchsysteme oft mehr flüssigkeitsgefüllt. Diese erscheinen oft zirkulär hypoechogen, was auf keinen Fall mit Nierenzysten verwechselt werden sollte (► **Abb. 3**).

Ein normaler Harnleiter ist im Regelfall nicht darstellbar. Die Harnblase kann am besten im Querschnitt zwischen den Umbilikalarterien dargestellt werden. Das Fruchtwasser ist mehrheitlich Ausdruck der Funktion der Nieren (► **Abb. 3**).

Sowohl im zweiten als auch im dritten Trimenon gelingt mitunter der Nachweis fetalen Urinierens in das Fruchtwasser hinein [2, 3].



► **Fig. 3** Illustration of normal kidneys in the 3rd trimester (GW 30 + 4): **a** Longitudinal view. The normal renal pelvic-calyceal system can be easily visualized. **b** Transverse view. Due to acoustic shadowing from the spine, it is usually only possible to see the kidney that is close to the transducer (as shown in the image). **c** Frontal view of both kidneys.

► **Abb. 3** Darstellung der normalen Nieren im 3. Trimenon (30 + 4 SSW): **a** Längsschnitt. Das normale Nierenbeckenkelchsystem ist gut darstellbar. **b** Querschnitt. Bedingt durch den Schallschatten der Wirbelsäule sieht man hier meist nur die schallkopfnahere Niere (wie im Bild). **c** Frontalschnitt beider Nieren.

## Malformations in the First Trimester

In principle, it is possible to diagnose bilateral or unilateral renal agenesis or pelvic kidney (► **Fig. 4**) during the first trimester; however, this is technically very challenging. The presence of a filled urinary bladder always implies the presence of a functioning kidney.

### TIP

We always start an ultrasound examination in the first trimester by imaging the urinary bladder. This allows us to be sure that at least one fetal kidney is present. This indirect detection is much easier than direct visualization of the kidneys.

The malformation of the urinary system that is typically detected during the first trimester is megacystis (lower urinary tract obstruction – LUTO); this is explained in detail below.

## Megacystis/Lower Urinary Tract Obstruction (LUTO)

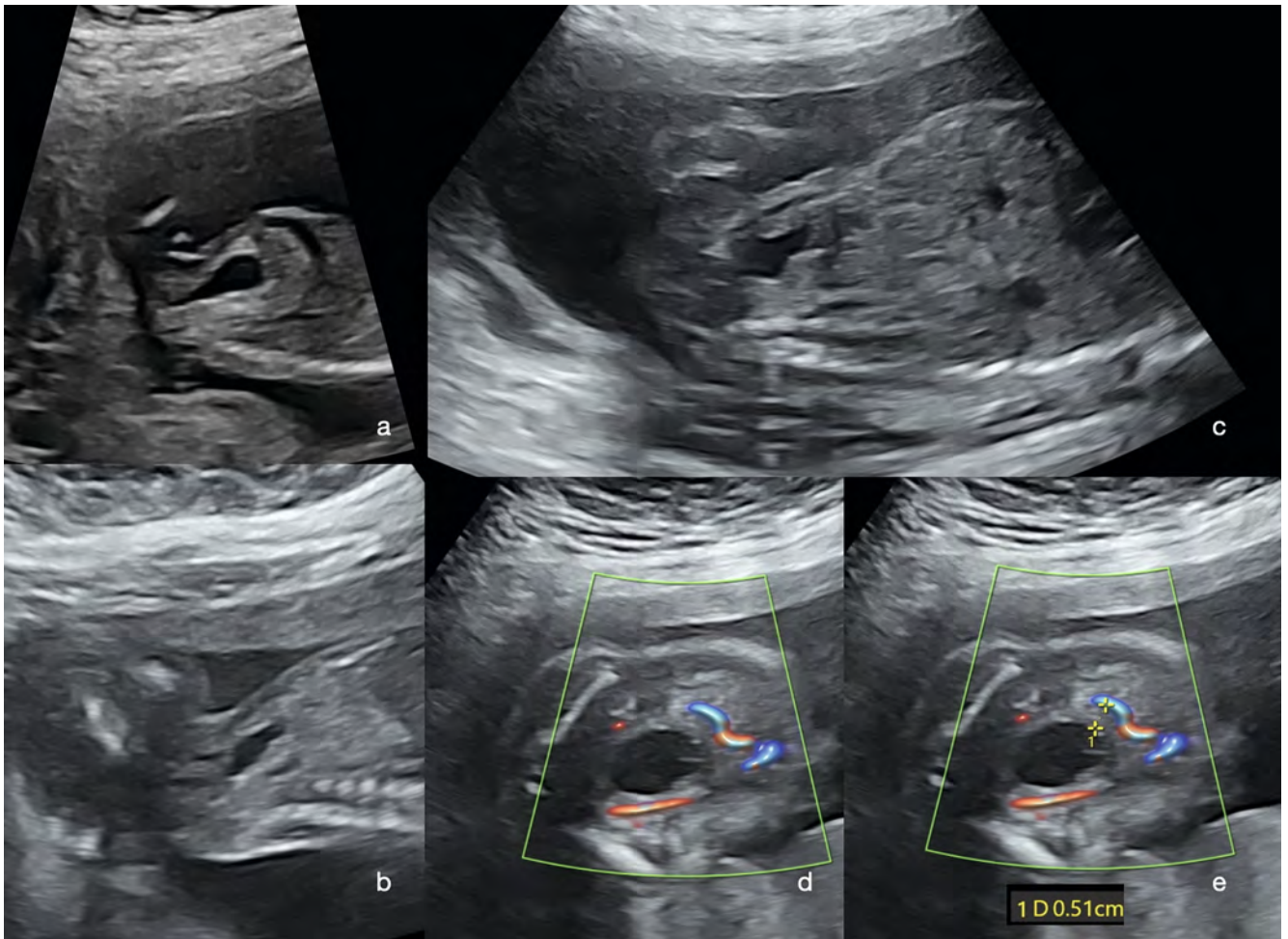
Due to a permanent or temporary drainage obstruction, urine is retained in the urinary bladder, making it appear significantly enlarged. This usually leads to more or less massive displacement of abdominal organs and significant bulging of the abdominal wall. Usually, both kidneys appear significantly enlarged and echogenic. The renal pelvis is also significantly enlarged, and both ureters appear as hypoechoic sections. A distinction is made between megacystis with a diameter of 7–15 mm, which is often associated with chromosomal abnormalities, and

severe cases of megacystis with a diameter > 15 mm, which is usually an expression of drainage impairment. The drainage impairment may be permanent (this occurs in 40 % of LUTO cases, often in female fetuses); this is referred to as urethral atresia. Typically, the portion of the urethra that is close to the urinary bladder is distended (keyhole phenomenon) (► **Fig. 5, 6**).

As a result of pronounced drainage impairment involving megalourethra, megacystis, and megaureter, there is urinary retention and dysplastic remodeling of the kidneys. Pronounced megacystis can also lead to diaphragmatic elevation and pulmonary hypoplasia. Renal failure that develops in untreated cases can also cause pulmonary hypoplasia due to developing anhydramnios and due to the “exhalation” of pulmonary fluid into the amniotic fluid. Pulmonary hypoplasia can arise from very different causes, and its severity is virtually impossible to predict prenatally.

Permanent drainage impairments (often with a diameter > 15 mm) do not regress; in such cases, the full range of prenatal medical options (conservative, intrauterine therapy, termination of pregnancy due to a medical indication) should be discussed with the parents.

There is also the possibility of temporary drainage impairment (often with a diameter 7–15 mm) (60 % of LUTO cases, often found in male fetuses), e. g., due to a valve (urethral valves – often posterior valves, more rarely anterior valves). Spontaneous remission can occur in this situation, so if megacystis is detected, a follow-up examination should be performed promptly (after 1 week). With temporary changes, the prognosis is significantly better; there is even a possibility that the child will be born healthy.



► **Fig. 4** Fetus with initial megacystis: **a** Megacystis at GW 13 + 0. Hypertrophy of the bladder wall is visible. **b** Same fetus at GW 17. A normal quantity of amniotic fluid is present. **c** Same fetus at GW 22. Unchanged hypertrophy of the bladder wall and normal amniotic fluid volume. **d+e** The hypertrophy of the bladder wall can be seen in particular in the color Doppler, as the umbilical arteries are located far from the lumen in this image. The finding remained stable, and a healthy child was born.

► **Abb. 4** Fetus mit initialer Megazystis: **a** Megazystis in der 13 + 0 SSW. Die Blasenwand-Hypertrophie ist sichtbar. **b** Derselbe Fetus in der 17. SSW. Man findet eine normale Fruchtwassermenge. **c** Derselbe Fetus in der 22 SSW. Unverändert Blasenwand-Hypertrophie und normale Fruchtwassermenge. **d–e** Die Blasenwand-Hypertrophie sieht man insbesondere im Farbdoppler, da dann die Umbilikalarterien weit vom Lumen entfernt liegen. Der Befund blieb stabil und es kam zur Geburt eines gesunden Kindes.

#### Merke

Die Darstellung der Harnblase gelingt in jedem Gestationsalter am besten im Querschnitt zwischen den Umbilikalarterien. Der Nachweis einer gefüllten Harnblase bedeutet immer das Vorhandensein zumindest einer Niere.

### Fehlbildungen der fetalen Nieren und des harnableitenden Systems

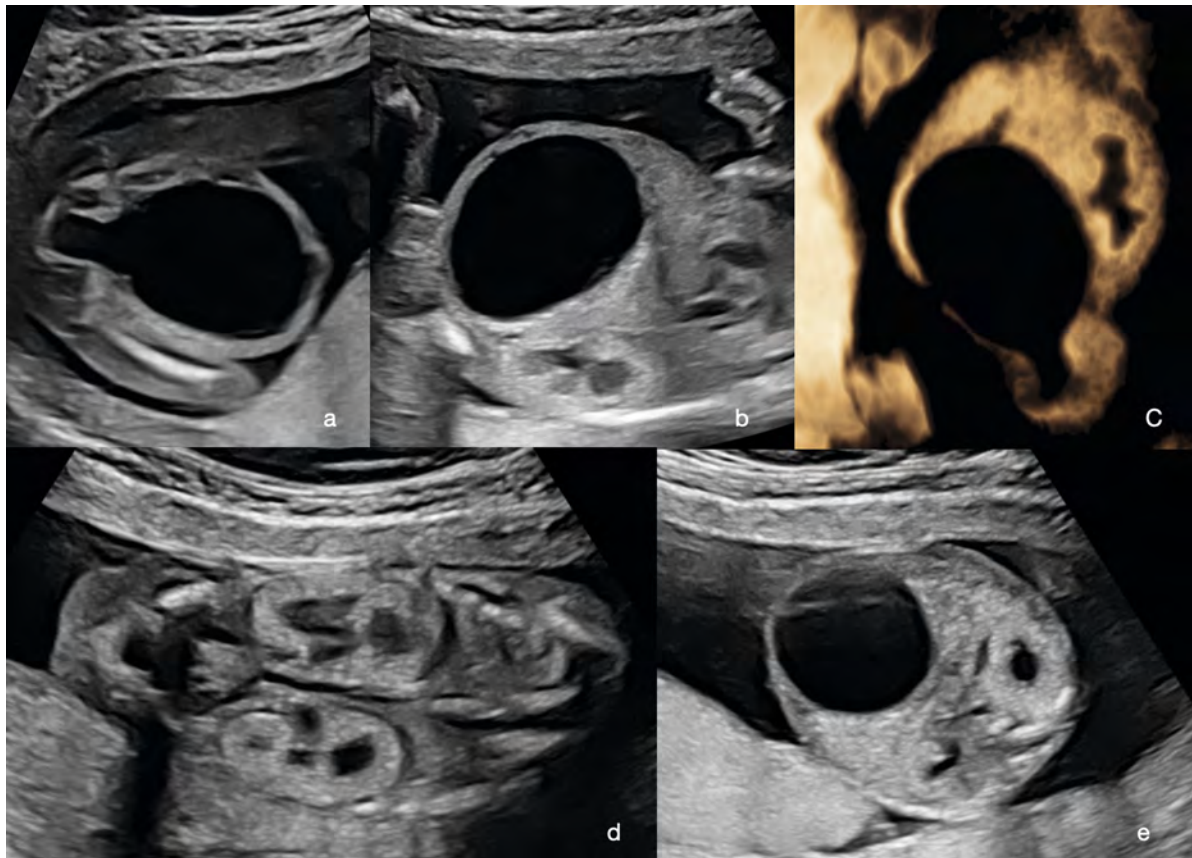
Im Sinne einer systematischen Darstellung macht auch hier eine Einteilung der Fehlbildungen nach dem jeweiligen Gestationsalter Sinn.

### Fehlbildungen im ersten Trimenon

Grundsätzlich ist die Diagnose einer beidseitigen bzw. einseitigen Nierenagenesie oder auch einer Beckenniere (► **Abb. 4**) im ersten Trimenon möglich, technisch jedoch sehr herausfordernd. Das Vorhandensein einer gefüllten Harnblase bedeutet immer, dass eine funktionierende Niere gegeben ist.

#### TIPP

Wir beginnen die Untersuchung mittels Ultraschall im ersten Trimenon immer mit der Darstellung der Harnblase. Damit ist stets sicher davon auszugehen,



► **Fig. 5** Initial diagnosis of megacystis at GW 17 + 1: **a** Megacystis in the transverse view with enlargement of the urethra. **b** Megacystis in the longitudinal view with bulging of the abdominal wall. **c** 3 D visualization of megacystis; in this technique (minimum mode), fluids are displayed in black. **d** Frontal view showing both hyperechoic and dysplastically altered kidneys. **e** Transverse view showing megacystis and both hyperechoic and dysplastic kidneys. There is still a normal amount of amniotic fluid, which argues against urethral aplasia.

► **Abb. 5** Erstdiagnose einer Megazystis in der 17 + 1 SSW: **a** Megazystis im Querschnitt mit Aufweitung der Harnröhre. **b** Megazystis im Längsschnitt mit Vorwölbung der Bauchwand. **c** Darstellung der Megazystis mittels 3-D: In dieser Technik (Minimum-Mode) werden Flüssigkeiten schwarz dargestellt. **d** Frontalschnitt mit Darstellung beider hyperechogen-dysplastisch veränderten Nieren. **e** Querschnitt mit Darstellung der Megazystis und beider hyperechogen-dysplastischen Nieren. Noch besteht eine normale Fruchtwassermenge, was gegen eine Urethralaplasie spricht.

However, LUTO can also be an expression of a more complex disorder of the urogenital tract (cloacal dystrophy, anal atresia, neural tube defect), even when there is spontaneous remission; it is therefore important to conscientiously perform a detailed ultrasound examination.

In all cases, a diagnostic puncture is recommended, as the more moderate cases of megacystis (<7 mm) in particular may be associated with chromosomal abnormalities (e. g., trisomy 13).

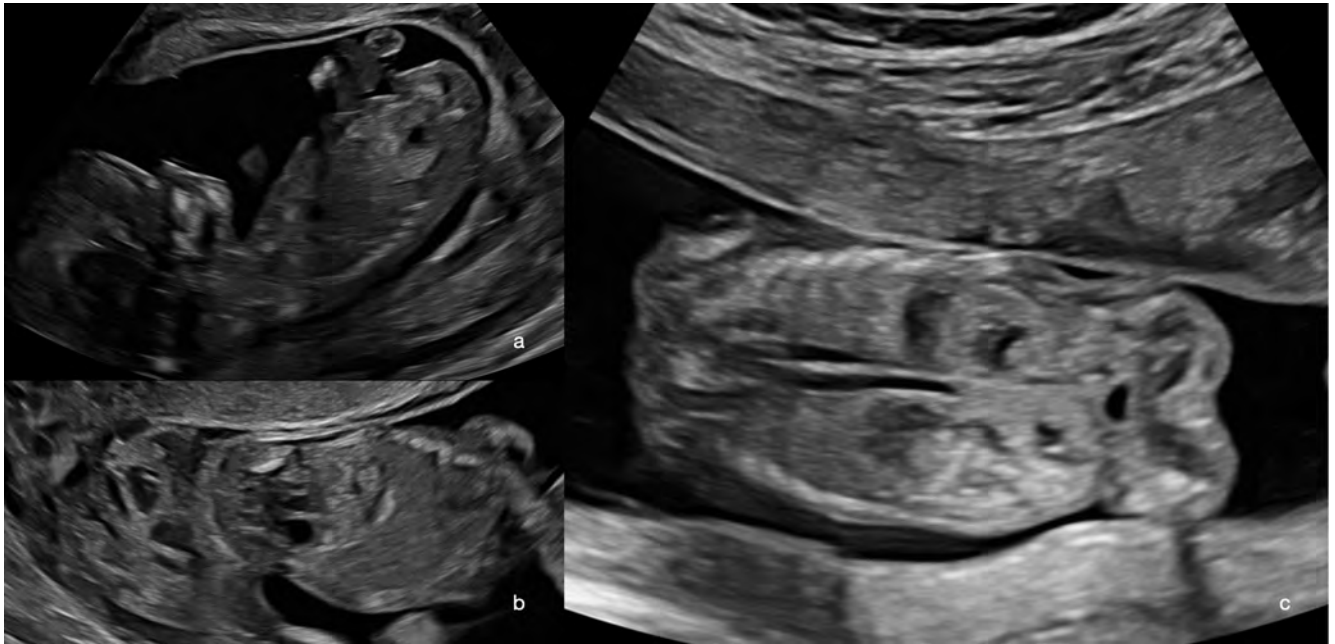
Female fetuses with megacystis also have a 3 to 4-fold higher risk of megacystis-microcolon-intestinal hypoperistalsis syndrome, which is diagnosed by molecular genetics [2, 3] (► **Fig. 5, 6**).

#### Note

The malformation of the urinary system typically detected in the first trimester is megacystis/LUTO. This can be a dynamic condition, which is why prompt follow-up is recommended.

### Malformations of the Kidneys and Urinary System in the Second and Third Trimester

The second and third trimesters can be summarized together. Due to the increasing size of the fetus and the increasing production of urine during the course of pregnancy, malformations often become more prominent with increasing gestational age.



► **Fig. 6** Illustration of two fetuses with pelvic kidney in the first trimester: **a** Transvaginal ultrasound at GW 12 + 5. Sagittal longitudinal view, the kidney is very deep. **b** Frontal view of the same fetus, the kidneys can be seen in the pelvis. **c** Transabdominal ultrasound in a fetus at GW 14 + 5, the orthotopic kidney can be seen, and a second kidney can be seen which is located much deeper, in the pelvis above the urinary bladder.

► **Abb. 6** Darstellung von 2 Feten mit Beckenniere im ersten Trimenon: **a** Transvaginaler Ultraschall in der 12 + 5 SSW. Sagittaler Längsschnitt, die Niere ist sehr tief darstellbar, **b** Frontalschnitt des gleichen Fetus: Man sieht die Nieren im Becken. **c** Transabdominaler US bei einem Fetus in der 14 + 5 SSW, man erkennt die orthotop gelegene Niere und eine zweite, die deutlich tiefer und im Becken oberhalb der Harnblase liegt.

dass zumindest eine fetale Niere vorhanden ist. Dieser indirekte Nachweis gelingt deutlich einfacher als die direkte Darstellung der Nieren.

Die typische Fehlbildung des harnableitenden Systems im ersten Trimenon ist die Megazystie (LUTO: Lower Urinary Tract Obstruction), welche im Folgenden eingehend erläutert wird.

## Megazystie/Lower Urinary Tract Obstruction (LUTO)

Hier kommt es aufgrund einer permanenten oder temporären Abflussbehinderung zu einem Rückstau des Urins in die Harnblase, sodass diese deutlich vergrößert aussieht. Dies führt in der Regel zu einer mehr oder weniger massiven Verdrängung der Bauchorgane und zu einer deutlichen Vorwölbung der Bauchwand. Meist erscheinen beide Nieren deutlich vergrößert und echogen, oft ist auch das Nierenbecken deutlich erweitert, und es sind beide Ureteren als echoarme Anschnitte darstellbar. Man unterscheidet eine Megazystie mit einem Durchmesser von 7–15 mm, welche oft mit Chromosomen-Anomalien verbunden sind, von schweren Megazystie-Fällen mit einem Durchmesser > 15 mm, die im Regelfall Ausdruck einer Abflussbehinderung sind. Die Abflussbehinderung kann

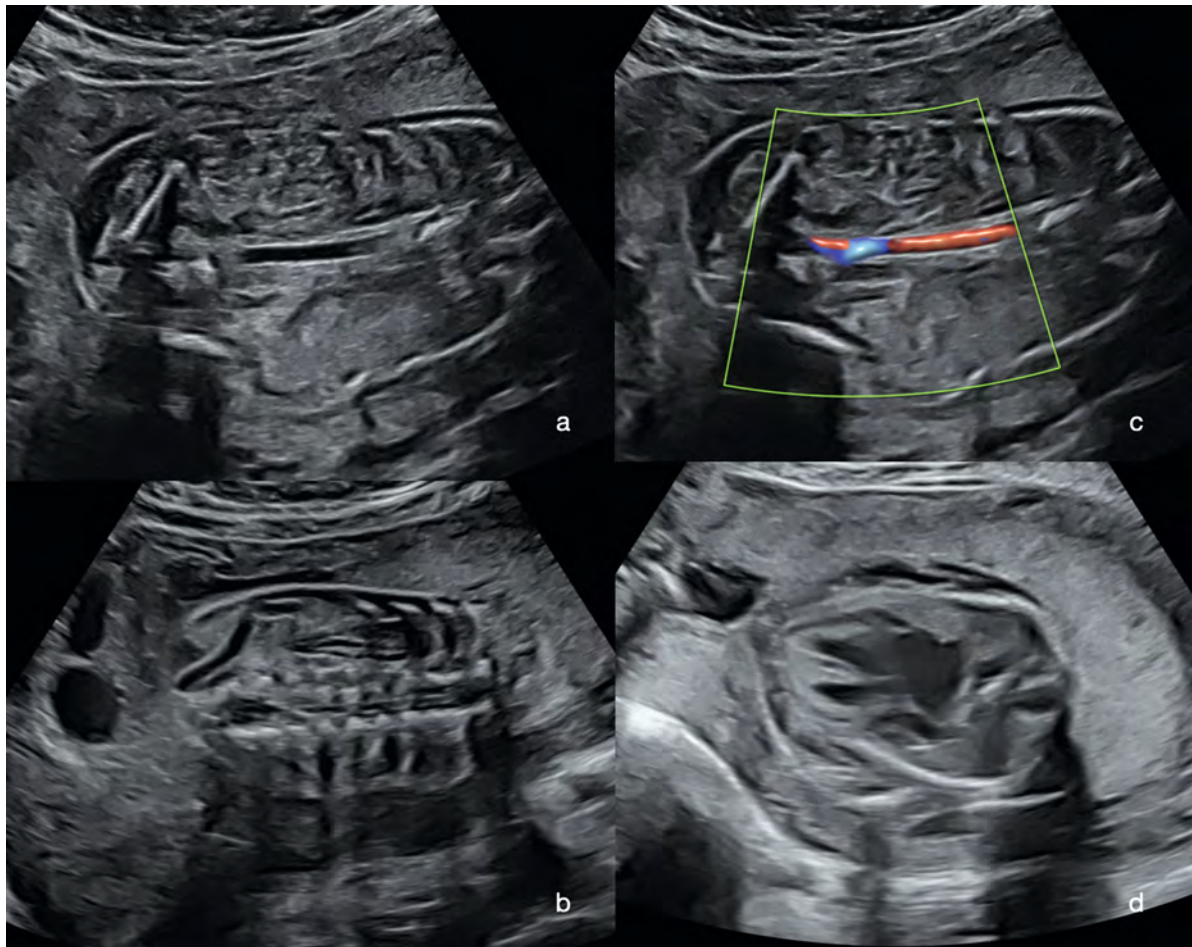
permanent sein (40 % der LUTO, oft bei weiblichen Feten), d. h. es handelt sich dann um eine Urethraatresie. Hier findet man typischerweise eine Auftreibung des harnblasennahen Anteils der Urethra (sog. Schlüsselloch-Phänomen; ► **Abb. 5, 6**).

In der Folge der ausgeprägten Abflussbehinderung mit Megalourethra, Megazystie und Megaureteren kommt es dann zum Rückstau und dysplastischen Umbau der Nieren. Die ausgeprägte Megazystie kann zusätzlich zu einem Zwerchfellhochstand und einer Lungenhypoplasie führen. Auch eine sich entwickelnde Niereninsuffizienz bei unbehandelten Fällen kann durch das entstehende Anhydramnion und das „Abatmen“ der Lungenflüssigkeit in das Fruchtwasser eine Lungenhypoplasie bedingen. Die Ursachen der Lungenhypoplasie können sehr unterschiedlich sein, der Schweregrad ist pränatal praktisch nicht vorhersehbar.

Permanente Abflussbehinderungen (oft mit einem Durchmesser > 15 mm) zeigen keine Rückbildung – hier ist die gesamte Bandbreite der vorgeburtlichen Medizin (konservativ, intrauterine Therapie, Beendigung der Schwangerschaft aus medizinischer Indikation) mit den Eltern zu besprechen.

Es gibt auch die Möglichkeit temporärer Abflussbehinderungen (Durchmesser oft 7–15 mm; 60 % der LUTO, oft





► **Fig. 7** Initial diagnosis of a fetus with bilateral renal agenesis at GW 21 + 5. Note the poor examination conditions due to anhydramnios: **a** Frontal view with empty renal beds on both sides. **b** The same view as **a**) shows the large adrenal gland near the transducer, which is sliding in a caudal direction. **c**) Frontal view with the aorta and lack of evidence of renal arteries. **d** Pronounced pulmonary hypoplasia with a normal sized heart.

► **Abb. 7** Erstdiagnose eines Fetus mit beidseitiger Nierenagenesie in der 21 + 5 SSW. Man beachte die schlechten Untersuchungsbedingungen aufgrund des Anhydramnions: **a** Frontalschnitt mit beidseits leerer Nierenloge. **b** Im gleichen Schnitt wie **a** sieht man die große, schallkopfnaher Nebenniere, die nach kaudal rutscht. **c** Frontalschnitt mit der Aorta und fehlendem Nachweis der Nierenarterien. **d** Ausgeprägte Lungenhypoplasie bei normal großem Herz.

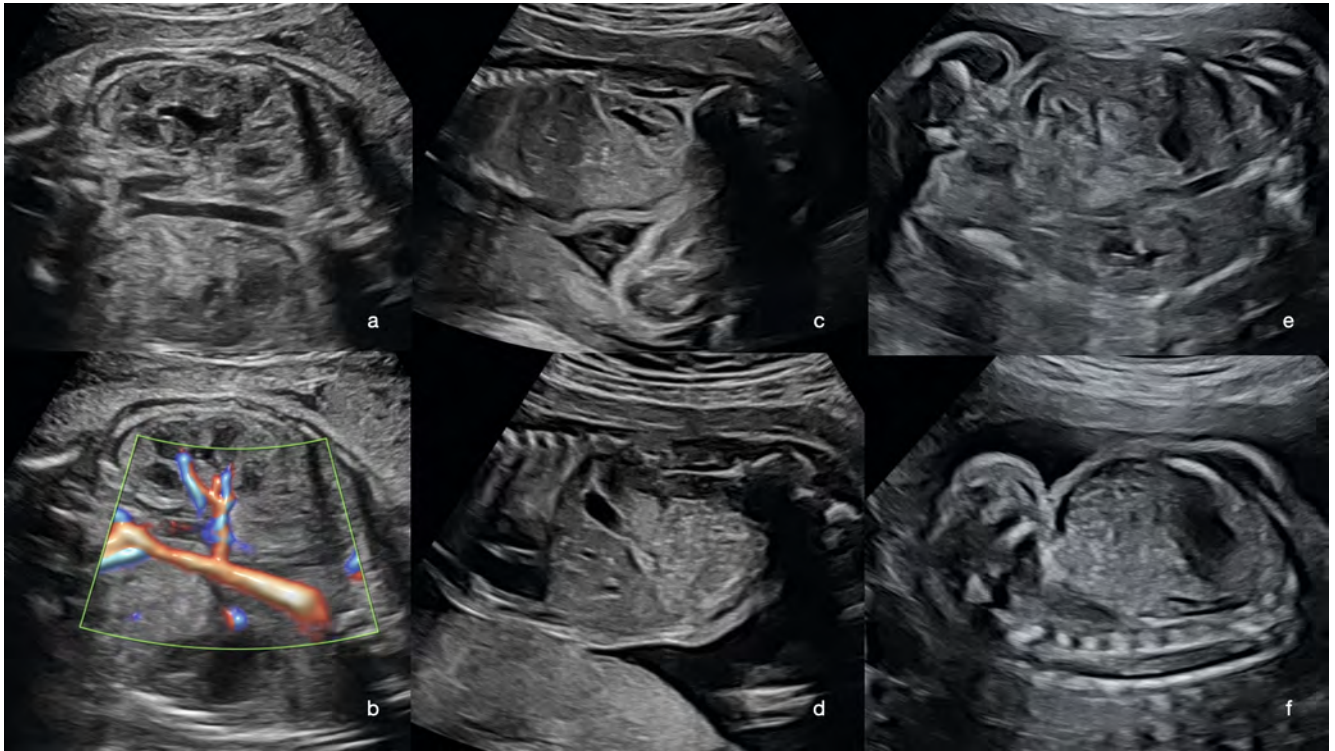## Bilateral Renal Agenesis

From about GW 16–18, this malformation results in a significant reduction in the quantity of amniotic fluid. After GW 20, there is clear anhydramnios.

At no point is it possible to detect a filled urinary bladder (look for the umbilical arteries), and no kidneys can be visualized at the typical paravertebral site. The kidneys are normally located on the psoas muscle. Because the kidneys are absent, this space is taken up by the adrenal glands which then appear large (hypoechoic); the intestine also moves into this space. Visualization of the renal arteries is not helpful here, as the adrenal arteries can usually be visualized.

Sometimes the umbilical cord has the appearance of small puddles of amniotic fluid, so the use of color Doppler to detect the vessels is helpful here.

As the fetus discharges more and more of its pulmonary fluid into the amniotic fluid, pulmonary hypoplasia develops. Small lungs typically result in a large heart, often with overly developed muscle (myocardial hypertrophy) and pericardial effusion [2] (► **Fig. 7**).



► **Fig. 8** Illustration of various fetuses with unilateral renal agenesis. In each case, an orthotopic normal kidney and an empty renal bed are found on the contralateral side: **a** GW 29 + 1, frontal view with normal kidney, aorta, and empty renal bed on the side distant from the transducer. **b** The same fetus with evidence of a normal renal artery supplying the kidney. **c** GW 23 + 5, sagittal longitudinal view of the normal kidney. **d** The same fetus in a sagittal longitudinal view of the contralateral side and empty renal bed. Note the large adrenal gland. **e** GW 22 + 4, sagittal longitudinal view of the normal kidney. **f** Same fetus on the contralateral side. The kidney's space is occupied by the intestines and adrenal gland, which makes the diagnosis challenging.

► **Abb. 8** Darstellung verschiedener Feten mit einseitiger Nierenagenesie. Man findet jeweils eine orthotop gelegene normale Niere und eine leere Nierenloge auf der kontralateralen Seite: **a** 29 + 1 SSW, Frontalschnitt mit normaler Niere, Aorta und leerer Nierenloge auf der schallkopffernen Seite. **b** Derselbe Fetus mit Nachweis der normalen Nierenarterie zur Niere hin. **c** 23 + 5 SSW, sagittaler Längsschnitt der normalen Niere. **d** Derselbe Fetus mit einem sagittalen Längsschnitt auf der kontralateralen Seite und der leeren Nierenloge. Man beachte die große Nebenniere. **e** 22 + 4 SSW, sagittaler Längsschnitt mit Darstellung der normalen Niere. **f** Derselbe Fetus auf der kontralateralen Seite. Der Platz der Niere wird durch Darm und Nebenniere eingenommen, was die Diagnose herausfordernd macht.

bei männlichen Feten), z. B. durch eine Klappe (Urethralklappen – oft posteriore Klappen, seltener anteriore). Hier kann es zu einer spontanen Remission kommen, sodass man bei einer Megazystis in jedem Fall kurzfristig (nach einer Woche) eine Verlaufskontrolle veranlassen sollte. Bei temporären Veränderungen ist die Prognose deutlich besser: bis hin zur Geburt eines gesunden Kindes.

Eine LUTO kann aber auch bei Spontanremission Ausdruck einer weitergehenden komplexen Störung des Urogenitaltrakts (Kloakendystrophie, Analatresie, Neuralrohr) sein, sodass hier gewissenhaft eine detaillierte sonografische Untersuchung erfolgen sollte.

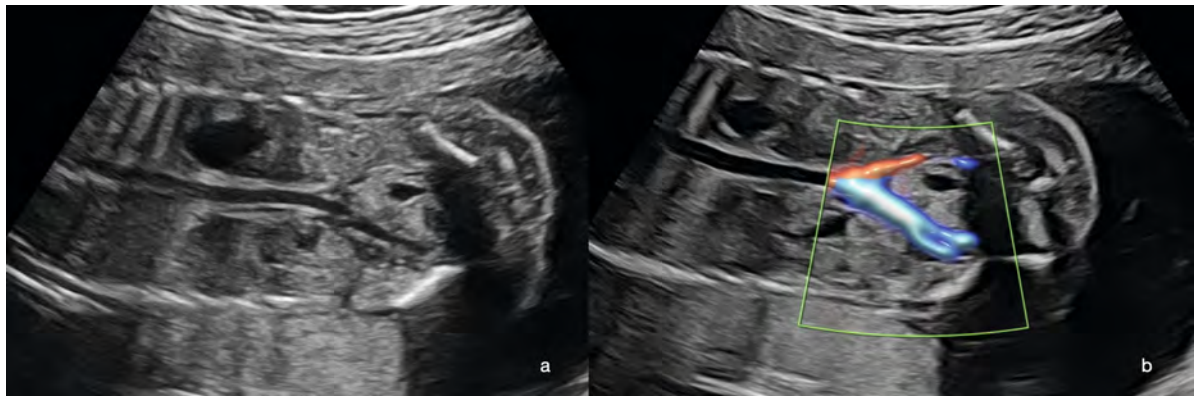
In jedem Fall wird eine diagnostische Punktion empfohlen, da insbesondere die eher moderaten Fälle mit Megazystis (< 7 mm) mit Chromosomen-Anomalien (z. B. Trisomie 13) assoziiert sein können.

Weibliche Feten mit einer Megazystis haben zusätzlich ein 3- bis 4-fach erhöhtes Risiko für ein Megazystis-Mikrokolon-Syndrom (► **Abb. 5, 6**), welches molekulargenetisch diagnostiziert wird [2, 3, 10–17]).

**Merke**  
Die typische Fehlbildung des harnableitenden Systems im ersten Trimenon ist die Megazystis/LUTO. Diese kann durch eine Dynamik gekennzeichnet sein, weshalb kurzfristige Verlaufskontrollen empfehlenswert sind.

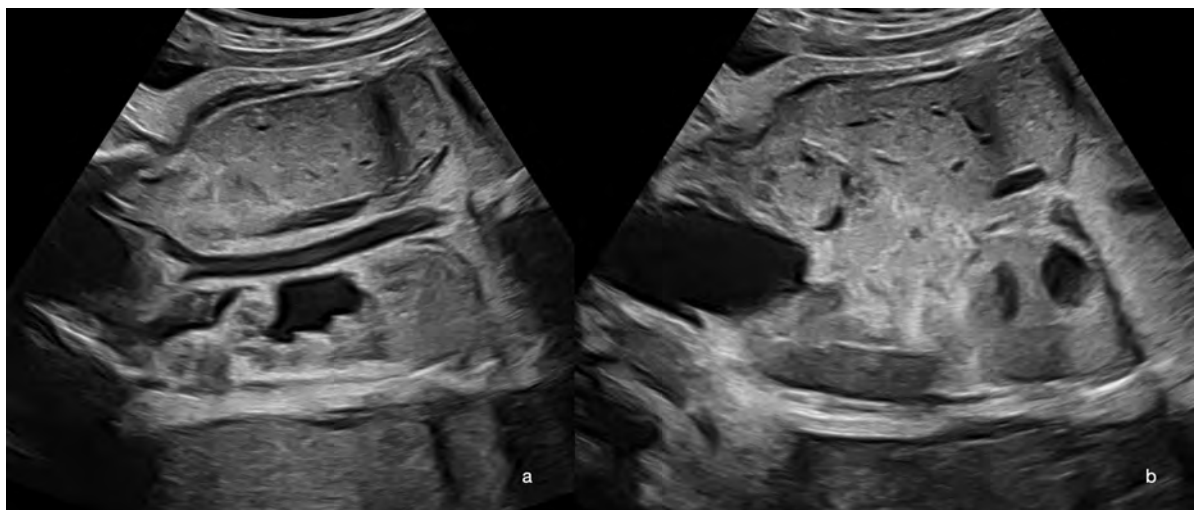
### Fehlbildungen der Nieren und des harnableitenden Systems im zweiten und dritten Trimenon

Das zweite und dritte Trimenon kann man zusammenfassen. Bedingt durch die Größenzunahme des Fetus und die zunehmende Urinproduktion im Schwangerschafts-



► **Fig. 9** Frontal view of a fetus with pelvic kidney at GW 21 + 4 B-mode (a) and with color Doppler (b). The pelvic kidney with normal renal structure can be seen near the pelvic vessels.

► **Abb. 9** Frontalschnitt eines Fetus mit Beckeniere in der 21 + 4 SSW im B-Bild (a) und mit Farbdoppler (b). Man erkennt die Beckeniere mit normaler Nierenstruktur in der Nähe der Beckengefäße.



► **Fig. 10** Frontal view of a fetus with pelvic kidney at GW 33 + 5. The normal kidney in an orthotopic location can be seen in (a) and the pelvic kidney with normal structure cranial to the urinary bladder can be seen in (b).

► **Abb. 10** Frontalschnitt eines Fetus in der 33 + 5 SSW mit Beckeniere. Die orthotop gelegene normale Niere sieht man in (a) und die Beckeniere mit normaler Struktur kranial der Harnblase in (b).

#### TIP

If anhydramnios is detected, this means that the conditions for performing the examination are always poor. First, try to find the urinary bladder (umbilical arteries), then try to find evidence that the kidneys are absent.

searching systematically for the second kidney does it become apparent that this is missing at the typical location. Here, again, the space is taken up by the adrenal gland and intestine.

An important differential diagnosis to consider is pelvic kidney, in which the kidney is typically located in the small pelvis of the fetus, ventral to the aortic bifurcation.

Unilateral renal agenesis has a favorable prognosis, although a possible association with malformations of the internal genitalia in female fetuses must also be considered. These often appear very late, so in all cases we recommend a follow-up at GW 28–30 [2] (► **Fig. 8, 9**).

## Unilateral Renal Agenesis

This is usually an incidental finding in the context of the examination. The urinary bladder is filled, and the contralateral kidney is usually visible and normal. Only when

verlauf markieren sich Fehlbildungen mit zunehmendem Gestationsalter oft deutlicher.

## Nierenagenesie beidseits

Etwa ab der 16.–18. SSW kommt es bei dieser Fehlbildung zu einer deutlichen Verminderung der Fruchtwassermenge. Nach der 20. SSW besteht regelmäßig ein Anhydramnion.

Zu keinem Zeitpunkt gelingt der Nachweis einer gefüllten Harnblase (Aufsuchen der Umbilikalarterien) und an typischer Stelle paravertebral sind keine Nieren darstellbar. Normal liegen die Nieren auf dem Musculus psoas. Da die Nieren fehlen, wird dieser Platz durch die dann groß erscheinenden (hypoechogenen) Nebennieren eingenommen, und der Darm bewegt sich ebenfalls dorthin. Die Darstellbarkeit der Nierenarterien macht hier keinen Sinn, da man regelmäßig die Arterien der Nebenniere darstellen kann.

Mitunter imponiert die Nabelschnur wie kleine Fruchtwasserpfützen, sodass hier der Einsatz des Farbdopplers zum Nachweis der Gefäße hilfreich ist.

Da der Fetus seine Lungenflüssigkeit vermehrt in das Fruchtwasser abgibt, entwickelt sich hier eine Lungenhypoplasie. Typisch ist ein groß imponierendes Herz infolge der kleinen Lunge, welches gleichzeitig oft muskelstark (Myokardhypertrophie) ist und oft einen Perikarderguss aufweist (► **Abb. 7**), [2].

### TIPP

Bei Nachweis eines Anhydramnions bestehen immer schlechte Untersuchungsbedingungen. Zuerst sollte man versuchen, die Harnblase zu finden (Umbilikalarterien), danach erfolgt der Nachweis des Fehlens der Nieren.

## Nierenagenesie einseitig

Hier handelt es sich meist um einen Zufallsbefund im Rahmen der Untersuchung. Die Harnblase ist gefüllt, die kontralaterale Niere im Regelfall typisch und unauffällig darstellbar. Erst bei der systematischen Suche nach der zweiten Niere stellt man das Fehlen an typischer Stelle fest. Der Platz wird auch hier von der Nebenniere und dem Darm eingenommen.

Differenzialdiagnostisch muss an eine Beckenniere gedacht werden, die man typischerweise im kleinen Becken des Fetus, ventral der Bifurkation der Aorta findet.

Die einseitige Nierenagenesie hat eine günstige Prognose, wobei bei weiblichen Feten auch an eine mögliche Assoziation zu Fehlbildungen des inneren Genitale gedacht werden muss. Diese fallen oft sehr spät auf, sodass wir in jedem Fall eine Verlaufskontrolle zwischen der 28.–30. SSW empfehlen (► **Abb. 8, 9**), [2].

## Beckenniere

Die Beckenniere kann einseitig bzw. beidseits (selten) vorkommen. Typisch ist auch hier, dass man die normal gefüllte Harnblase darstellt: Man sucht dann die Nieren und findet eine oder beide Nieren nicht an typischer Stelle. Dann muss man diese im kleinen Becken des Fetus suchen. Der typische Ort befindet sich eher mittig vor der Aortenbifurkation. Die Gefäßversorgung kommt meist aus der Arteria iliaca. Die Struktur kann vollkommen unauffällig sein. Es kann aber auch, meist durch eine atypische Einmündung des Ureters in die Harnblase, zu unterschiedlichen Stauungszeichen kommen [2, 18]. Auch Fehlbildungen der Beckenniere sind möglich (► **Abb. 9–11**).

Die grundsätzliche Prognose bei einer Beckenniere ist gut.

### Merke

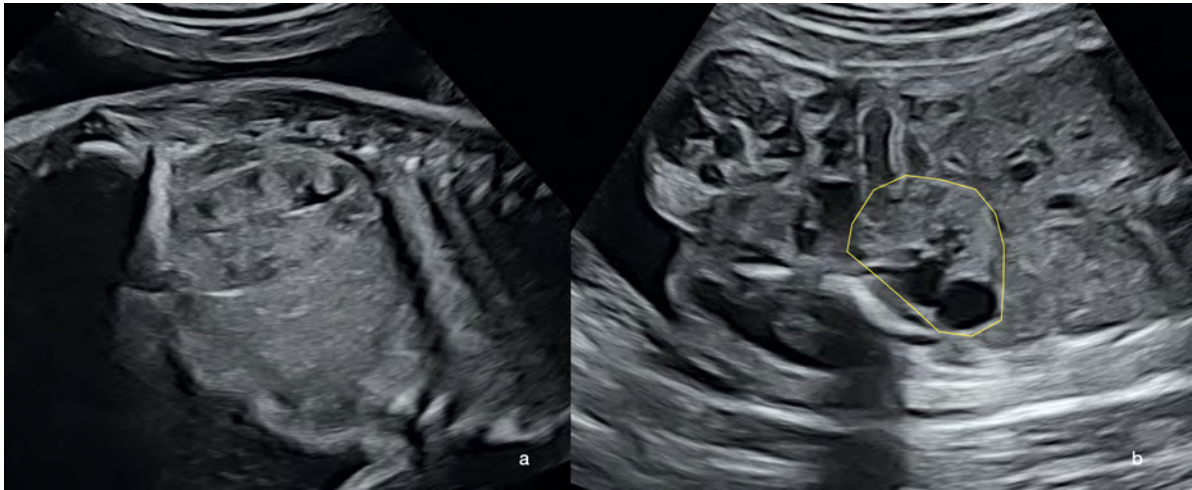
**Bei Verdacht auf eine unilaterale Nierenagenesie immer an eine Beckenniere zu denken. Eine Verlaufskontrolle des Befundes um die 28. SSW ist zu empfehlen.**

## Hufeisenniere

Die Hufeisenniere ist eine Sonderform der Nierenanomalien, bei der es zu einer mittigen Verschmelzung der beiden unteren Pole beider Nieren kommt. Diese Verschmelzung befindet sich ventral der Aorta, die Lage der Niere erscheint oft etwas tiefer, als man es erwartet. Typisch ist eine Gefäßversorgung des medialen Verbindungsteils aus der Aorta heraus, den man in einem Querschnitt darstellen kann. Die Hufeisenniere hat im Regelfall eine normale Funktion, sodass sowohl die Harnblasenfüllung als auch die Fruchtwassermenge unauffällig sein können. Die Hufeisenniere tritt im Regelfall mit anderen Fehlbildungen, insbesondere Chromosomen-Anomalien (Trisomie 13/18) assoziiert auf, sodass hier unbedingt eine genetische Abklärung empfohlen werden sollte (► **Abb. 12**), [2].

## Zystische Nierenerkrankungen

Zystische Nierenerkrankungen führen zu einer strukturellen Veränderung einer oder beider Nieren. Diese Veränderungen können multizystisch oder polyzystisch sein, in beiden Fällen ist immer das gesamte Organ betroffen.



► **Fig. 11** A fetus at GW 28 + 5 with a normal orthotopic kidney (a) and a multicystic dysplastic pelvic kidney (b).

► **Abb. 11** Ein Fetus in der 28 + 5 SSW mit einer normalen orthotopen Niere (a) und einer multizystisch dysplastischen Beckenniere (b).

## Pelvic Kidney

Pelvic kidney can be unilateral or bilateral (which is rare). Again, during the ultrasound examination you typically visualize the normally filled urinary bladder, then look for the kidneys and find that one or both of them are not in the usual location. In this case, you must look for the kidney in the small pelvis of the fetus. Typically, it is located towards the center in front of the aortic bifurcation. The vascular supply mainly comes from the iliac artery. The structure may be completely unremarkable. However, various signs of urinary retention may occur, usually due to an atypical joining of the ureter and the urinary bladder [2, 18]. Malformations of pelvic kidneys can also occur (► Fig. 9–11).

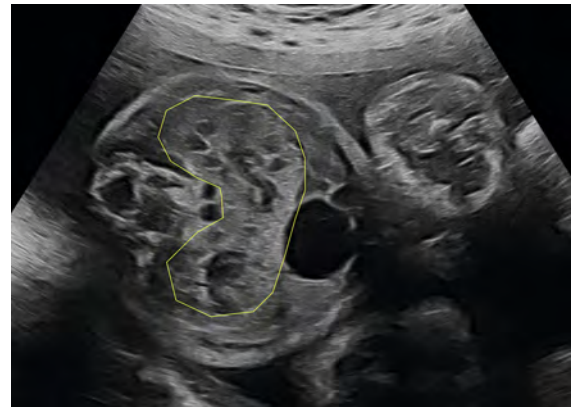
The prognosis for pelvic kidney is in principle good.

### Note

If unilateral renal agenesis is suspected, always think of pelvic kidney. Follow-up of these findings at around GW 28 is recommended.

## Horseshoe Kidney

Renal fusion, or horseshoe kidney, is a special form of renal abnormality in which the two lower poles of both kidneys fuse at the center. This fusion is located ventral to the aorta; the position of the kidney often appears slightly deeper than expected. A typical feature is vascular supply of the medial junction from the aorta, which can be visualized in a transverse view. Generally the horseshoe kidney functions normally, which means that both urinary bladder filling and the quantity of amniotic fluid may appear unremarkable. Because horseshoe kidney is usually associated with other malformations, especially chro-



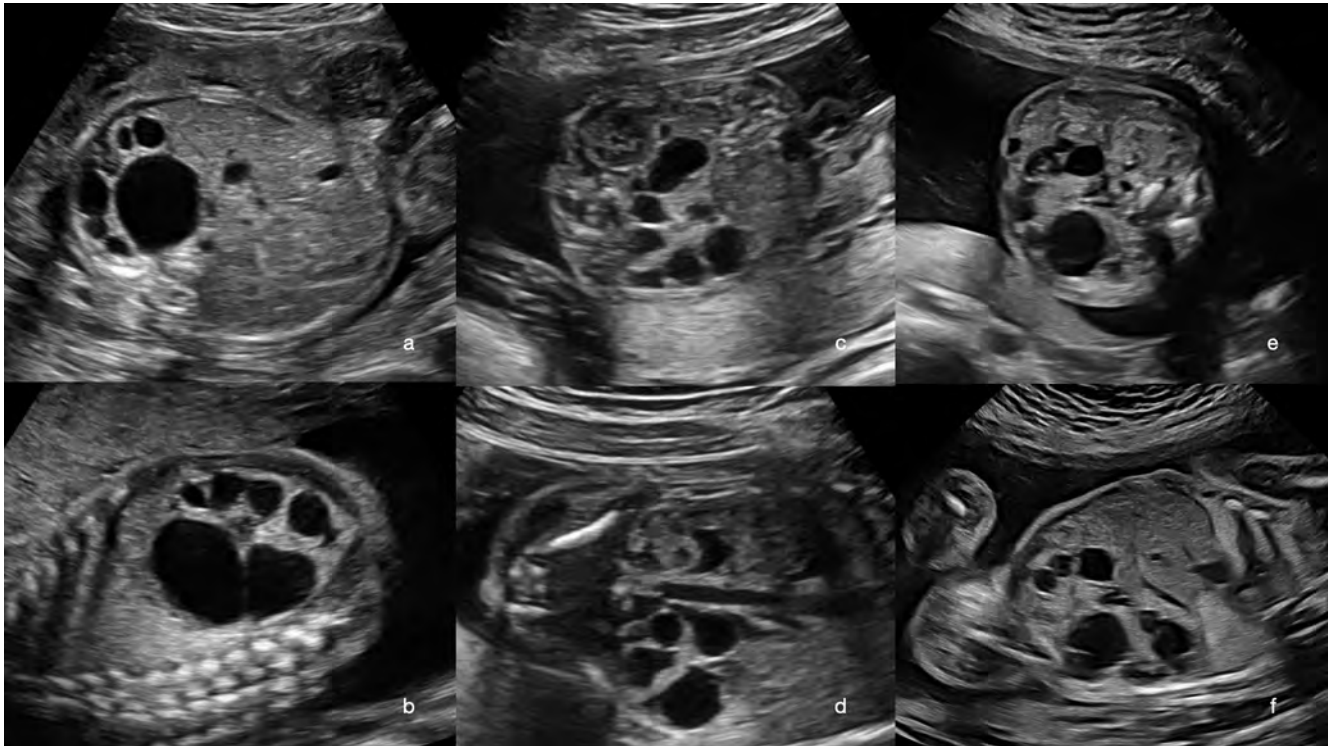
► **Fig. 12** GW 28 + 5. Illustration of a horseshoe kidney with fusion of both kidneys ventral to the aorta in a fetus with a diaphragm hernia on the left side.

► **Abb. 12** 28 + 5 SSW. Darstellung einer Hufeisenniere mit Fusion beider Nieren ventral der Aorta, bei einem Fetus mit linksseitiger Zwerchfellhernie.

mosomal abnormalities (trisomy 13/18), genetic diagnostic testing is always recommended [2] (► Fig. 12).

## Cystic Kidney Disease

Cystic kidney disease leads to structural changes in one or both kidneys. These changes can be multicystic or polycystic; in both cases, the entire organ is always affected. It is important to distinguish this condition from rare cases of isolated renal cysts with normal renal structure [2, 3].



► **Fig. 13** Various fetuses with a multicystic dysplastic kidney: **a** Transverse view at GW 25 + 5. **b** Same fetus in a longitudinal view. The size of the change can be seen. **c** Transverse view of a fetus with a multicystic dysplastic kidney (on the side distant from the transducer, with a normal kidney close to the transducer, GW 22 + 6. **d** The same fetus in a frontal view. **e** Transverse view of a fetus with multicystic dysplastic kidney at GW 22 + 6. The affected kidney crosses the midline. The healthy kidney near the transducer is visible. **f** Sagittal longitudinal view of the affected kidney of the same fetus.

► **Abb. 13** Verschiedene Feten mit einer multizystisch dysplastischen Niere: **a** Querschnitt in der 25 + 5 SSW. **b** Derselbe Fetus in einem Längsschnitt. Man erkennt die Größe der Veränderung. **c** Querschnitt eines Fetus mit multizystisch dysplastischer Niere (schallkopffern) und mit normaler Niere schallkopfnah in der 22 + 6 SSW. **d** Der gleiche Fetus in einem Frontalschnitt. **e** Querschnitt eines Fetus mit multizystisch dysplastischer Niere in der 22 + 6 SSW. Die betroffene Niere ragt über die Mittellinie. Die gesunde schallkopfnah Niere ist sichtbar. **f** Sagittaler Längsschnitt der betroffenen Niere desselben Fetus.

Davon abzugrenzen sind die seltenen Fälle mit isolierten Nierenzysten bei normaler Nierenstruktur [2, 3].

## Multizystische Dysplasie der Niere (MCKD)

Es handelt sich mit einer Inzidenz von 1:1400 Lebendgeburten um eine häufige Nierenfehlbildung. Die Diagnose wird üblicherweise im zweiten Trimenon gestellt. Man findet im Ultraschall multiple, nicht miteinander kommunizierende Zysten, und es ist keine normale Nierenstruktur nachweisbar. Die betroffene Niere ist vergrößert und funktionslos.

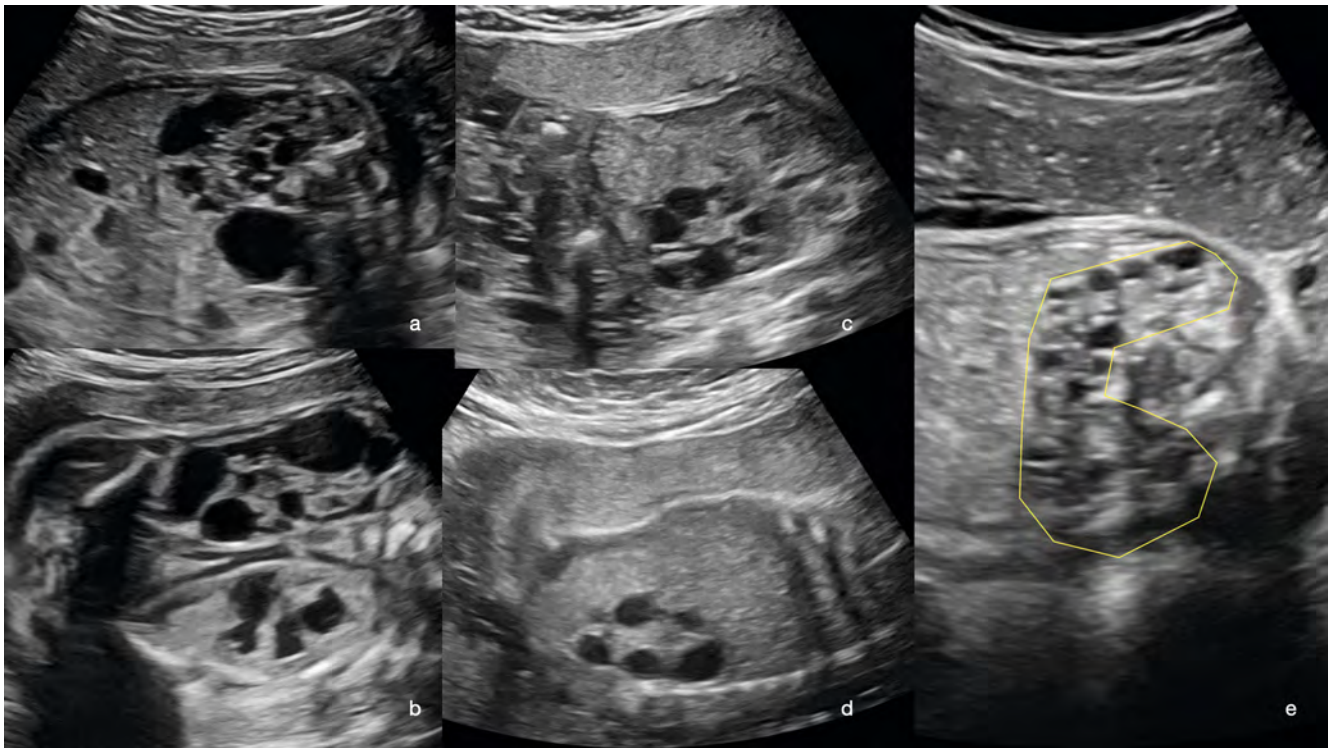Ein beidseitiges Auftreten (20% der Fälle) ist durch ein Anhydramnion aufgrund der Niereninsuffizienz gekennzeichnet. Eine einseitige MCKD und eine kontralaterale Nierenagenesie (10% der Fälle) sind ebenfalls durch ein Anhydramnion gekennzeichnet, in beiden Fällen ist die Prognose infaust.

Die einseitige MCKD mit normaler kontralateraler Niere weist eine günstige Prognose auf. Im Verlauf sollte auf die Entwicklung einer eventuellen Harntransportstörung der kontralateralen gesunden Niere geachtet werden. Ggf. ist hier eine vorgezogene Geburt bzw. ein intrauterines Shunting zu erwägen – dies sind jedoch Einzelfälle. Die betroffene Niere mit MCKD wird nachgeburtlich im Regelfall deutlich kleiner, sodass in nur seltenen Fällen eine operative Entfernung erfolgen wird.

Eine genetische Diagnostik, nach Möglichkeit hochauflösend (Array, Trio-Exom) sollte empfohlen werden, da man in bis zu 15% der Fälle dort Veränderungen findet (► **Abb. 13, 14**), [19–22, 24].

## Polyzystische Nierendysplasie

Man unterscheidet eine autosomal-rezessive (ARPKD) und eine autosomal-dominante polyzystische Nierendysplasie (ADPKD) [2, 3]. Beide sehen sonografisch ähnlich aus.



► **Fig. 14** Various fetuses with MCDK and complications: **a** Unilateral MCDK and contralateral urinary retention at GW 28 + 5 (**b**). **c** Bilateral MCDK at GW 21. Anhydramnios can be seen. **d** Unilateral MCDK and contralateral renal agenesis and anhydramnios GW 22 + 2. **e** MCDK as horseshoe kidney with additional brain malformations GW 28 + 2.

► **Abb. 14** Verschiedene Feten mit MZKD und Komplikationen: **a** MZKD unilateral und Harnstauungsniere kontralateral. **b** in der 28 + 5 SSW. **c** Bilaterale MZKD, 21. SSW. Es besteht ein Anhydramnion. **d** Unilaterale MZKD und kontralaterale Nierenagenese und Anhydramnion 22 + 2 SSW. **e** MZKD als Hufeisennierte bei zusätzlichen Hirnfehlbildungen, 28 + 2 SSW.

## Multicystic Dysplastic Kidney (MCDK)

With an incidence of 1:1400 live births, this is a common renal malformation. It is usually diagnosed in the second trimester. Ultrasound shows multiple cysts that do not communicate with each other, and no normal renal structure is detectable. The affected kidney is enlarged and dysfunctional.

Bilateral occurrence (20% of cases) is characterized by anhydramnios due to renal failure. Unilateral MCDK with contralateral renal agenesis (10% of cases) is also characterized by anhydramnios; in both cases, the prognosis is poor.

Unilateral MCDK with a normal contralateral kidney has a favorable prognosis. In the course of the disease, it is important to watch out for the possible development of a urinary transport disorder in the healthy contralateral kidney. If necessary, induced early birth or intrauterine shunting should be considered, although such cases are fairly rare. As a rule, the kidney affected by MCDK becomes significantly smaller after birth, so surgical removal is only performed in rare cases.

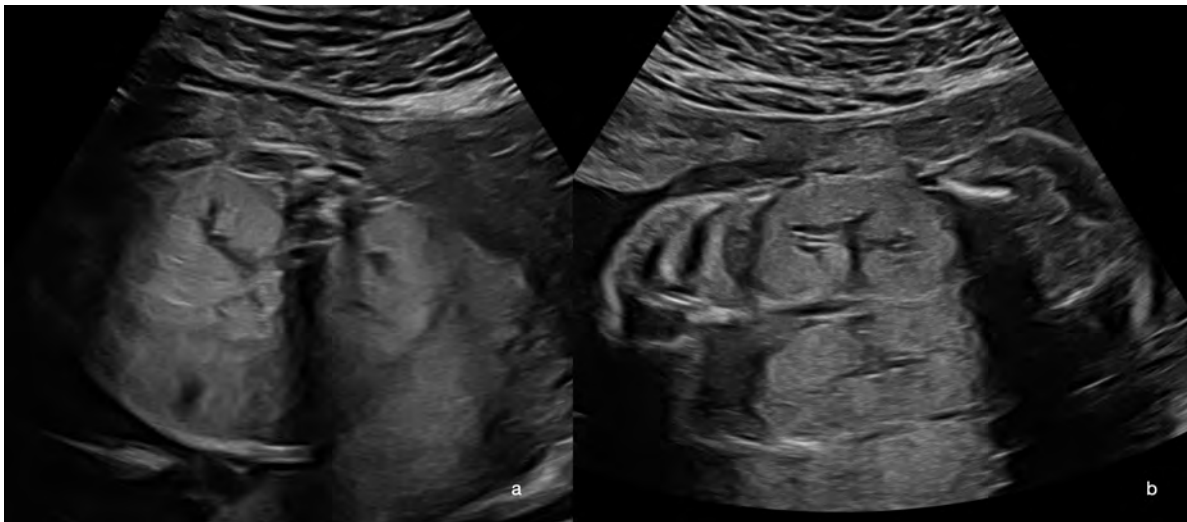Genetic diagnostics are recommended, preferably using a high-resolution method (genotyping array, trio exome sequencing), as genetic changes are found in up to 15% of cases [19–22, 24] (► Fig. 13, 14).

## Polycystic Renal Dysplasia

A distinction is made between autosomal recessive polycystic kidney disease (ARPKD) and autosomal dominant polycystic kidney disease (ADPKD) [2, 3]. Both appear similar on ultrasound.

## Autosomal Recessive Polycystic Kidney Disease (ARPKD)

The autosomal recessive form (ARPKD) is considered to be a ciliopathy; ultimately, it always affects several organs (kidney, liver, bile ducts and pancreas). A mutation of the PKHD1 gene may be a fundamental cause, which is why genetic diagnostic testing that includes the parents is always recommended. If this mutation is detected in the parents, there is a 25% risk of it recurring in their off-



► **Fig. 15** Polycystic kidney disease at GW 23 + 2. **a** Transverse view, the enlarged echogenic kidneys can be seen on both sides. **b** Frontal view, there is virtually no normal renal structure visible. Renal function is still present, the amount of amniotic fluid is normal.

► **Abb. 15** Polyzystisch dysplastische Nieren in der 23 + 2 SSW. **a** Querschnitt. Man erkennt die beidseits vergrößerten echogenen Nieren. **b** Frontalschnitt. Es ist praktisch keine normale Nierenstruktur sichtbar. Eine Nierenfunktion ist noch vorhanden, die Fruchtwassermenge ist normal.

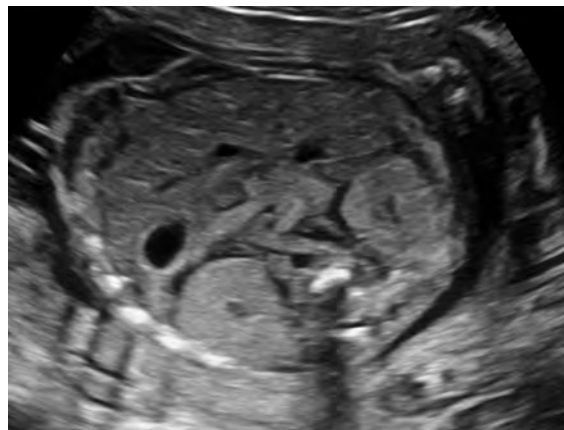
## Autosomal-rezessive polyzystische Nierendysplasie (ARPKD)

Die autosomal-rezessive Form (ARPKD) wird als eine Zilio-pathie betrachtet und betrifft letztlich immer mehrere Organe (Niere, Leber, Gallenwege, Pankreas). Grundlegend kann eine Mutation des PKHD1-Gens sein, weshalb eine genetische Diagnostik, die die Eltern einschließt, in jedem Fall zu empfehlen ist. Wird diese Mutation nachgewiesen, so beträgt das Wiederholungsrisiko 25 % (autosomal-rezessiv). Die Inzidenz wird mit 1:40 000 Lebendgeburten angegeben.

Im Ultraschall erscheinen die Nieren massiv vergrößert und hyperechogen, eine typische Nierenstruktur mit Unterscheidung von Nierenrinde und -mark ist nicht möglich. Auch eine Differenzierung einzelner Zysten ist nicht möglich. Das Auftreten ist immer beidseitig. Der Nachweis von Zysten in den anderen Organsystemen wurde pränatal bisher nicht beschrieben.

Da die Erkrankung immer beidseitig ist, ist in jedem Fall von einem klinisch erkrankten Kind auszugehen. Findet man bereits pränatal ein Anhydramnion, so ist hier schon von einer pränatalen Niereninsuffizienz auszugehen. Oft besteht dabei eine typische Myokardhypertrophie am Herzen. Die Prognose ist schlecht.

Ist pränatal noch eine normale Fruchtwassermenge nachweisbar, so sind die geborenen Kinder dann durch einen chronischen Verlauf, mit der Notwendigkeit zur Dialyse und Transplantation, sowie durch pulmonale Hypertonie,



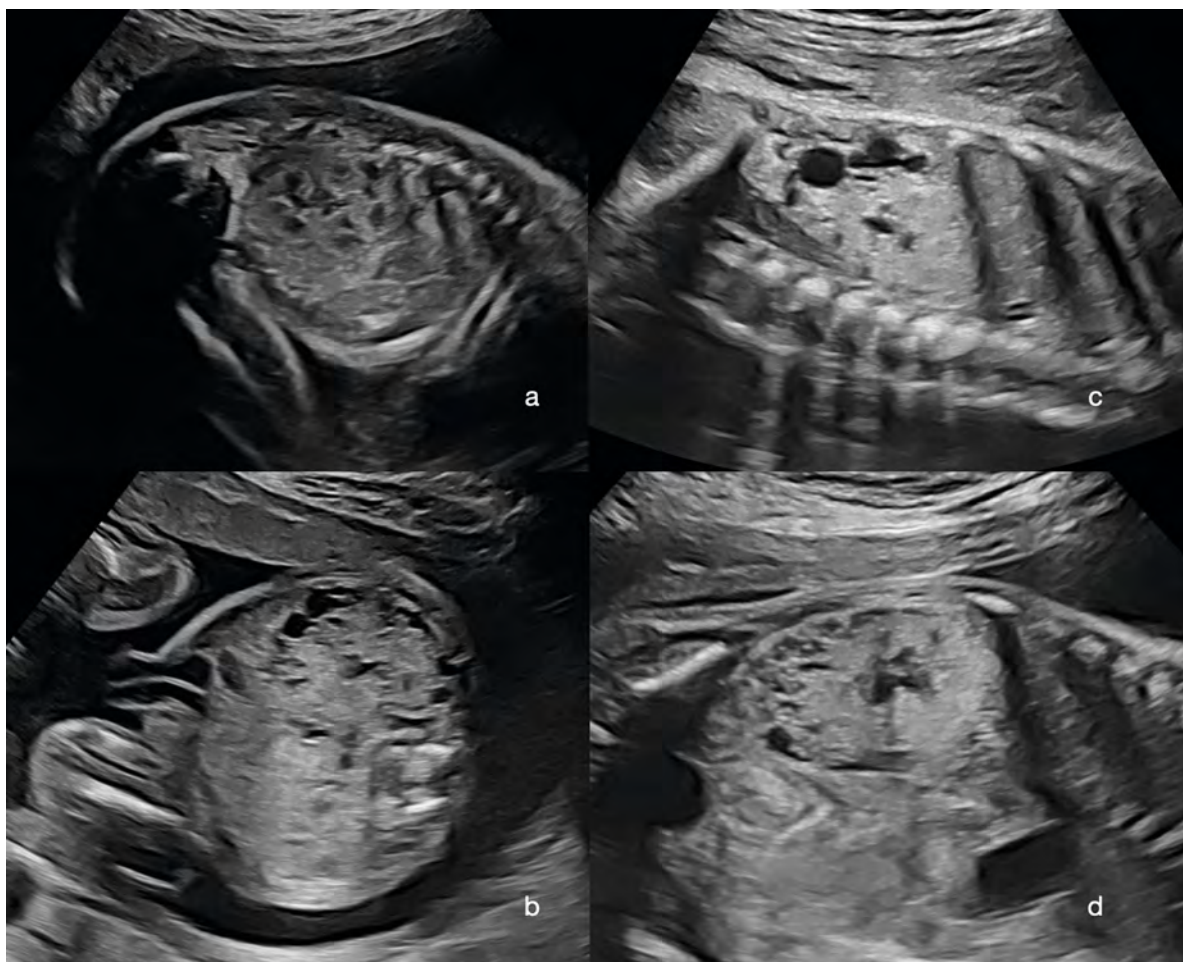► **Fig. 16** PCKD GW 22 + 3 in transverse view. The bilateral hyperechoic kidneys are easily visible.

► **Abb. 16** PZKD in der 22 + 3 SSW im Querschnitt. Die beidseits hyperechogenen Nieren sind gut darstellbar.

Leberfibrose und Gallengangsdysgenese gekennzeichnet. Pränatal kann in diesen Fällen der zeitliche Verlauf nie vorhergesagt werden. Insofern ist hier die prognostische Beratung des Elternpaares sehr herausfordernd (► **Abb. 15, 16**), [2, 3, 19, 22, 25–28].

Aufgrund des schon im Kindesalter sich klinisch manifestierenden Verlaufs wird diese Form auch als infantile Form bezeichnet.





► **Fig. 17** Illustration of fetuses with PCKD, all with a normal quantity of amniotic fluid: **a** Longitudinal view, GW 22. **b** Transverse view, GW 23 + 2. **c** Longitudinal view, GW 28 + 2. **d** Frontal view, GW 28.

► **Abb. 17** Darstellung von Feten mit PZKD, alle mit normaler Fruchtwassermenge: **a** Längsschnitt in der 22. SSW. **b** Querschnitt 23 + 2 SSW. **c** Längsschnitt, 28 + 2 SSW. **d** Frontalschnitt, 28. SSW.

spring (autosomal recessive). The incidence is reported to be 1:40 000 live births.

On ultrasound, the kidneys appear massively enlarged and hyperechoic; they are unable to form a typical renal structure with a distinct renal cortex and renal medulla. It is not possible to distinguish individual cysts. This disease always affects both kidneys. To date, there have been no reports of cysts being detected in the other organ systems during the prenatal stage.

Because the disease is always bilateral, it is assumed in all cases that the affected child will be clinically ill. If anhydramnios is detected prenatally, prenatal renal failure can be assumed. This often results in typical myocardial hypertrophy of the heart. The prognosis is poor.

If a normal amount of amniotic fluid is still detectable prenatally, after birth the disease characteristically takes a chronic course involving pulmonary hypertension, liver

fibrosis, and biliary dysgenesis, with a need for dialysis and transplantation. In such cases, the progression of the disease over time cannot be predicted during the prenatal stage. Consequently, providing prognostic advice to the parents is very challenging [2, 3, 19, 22, 25–28] (► Fig. 15, 16).

Because this form manifests clinically during childhood, it is also called the infantile form.

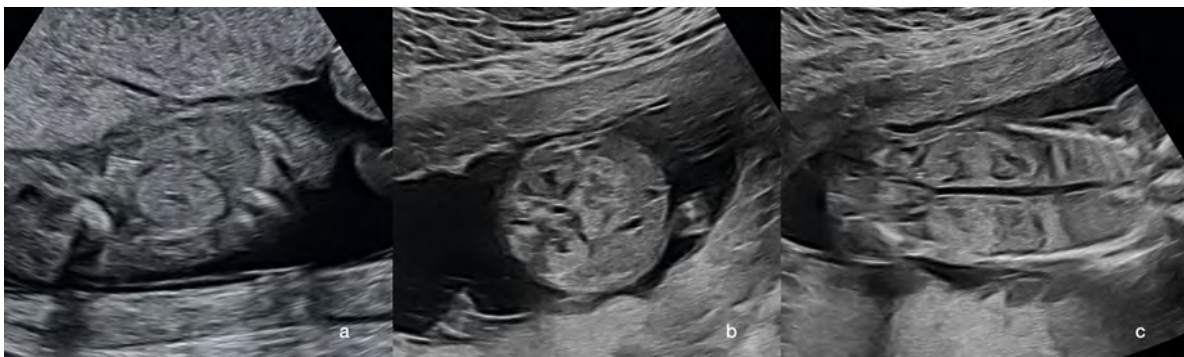
### Autosomal Dominant Polycystic Kidney Disease (ADPKD)

Autosomal dominant polycystic kidney disease (ADPKD) is significantly more common, with an incidence of 1:1000. Again, this is a ciliopathy which may affect the liver, bile ducts, and pancreas in addition to both kidneys. The majority of cases are due to a single mutation in the PKD1 gene (85%), or more rarely in the PKD2 gene (15%).

► **Tab. 1** Syndrome (Ziliopathien), die eine beidseitige, hyperechogene zystische Nierendysplasie aufweisen (Auswahl).

Fehlbildung/Syndrom	Fehlbildungen	Genmutation
Meckel-Gruber-Syndrom	Hyperechogene, polyzystische Nierendegeneration, ZNS-Fehlbildungen (z. B. Enzephalozele), Polydaktylie	MKS1-, MKS2- oder MKS3-Gen
Bardet-Biedl-Syndrom (BBS)/McKusick-Kaufman-Syndrom (MKKS)	hyperechogene polyzystische Nieren, Polydaktylie, Genitalfehlbildung	BBS1–14 Gene
Joubert-Syndrom (JS)	Hyperechogene, polyzystische Nieren, Hirnfehlbildungen (Molar-Tooth-Zeichen)	37 Gene
ARPKD	Große, hyperechogene Markschwamm-Nieren	PKHD1 -Gen
ADPKD	Nieren hyperechogen, dezent vergrößert	PKD1, PKD2

[2, 3, 22], (► **Abb. 18, 19**).



► **Fig. 18** PCKD in the context of other malformations: **a** GW 13, trisomy 18 with AVSD and increased intracranial translucency and growth restriction. **b** GW 15 + 5, trisomy 13 with alobar holoprosencephaly and cleft lip, jaw, and palate cleft. **c** Frontal view both kidneys appearing hyperechoic in this fetus.

► **Abb. 18** PZKD im Rahmen von anderen Fehlbildungen: **a** 13. SSW, Trisomie 18 mit AVSD und vergrößerter intrakranieller Transluzenz sowie Wachstumsretardierung. **b** 15 + 5 SSW: Trisomie 13 mit alobärer Holoprosenzephalie und Lippen-Kiefer-Gaumenspalte. **c** Frontalschnitt mit den bds. hyperechogen erscheinenden Nieren bei diesem Fetus.

## Autosomal-dominante polyzystische Nierendysplasie (ADPKD)

Die autosomal-dominante polyzystische Nierendysplasie (ADPKD) ist mit einer Inzidenz von 1:1000 deutlich häufiger. Auch hierbei handelt es sich um eine Ziliopathie, wobei neben beiden Nieren auch Leber, Gallengänge und Pankreas betroffen sein können. Die Mehrzahl der Fälle ist durch eine Mutation im PKD1-Gen bedingt (85 %), seltener im PKD2-Gen (15 %).

Der postnatale Verlauf ist durch einen verzögerten Eintritt der Niereninsuffizienz gekennzeichnet, sodass dies auch als adulte Form bezeichnet wird. Da es sich um einen dominanten Erbgang handelt, sind eine Ultraschalluntersuchung und eine genetische Untersuchung der Eltern zu empfehlen.

Die Ultraschalldiagnose wird im Regelfall im zweiten Trimenon durch bds. vergrößerte hyperechogene Nieren

ohne normale Nierenstruktur gestellt. Das Nierenbeckenkelchsystem kann darstellbar sein. Die Fruchtwassermenge ist im Regelfall normal. Das Auftreten einer pränatalen Niereninsuffizienz ist eher selten (► **Abb. 17**), [1–3, 19, 25–27].

## Polyzystische Nierendysplasie bei anderen Fehlbildungen

Eine beidseitige polyzystische Nierendysplasie kann als Ziliopathie (Multiorgan-Erkrankung) auch im Rahmen anderer Fehlbildungen auftreten (Beispiele in ► **Tab. 1**).

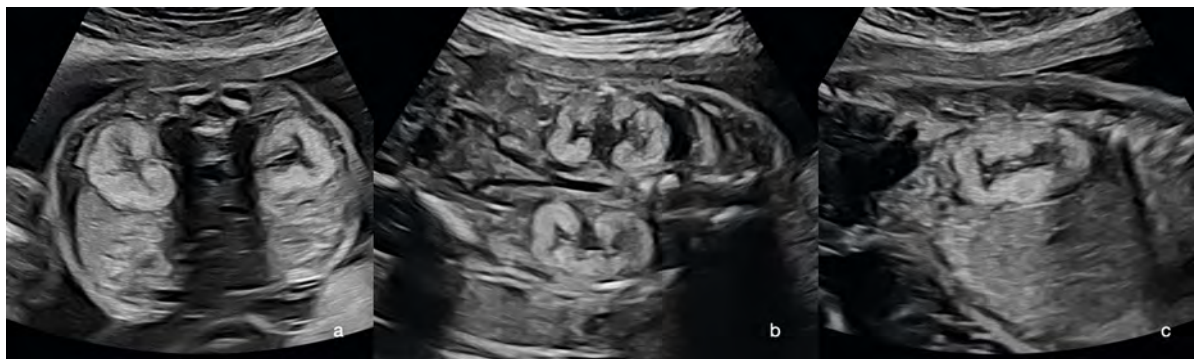
### Merke

Bei beidseits hyperechogenen Nieren sollte unbedingt eine hochauflösende genetische Diagnostik aus dem Fruchtwasser empfohlen werden.

► **Table 1** Syndromes (ciliopathies) that present bilateral hyperechoic cystic renal dysplasia (selection).

Malformation/syndrome	Malformations	Gene mutation
Meckel-Gruber	Hyperechoic polycystic renal degeneration, CNS malformations (e. g., encephalocele), polydactyly	MKS1, MKS2, or MKS3 gene
Bardet-Biedl/McKusick-Kaufman	Hyperechoic polycystic kidneys, polydactyly, genital malformation	BBS1–14 genes
Joubert	Hyperechoic polycystic kidneys, brain malformations (molar tooth sign)	37 genes
ARPKD	Large hyperechoic medullary sponge kidney	PKHD1 gene
ADPKD	Hyperechoic kidneys, discreetly enlarged	PKD1, PKD2

[2, 3, 22], (► Fig. 18, 19).



► **Fig. 19** PCKD in a fetus with Zellweger syndrome in transverse view (a), frontal view (b), and sagittal view (c). The bilateral hyperechoic dysplastic kidneys can be seen. The quantity of amniotic fluid is normal.

► **Abb. 19** PZKD bei einem Fetus mit Zellweger-Syndrom im Querschnitt (a), Frontalschnitt (b) und Sagittalschnitt (c). Die beidseits hyperechogenen dysplastischen Nieren sind sichtbar. Die Fruchtwassermenge ist normal.

The postnatal course is characterized by delayed onset of renal failure; accordingly, this is called the adult form. Because of the dominant inheritance, it is recommended that the parents undergo ultrasound examination and genetic testing.

Ultrasound diagnosis is usually made in the second trimester based on hyperechoic kidney enlargement without normal renal structure. It may be possible to visualize the renal pelvis and pelvicalyceal system. Usually there is a normal amount of amniotic fluid present. Prenatal renal failure is fairly rare [1–3, 19, 25–27] (► Fig. 17).

## Polycystic Renal Dysplasia with Other Malformations

Bilateral polycystic renal dysplasia can also occur as a ciliopathy (multi-organ disease) in the context of other malformations (see examples in ► Table 1).

### Note

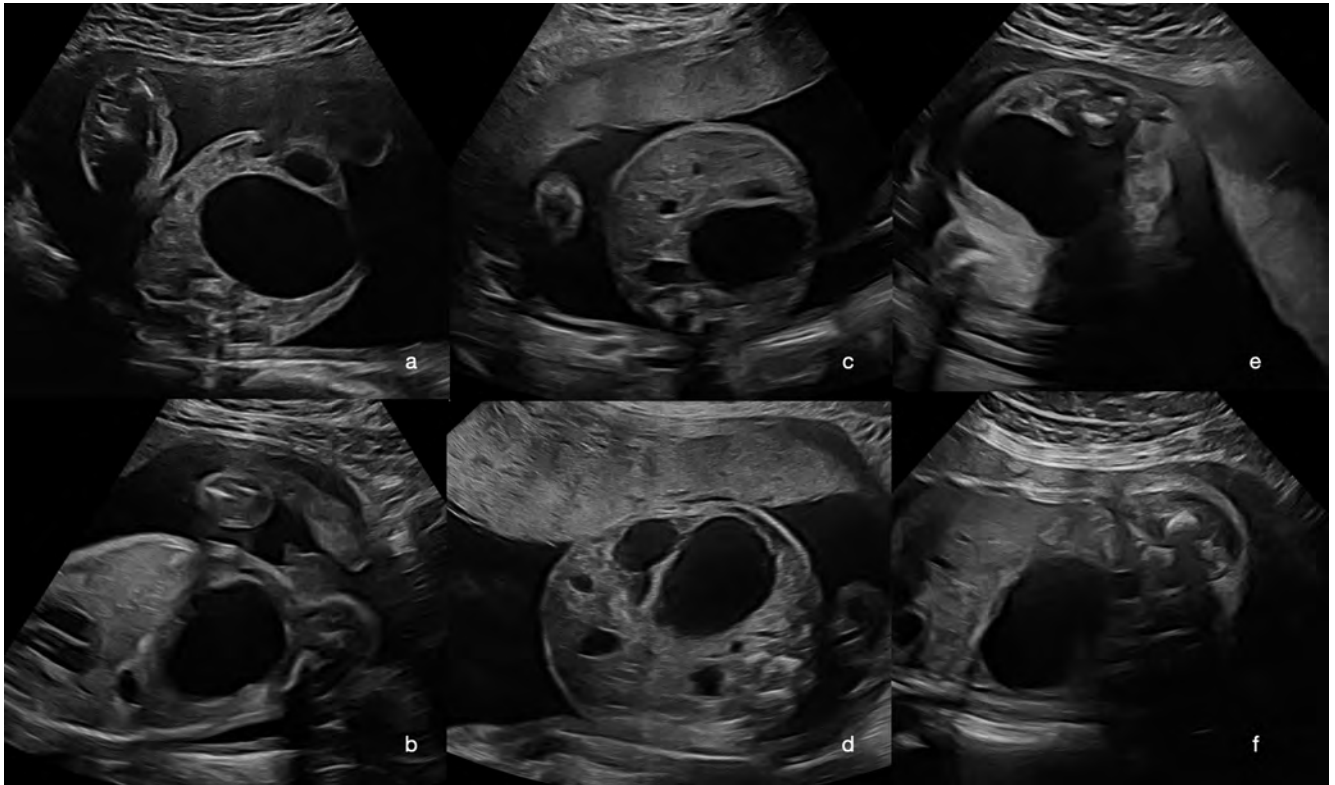
**In cases of bilateral hyperechoic kidney, high-resolution genetic diagnostic testing of the amniotic fluid is always recommended.**

## Renal Cysts

Isolated renal cysts may occur. In such cases the renal tissue is completely normal, which enables this condition to be distinguished from dysplastic kidney disease. The isolated cysts (there may be several of them) are not connected to the urinary system. This condition can be difficult to distinguish from pronounced urinary obstruction. The prognosis is good [2] (► Fig. 20).

## Duplex Kidney

Duplex kidney can be either unilateral or bilateral. If both parts of the duplex kidney are structurally normal and there is no drainage impairment, the diagnosis is challen-



► **Fig. 20** Illustration of a fetus with renal cysts: **a** Transverse view, GW 23 + 2. **b** The same fetus in longitudinal view. **c** Transverse view. On the contralateral side, the renal pelvis shows minimal urinary retention. **d** The cyst extends far into the ventral area. **e** Fetus at GW 28 + 2, transverse view. **f** GW 28 + 2, longitudinal view.

► **Abb. 20** Darstellung eines Fetus mit Nierenzysten: **a** Querschnitt aus der 23 + 2 SSW. **b** Der gleiche Fetus im Längsschnitt. **c** Querschnitt: Auf der kontralateralen Seite ist das Nierenbecken minimal gestaut. **d** Die Zyste reicht weit nach ventral. **e** Der Fetus in der 28 + 2 SSW, Querschnitt. **f** 28 + 2 SSW, Längsschnitt.

## Nierenzysten

Isolierte Nierenzysten können vorkommen. In Abgrenzung zu den dysplastischen Nierenerkrankungen findet man hier ein vollkommen normales Nierengewebe. Die solitären Zysten (es können auch mehrere sein) haben keinen Anschluss an das harnableitende System. Die Abgrenzung zu ausgeprägten Befunden von Harnstauungsniere kann schwierig sein. Die Prognose ist gut (► **Abb. 20**) [2].

## Doppelnieren

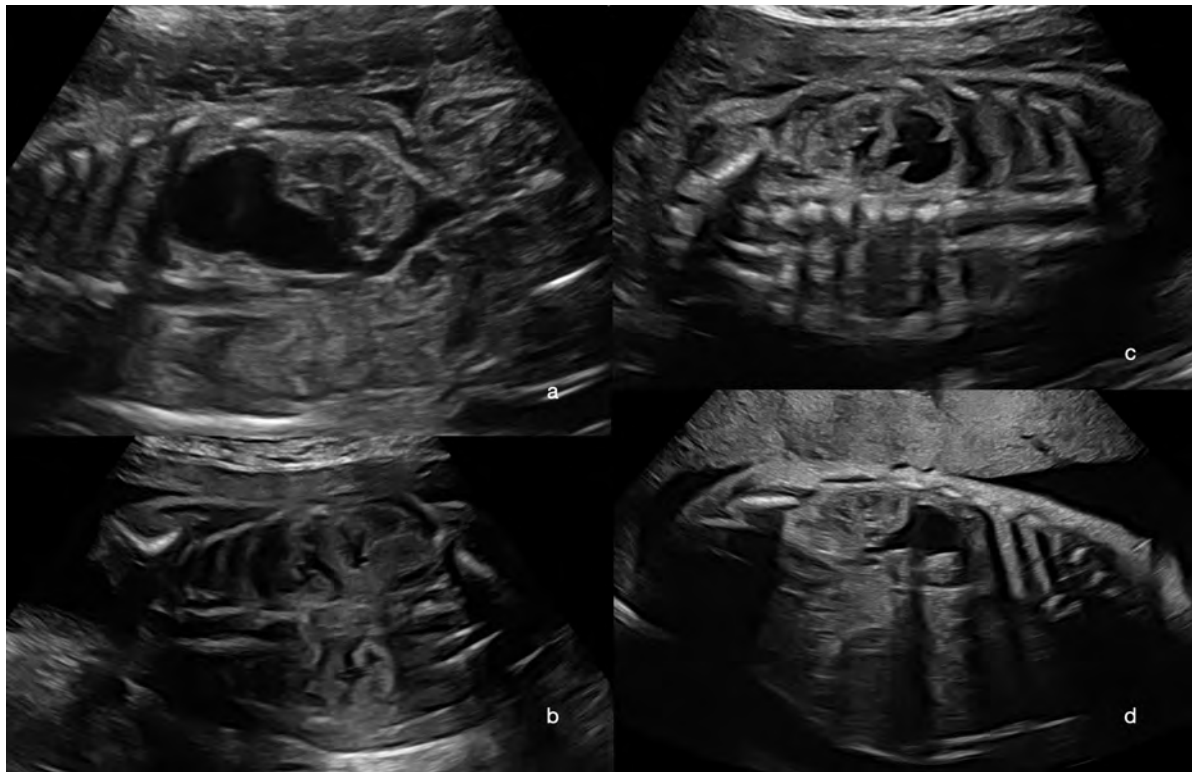
Eine Doppelnieren kann einseitig und beidseitig auftreten. Sind beide Anteile der Doppelnieren strukturell normal und es besteht keine Abflussbehinderung, so ist die Diagnosestellung herausfordernd. Mitunter fällt eine vergrößerte erscheinende Niere auf, und bei Feststellung der Biometrie ist diese dann deutlich vergrößert. Insbesondere in höheren SSW markieren sich die beiden Nierenbecken dann deutlich stärker. In diesen Fällen kann man dann den Übergang Nierenbecken zu Ureter 2-mal darstellen. Der Nachweis von 2 Nierenarterien ist ebenfalls möglich,

jedoch gibt es hier auch eine Vielzahl an Normvarianten und man findet im Bereich der benachbarten Nebennieren die Aa. suprarenales, sodass dies als diagnostisches Mittel eher schwierig einzuschätzen ist.

Da eine Doppelnieren 2 Ureteren aufweist, kommt es hier oft zur Entwicklung einer Ureterozele, die wie eine zystische Raumforderung in der fetalen Harnblase aussieht. Dies ist praktisch beweisend für die Diagnose Doppelnieren.

Weist ein Anteil der Doppelnieren, oft bedingt durch eine nicht korrekte Einmündung des Harnleiters in die Harnblase, eine Stauung auf, so ist die Diagnosestellung deutlich einfacher. Oft ist der kraniale Anteil betroffen, der dann unterschiedliche Grade einer Harnstauung aufweisen kann. Im Regelfall, insbesondere in den höheren SSW, ist die Darstellung des gekinkten und erweiterten Ureters möglich.

Es können auch beide Anteile einer Doppelnieren auf derselben Seite betroffen sein.



► **Fig. 21** Fetuses with duplex kidney: **a** GW 24. There is massive urinary retention in the cranial pole; the path of the associated ureter can be visualized. **b** GW 22 + 2, unremarkable duplex kidney, no signs of urinary retention. **c** GW 22 + 3, urinary retention in the cranial pole. **d** The same fetus from **c** at GW 28. No progression of findings.

► **Abb. 21** Fetus mit Doppelniere: **a** 24. SSW. Der kraniale Anteil ist massiv gestaut, der Verlauf des dazugehörigen Ureter ist darstellbar. **b** 22 + 2 SSW, unauffällige Doppelniere, keine Stauungszeichen. **c** 22 + 3 SSW, Stauung des kranialen Anteils. **d** Der gleiche Fetus aus **c** in der 28. SSW: Keine Progredienz des Befundes.

ging. You may occasionally notice a kidney that appears enlarged, with significant enlargement confirmed through biometry. Both renal pelvises are then significantly more marked in appearance, especially in the later weeks of pregnancy. In these cases, the ureteropelvic junction can be seen twice. It is also possible to detect two renal arteries, although there are a large number of normal variants. Furthermore, the suprarenal arteries are also located in the area adjacent to the adrenal glands, so that the usefulness of this for diagnostic purposes is hard to assess.

Because a duplex kidney has two ureters, the development of a ureterocele is often observed; this is similar in appearance to a cystic spatial growth in the fetal urinary bladder, and is virtually conclusive for the diagnosis of duplex kidney.

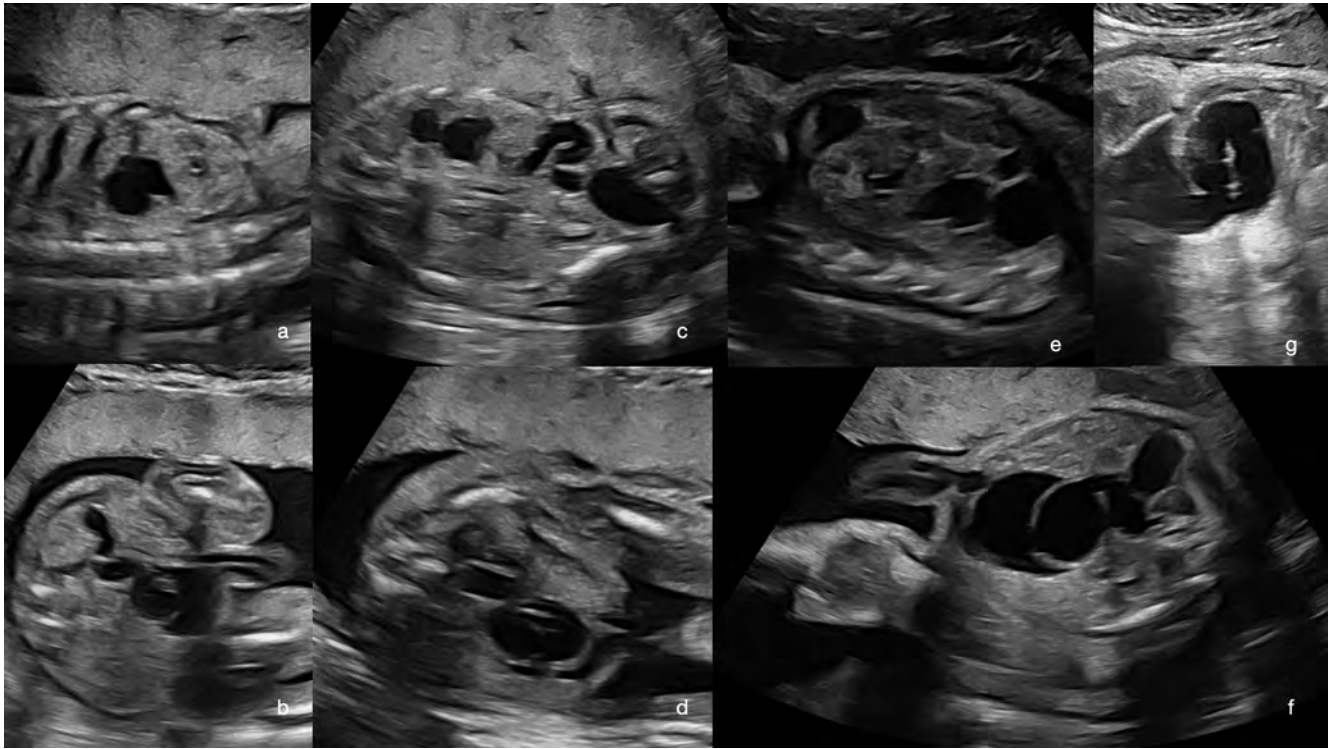
If a portion of the duplex kidney is affected by urinary retention, often due to incorrect joining of the ureter and the urinary bladder, the diagnosis is much easier. This often affects the cranial pole of the kidney, which then shows varying degrees of urinary retention. As a rule, especially in the later weeks of pregnancy, it is possible to visualize the kinked and distended ureter.

Both parts of a duplex kidney on the same side may also be affected.

The prognosis is fairly favorable. As a rule, the contralateral kidney and/or second part of the duplex kidney is unaffected, so there is no need for treatment until after birth [2, 29] (► **Fig. 21–24**).

## Urinary Retention

With urinary retention, there is a drainage obstruction which leads to a backlog of urine in the urinary system. The cause may be found in the area of the urethra (LUTO – always bilateral!) or in the area where the ureter joins the urinary bladder (may be unilateral or bilateral), or may be due to valves in the area of the Ureter (either unilateral or bilateral), or due to an incorrect outflow of the ureter from the renal pelvis (either unilateral or bilateral). In the literature, urinary retention is synonymous with pyelectasia and hydronephrosis. Its severity is determined based on the anterior-posterior diameter of the renal pelvis (largest diameter), the description of the renal tissue (typical or echogenic), and possibly the ureter if visible (diameter!)



► **Fig. 22** Fetus with duplex kidney over time: **a** GW 22, urinary retention in the cranial pole. **b** The same fetus in transverse view with visible ureter. **c** GW 23, clearly visible ureter. **d** Detection of ureterocele in the urinary bladder. **e** GW 27 + 6, unchanged urinary retention in the cranial pole. **f** Detection of ureterocele at GW 27 + 6. **g** GW 33 + 3, detection of a massively dilated ureter.

► **Abb. 22** Fetus mit Doppelnier im Verlauf: **a** 22. SSW, Stauung des kranialen Anteils. **b** Der gleiche Fetus im Querschnitt mit dem darstellbaren Ureter. **c** 23. SSW, deutlich sichtbarer Ureter. **d** Nachweis der Ureterocele in der Harnblase. **e** 27 + 6 SSW, unverändert Stauung des kranialen Anteils. **f** Nachweis der Ureterocele in der 27 + 6 SSW. **g** In der 33 + 3 SSW: Nachweis des massiv dilatierten Ureters.

Die Prognose ist eher günstig. Im Regelfall sind die kontralaterale Niere und/oder der zweite Anteil der Doppelnier unauffällig, sodass hier eine therapeutische Notwendigkeit erst nach der Geburt besteht (► **Abb. 21–24** [2, 29]).

## Harnstauungsniere

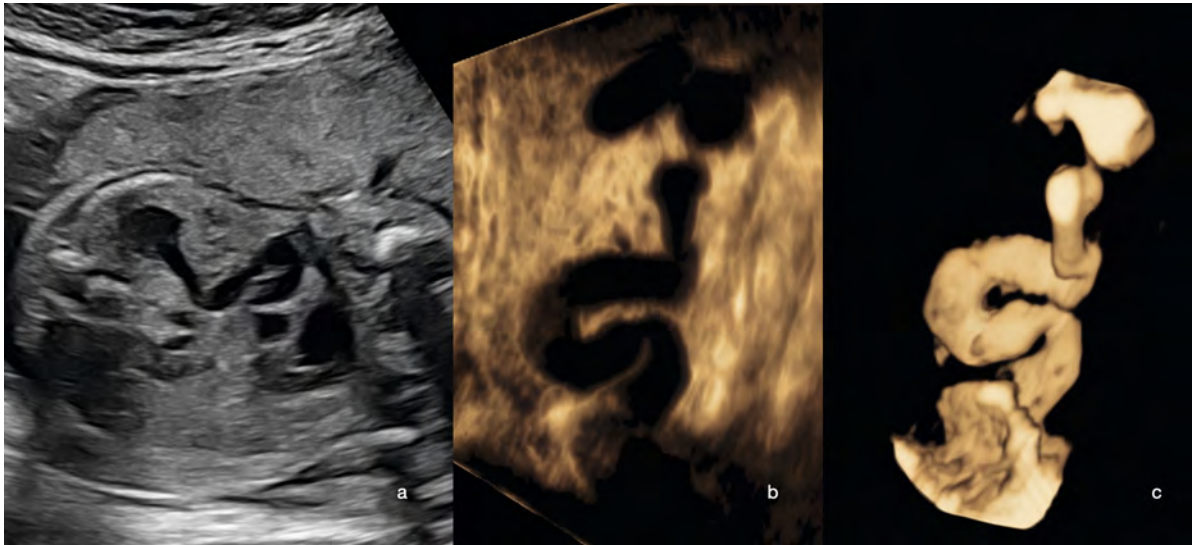Bei einer Harnstauungsniere kommt es zu einer Abflussbehinderung, die dann zu einem Rückstau von Urin in die harnableitenden Wege führt. Die Ursache kann im Bereich der Harnröhre liegen (LUTO – immer beidseitig!), im Bereich der Einmündung des Harnleiters in die Harnblase (einseitig oder beidseitig möglich), durch Klappen im Bereich des Harnleiters (einseitig oder beidseitig möglich), oder durch einen fehlerhaften Abgang des Ureters aus dem Nierenbecken (einseitig oder beidseitig möglich). In der Literatur wird die Harnstauungsniere synonym mit Pyeektasie und Hydronephrose verwendet. Der Schweregrad ergibt sich aus dem anterior-posterioren Durchmesser des Nierenbeckens (größter Durchmesser), der Beschreibung des Nierengewebes (typisch oder echogen) und dem eventuell sichtbaren Ureter (Durchmes-

ser!), (► **Abb. 25, 26**), [2, 3, 30]. Die Normwerte, abhängig vom Gestationsalter, sind in ► **Tab. 2** dargestellt [31].

Männliche Feten weisen öfter eine Harnabflussbehinderung als weibliche Feten auf.

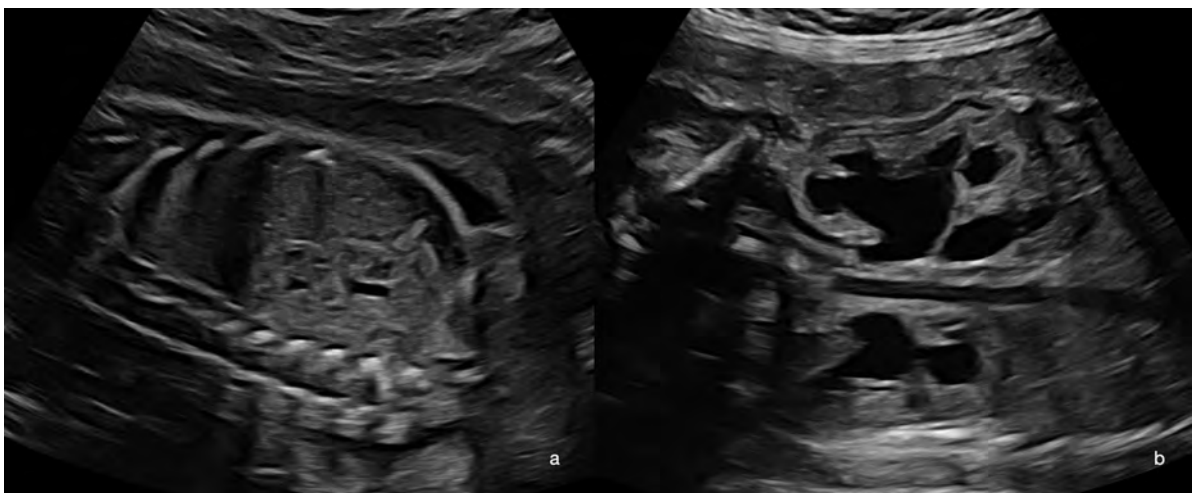
Je nachdem, wo die Ursache ist, sind mehr Anteile des harnableitenden Systems gestaut oder weniger. Einseitige Befunde befinden sich immer im Bereich zwischen Niere und Harnblase. Da der Fetus größer wird und die Urinproduktion zunimmt, kommt es im Fall einer permanenten Abflussbehinderung immer zu einer Zunahme der Stauung im Verlauf der Schwangerschaft. Ist der Befund stabil-gleichbleibend bzw. rückläufig, spricht dies eher für eine temporäre Problematik bzw. für Druck von außen oder eine Einschränkung der Nierenfunktion der betroffenen Seite.

Im Rahmen der Diagnostik sollte die Möglichkeit einer genetischen Diagnostik des Fetus angesprochen werden. Serielle Verlaufskontrollen sollte man (ca. alle 4–6 Wochen) durchführen, um diese Dynamik zu erfassen. Dokumentiert werden sollten der Zustand beider Nieren, der Füllungsstatus der Harnblase und die Fruchtwassermenge.



► **Fig. 23** Fetus with duplex kidney, with various ultrasound techniques: **a** B-scan, GW 23, illustration of the ureter affected by urinary retention. **b** Static 3 D image (minimum mode), GW 27, spatial image of the path of the ureter. **c** Inversion of the image from the B-scan with digital contrast, so to speak (inversion mode).

► **Abb. 23** Fetus mit Doppelnieren und verschiedenen Ultraschalltechniken: **a** B-Bild der 23. SSW: Darstellung des gestauten Ureters. **b** Statisches 3-D-Bild (Minimum-Mode) in der 27. SSW: räumliche Darstellung des Verlaufs des Harnleiters. **c** Invertierung des Bildes von **b** und sozusagen digitale Kontrastdarstellung (Inversion-Mode).



► **Fig. 24** Unremarkable duplex kidney at GW 22 (**a**) and bilateral duplex kidney with bilateral urinary retention at GW 28 (**b**).

► **Abb. 24** Unauffällige Doppelnieren, 22. SSW (**a**) und Doppelnieren bds. mit Harnstauung beidseits, 28. SSW (**b**).

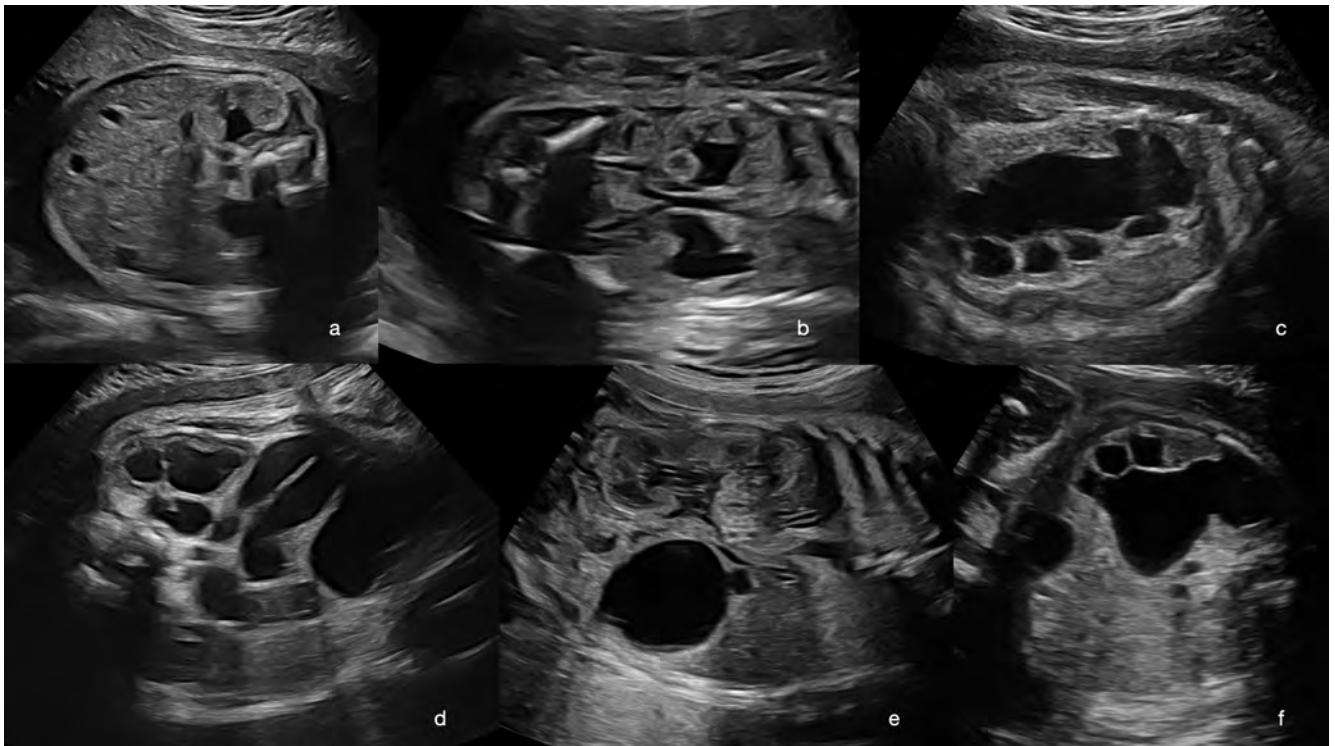
(► **Fig. 25, 26**) [2, 3, 30]. The normal values according to gestational age are shown in ► **Table 2** [31].

Male fetuses are more likely to have a urinary obstruction than female fetuses.

Depending on the cause, more or fewer parts of the urinary system may be affected by urinary retention. Unilateral findings are always located in the area between the kidney and urinary bladder. As the fetus grows larger and urine production increases, in the case of a permanent drainage

obstruction, there is always an increase in urinary retention during the course of the pregnancy. If the finding remains stable or decreases, this is more suggestive of a temporary problem, such as an external pressure, or restriction of the renal function on the affected side.

As part of the broader diagnosis, the possibility of genetic diagnostic testing of the fetus should be discussed. Serial follow-up examinations (approx. 4–6 weeks apart) should be performed to record these dynamics. The condition of both kidneys, the filling state of the urinary bladder, and



► **Fig. 25** Illustration of fetuses with urinary retention: **a** Mild bilateral pyelectasia at GW 28. **b** Mild bilateral pyelectasia at GW 23 + 2. **c** Massive enlargement of the renal pelvic-calyceal system at GW 33. **d** Massive unilateral urinary retention at GW 36 with markedly dilated ureter. **e** Pronounced unilateral pyelectasia at GW 27. **f** Significant enlargement of the renal pelvic-calyceal system at GW 27.

► **Abb. 25** Darstellung von Feten mit Harnstauungsnieren: **a** Milde Pyelektasie beidseits, 28. SSW. **b** Milde Pyelektasie beidseits in der 23 + 2 SSW. **c** Massive Erweiterung des Nierenbeckenkelchsystems in der 33. SSW. **d** Massive Harnstauungsniere unilateral in der 36. SSW mit deutlich dilatier-tem Ureter. **e** Ausgeprägte Pyelektasie, 27. SSW einseitig. **f** Deutliche Erweiterung des Nierenbeckenkelchsystems in der 27. SSW.

Des Weiteren sollte nach einem eventuell sichtbaren (gestauten Ureter) gesucht werden.

Je früher die Abflussbehinderung klinisch relevant wird, umso eher kann es im Bereich der betroffenen Niere auch zu einem dysplastischen Umbau mit einer Einschränkung der Nierenfunktion kommen. Diese dysplastischen Veränderungen imponieren im Ultraschall als eine hyperechogene Textur der betroffenen Niere, eine verminderte Größe und kortikale Zysten.

#### Merke

Eine multizystische Nierendegeneration kann im Ultraschall ähnlich aussehen, ist pränatal aber immer vergrößert.

In sehr seltenen Fällen ist der Druck des Rückstaus so groß, dass es zu einem Austritt von Urin in das umgebende Gewebe kommt, dies bezeichnet man als Urinom. Diese imponieren im Ultraschall als unterschiedlich große, echoarme Raumforderungen im Bereich einer oder beider Nieren (bei beidseitigem Befund). Diese Raumforderungen können die Niere komprimieren und aus ihrer normalen Lage verschieben. Ein Urinom ist als Ausdruck einer schweren Funktionseinschränkung der betroffenen

Niere zu betrachten. Aufgrund der Vorschädigung der Niere ist in diesen Fällen eine Shunteinlage nicht sinnvoll [2].

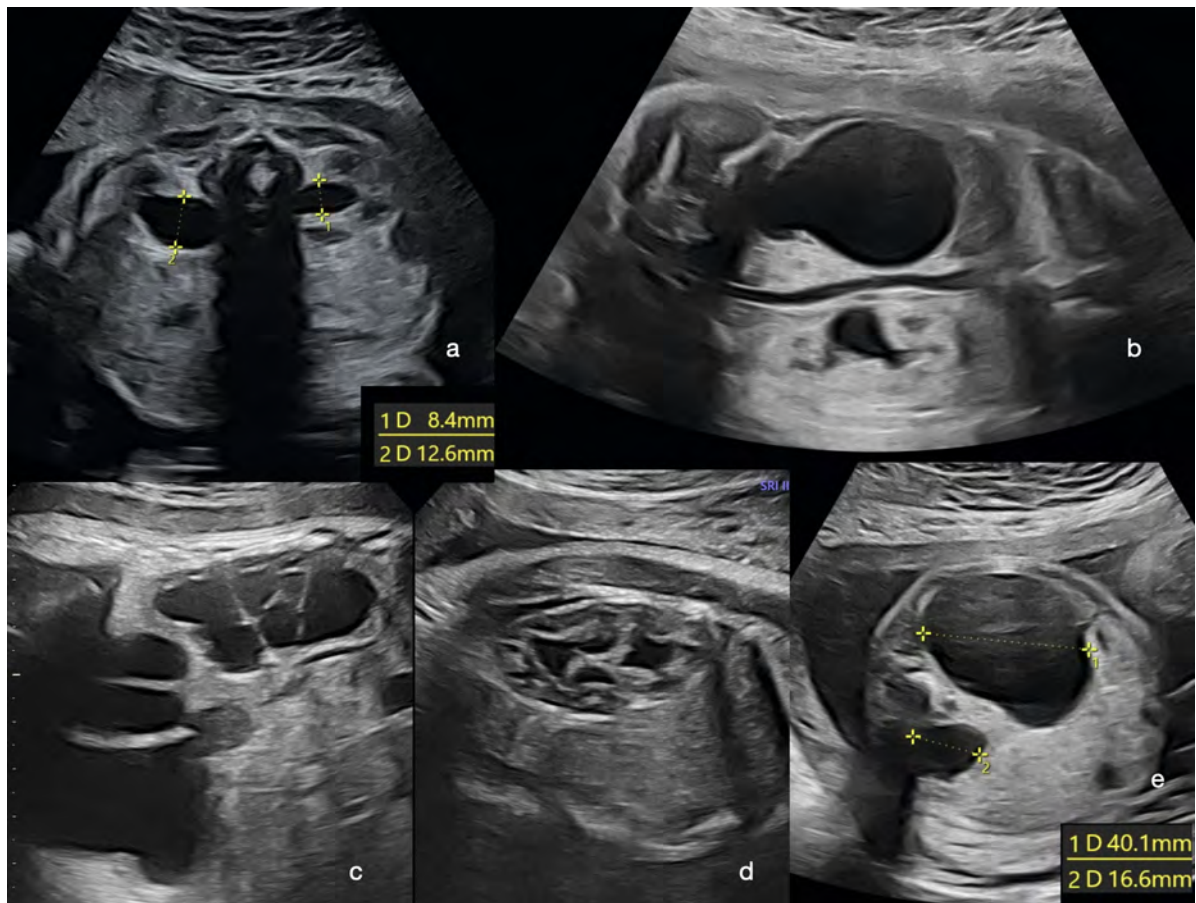
Die Feten profitieren, unabhängig vom Schweregrad des Befundes, von einer Entbindung am Termin – die Einleitung einer Frühgeburt ist nicht zu empfehlen. Bei beidseitigen, sehr ausgeprägten Befunden kann eine pränatale Shunteinlage sinnvoll sein. Die grundsätzliche Prognose hängt vom Schweregrad der Harnstauung ab, ist im Regelfall aber sehr gut. Sehr ausgeprägte Befunde erfordern im Regelfall eine zeitnahe postnatale kinderchirurgische Versorgung [2, 3, 30, 31].

### Spätes Auftreten einer LUTO

Eine urethral bedingte Harnabflussstörung kann auch erstmals spät in der Schwangerschaft auftreten. Im Gegensatz zur frühen Diagnose einer LUTO ist hier die Prognose deutlich besser.

Mitunter entwickeln die Feten bei einer länger bestehenden LUTO eine Wandhypertrophie der Harnblase. Diese Diagnose stellt man durch einen deutlich größeren Ab-





► **Fig. 26** **a** Mild bilateral urinary retention with correct kidney dimensions. **b** Pronounced unilateral urinary retention at GW 27. **c+d** Massive unilateral grade IV urinary retention with dilated ureter (**c**), with normal contralateral kidney (**d**). **e** Bilateral urinary retention with correct kidney dimensions.

► **Abb. 26** **a** Bilaterale milde Harnstauungsnieren mit korrekter Messung. **b** Ausgeprägte Harnstauungsnieren in der 27. SSW einseitig. **c+d** Massive unilaterale Harnstauungsnieren Grad IV mit dilatiertem Ureter (**c**) bei normaler kontralateraler Niere (**d**). **e** Harnstauungsnieren beidseits mit korrekter Messung.

the quantity of amniotic fluid should be documented. Furthermore, any visible signs of urinary retention in the ureter should be looked for.

The earlier the drainage impairment becomes clinically relevant, the earlier dysplastic restructuring with impairment of renal function may occur in the area of the affected kidney. These dysplastic changes appear on ultrasound as a hyperechoic texture in the affected kidney, which is reduced in size and features cortical cysts.

#### Note

**Multicystic renal degeneration may appear similar on ultrasound, but the kidney is always enlarged during the prenatal stage.**

In very rare cases, the pressure caused by the backlog is so great that urine leaks into the surrounding tissue; this is called urinoma. Urinomas appear on ultrasound as hypoechoic space-occupying lesions of varying size in the

area of one of the kidneys (or both in the case of a bilateral finding). These space-occupying lesions can compress the kidney and displace it from its normal position. Urinoma should be considered an indication of severe functional impairment of the affected kidney. Due to previous damage to the kidney, shunt insertion is not useful in these cases [2].

Fetuses benefit from full-term delivery, regardless of the severity of the finding; induction of premature birth is not recommended. In the case of very pronounced bilateral findings, prenatal shunt insertion may be useful. The basic prognosis depends on the severity of the urinary retention, but is usually very good. Very pronounced findings usually require prompt postnatal pediatric surgery [2, 3, 30, 31].

► **Tab. 2** Normalwerte für Erweiterungen des harnableitenden Systems.

US-Befunde	16.–27. SSW	>  = 28. SSW	Postnatal >48 Stunden
NBKS: Durchmesser anterior-posterior	< 4 mm	< 7 mm	< 10 mm
Kelcherweiterung zentral	nein	nein	nein
Kelcherweiterung peripher	nein	nein	nein
Parenchym-Dicke	normal	normal	normal
Parenchym-Struktur	normal	normal	normal
Ureter	Normal/nicht sichtbar	Normal/nicht sichtbar	Normal/nicht sichtbar
Harnblase	gefüllt	gefüllt	gefüllt
Oligohydramnion	nein	nein	

stand der Umbilikalarterien vom Lumen der Harnblase. Dies kann man zur Beurteilung der Dynamik auch messen (► **Abb. 27**), [2, 3].

## Nierenhypoplasie

Die Nierenhypoplasie kann einseitig bzw. beidseitig auftreten. Die Ursache kann eine früh bestehende, schwere Harnabflussstörung mit nachfolgendem dysplastischen Umbau der Niere sein. Es kann aber auch bei vollkommen normaler Nierenstruktur zu einer fehlenden Zunahme der Nierengröße kommen. Im Verlauf entwickelt sich hier oft ein Oligohydramnion als Ausdruck einer gestörten Nierenfunktion. Die Diagnose wird durch die Nierenbiometrie gestellt. Die Ursache ist unklar und die Prognose schwer einzuschätzen (► **Abb. 28**).

## Verminderte Fruchtwassermenge

Die Fruchtwassermenge im zweiten und dritten Trimenon ist mehrheitlich eine Funktion des Fetus, vor allem der fetalen Nieren. Es besteht eine Dynamik und demzufolge eine große Variabilität, jedoch existieren mit der Methode des tiefsten Durchmessers und des Fruchtwasserindex Methoden zur Quantifizierung.

Eine Verminderung der Fruchtwassermenge kann in Verbindung mit einem typischen sonografischen Nierenbefund Ausdruck einer fetalen Niereninsuffizienz sein. Differenzialdiagnostisch ist vor allem der Blasensprung auszuschließen (normale fetale Nieren, normale Harnbla-

senfüllung) sowie die intrauterine Wachstumsretardierung mit pathologischem Doppler (auffällige Biometrie, auffälliger Doppler, normale Nieren, normale Harnblasenfüllung).

**Merke**  
**Veränderungen der Nieren und des harnableitenden Systems in der zweiten Hälfte der Schwangerschaft fallen über Veränderungen der Fruchtwassermenge (Oligo-/Anhydramnion), Veränderungen der Struktur oder durch unterschiedlich ausgeprägte flüssigkeitsgefüllte Bereiche auf. Es können beide Nieren betroffen sein.**

Diagnostischer Algorithmus zu Fehlbildungen der Niere und des harnableitenden Systems:

Erstes Trimenon:

Harnblase gefüllt	es muss eine Niere vorhanden sein
Harnblase leer	Suche nach den Nieren
Megazystis	Darstellung der Nieren (Echogenität, Stauung)
	Biometrie der Harnblase
	Begleitfehlbildungen?
	Verlaufskontrolle (7 mm nach einer Woche, größerer Durchmesser: kurzfristiger)
	Empfehlung zur diagnostischen Punktion

► **Table 2** Normal values for distention of the urinary tract.

Ultrasound findings	GW 16–27	> = GW 28	Postnatal >48 hours
Renal pelvic-calyceal system – anterior-posterior diameter	< 4 mm	< 7 mm	< 10 mm
Central enlargement of calyces	No	No	No
Peripheral enlargement of calyces	No	No	No
Parenchymal thickness	Normal	Normal	Normal
Parenchymal structure	Normal	Normal	Normal
Ureter	Normal/not visible	Normal/not visible	Normal/not visible
Urinary bladder	Filled	Filled	Filled
Oligohydramnios	No	No	

## Late Onset LUTO

Urethral urinary retention may also occur for the first time late in pregnancy. In contrast to LUTO that is diagnosed early in the pregnancy, the prognosis is significantly better here.

Occasionally, if LUTO persists over a prolonged period, the fetus develops hypertrophy of the bladder wall. This can be diagnosed based on a clearly increased distance between the umbilical arteries and the lumen of the urinary bladder. This can also be measured to assess the dynamics [2, 3] (► **Fig. 27**).

## Renal Hypoplasia

Renal hypoplasia can be unilateral or bilateral. It may be caused by an early and severe urinary flow disorder with subsequent dysplastic remodeling of the kidney. However, even with completely normal renal structure, the kidney may fail to increase in size. In the course of the disease, oligohydramnios often develops as an expression of impaired renal function. This condition is diagnosed through renal biometry. The cause is unclear and the prognosis is difficult to assess (► **Fig. 28**).

## Decreased Amniotic Fluid

The quantity of amniotic fluid during the 2nd and 3rd trimesters is mostly a function of the fetus, especially the fetal kidneys. This is a dynamic situation, and accordingly there is a high degree of variability; however, there are methods for quantification using the single deepest pocket method and the amniotic fluid index.

A decrease in the quantity of amniotic fluid in conjunction with typical renal findings on ultrasound may be an expression of fetal renal failure. As differential diagnoses, a rupture of membranes (normal fetal kidneys, normal urinary bladder filling) and intrauterine growth restriction with pathological Doppler (abnormal biometry, abnormal Doppler, normal kidneys, normal urinary bladder filling) should be excluded.

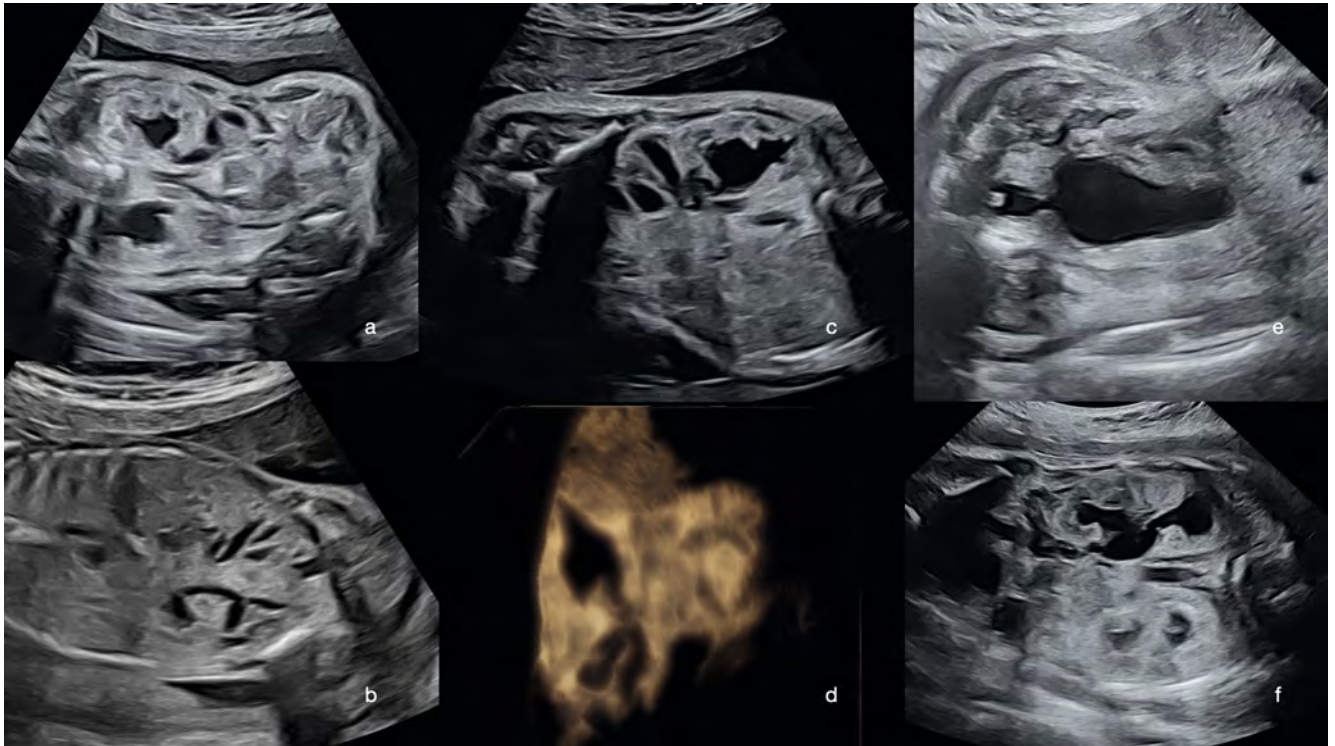
### Note

Changes in the kidneys and urinary system in the second half of pregnancy are noticeable due to changes in the quantity of amniotic fluid (oligo-anhydramnios), structural changes, or due to fluid-filled areas of varying size. Both kidneys may be affected.

Diagnostic algorithm for malformations of the kidney and urinary system:

First trimester:

Urinary bladder filled	There must be at least one kidney present
Urinary bladder empty	Look for kidneys
Megacystis	Visualize kidneys (echogenicity, urinary retention)
	Urinary bladder biometry
	Concomitant malformations?
	Follow-up (7 mm after a week, transiently larger diameter)
	Diagnostic puncture recommended



► **Fig. 27 a** Bilateral urinary retention in the presence of a known left diaphragm hernia, frontal view. **b** Detection of dilated ureters in the fetus from **a** at GW 21. **c** Same fetus at GW 29 with signs of urinary retention in the kidney and ureter. **d** 3D representation (minimum mode) of the ureter affected by urinary retention in the same fetus. **e** Initial diagnosis of LUTO at GW 31 with hypertrophy of the bladder wall, enlargement of the urethra, and bilateral urinary retention affecting the renal pelvis (**f**).

► **Abb. 27 a** Harnstauungsniere beidseits bei bekannter Zwerchfellhernie links, Frontalschnitt. **b** Nachweis der dilatierten Ureteren beim Fetus von **a** in der 21. SSW. **c** Derselbe Fetus in der 29. SSW mit Stauungszeichen an Niere und Harnleiter. **d** 3D-Darstellung (Minimum-Mode) des gestauten Ureters bei diesem Fetus. **e** Erstdiagnose einer LUTO in der 31. SSW mit Wandhypertrophie und Erweiterung der Urethra sowie beidseits gestauten Nierenbecken (**f**).

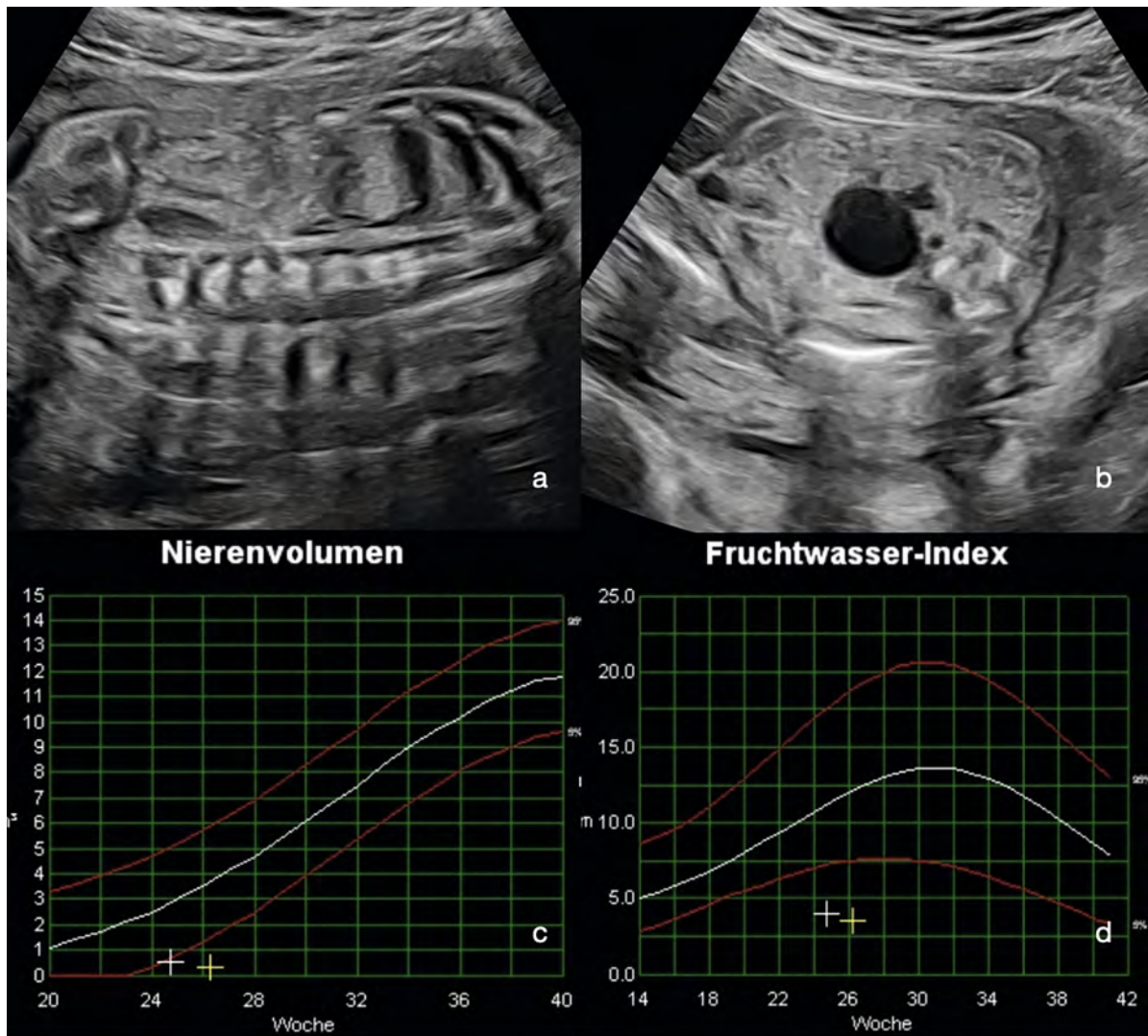
Zweites/drittes Trimenon:

NBKS-Erweiterung	einseitig/beidseitig?
	Harnblasenfüllung?
	Fruchtwassermenge?
	Darstellung des Ureter/der Ureteren
	Begleitfehlbildungen?
	Beratung zu genetischer Diagnostik
	Verlaufskontrolle

MZKD	einseitig/beidseitig?
	Blasenfüllung?
	Fruchtwassermenge?
	Begleitfehlbildungen?
	Beratung zu genetischer Diagnostik?
	Verlaufskontrolle/-Management

PZKD	Harnblasenfüllung?
	Fruchtwassermenge?
	Begleitfehlbildungen
	Beratung zu genetischer Diagnostik
	Verlaufskontrolle/-Management

Niere ist nicht darstellbar	einseitig/beidseitig?
	Beckenniere?
	Fruchtwassermenge?
	Struktur?
	Herzmuskulatur
	Bei Beckenniere und weiblichen Feten auf Urogenitaltrakt-Fehlbildung achten



► **Fig. 28** Fetus with mosaic trisomy 20: **a** Empty renal bed in unilateral renal agenesis. **b** Hypoplastic pelvic kidney adjacent to the filled urinary bladder. **c** Illustration of the biometry values over time in a fetus with bilateral renal hypoplasia and postnatal death. **d** Illustration of the amniotic fluid quantities over time in the fetus from **c**.

► **Abb. 28** Fetus mit Mosaik-Trisomie 20: **a** Leere Nierenloge bei unilateraler Nierenagenesie. **b** Hypoplastische Beckenniere neben der gefüllten Harnblase. **c** Darstellung des Verlaufs der Nierenbiometrie bei einem Fetus mit Nierenhypoplasie beidseits und post-natalem Versterben. **d** Darstellung des Verlaufs der Fruchtwassermenge bei dem Fetus von **c**).

Second/third trimester:

Renal pelvic-calyceal system – Distention:	Unilateral/bilateral?
	Bladder filling?
	Quantity of amniotic fluid?
	Visualize ureter(s)
	Concomitant malformations?
	Consultation on genetic diagnostic testing
	Progress monitoring

MCDK	Unilateral/bilateral?
	Bladder filling
	Quantity of amniotic fluid?
	Concomitant malformations?
	Consultation on genetic diagnostic testing?
	Progress monitoring/management

VD Doppelnieren	Nierenbiometrie in 3 Ebenen
	Anzahl der Nierenbecken?
	einseitig/beidseitig?
	Ureterozele in der Harnblase? – wiederholt danach suchen
	Fruchtwassermenge?
	Verlaufskontrollen

## Korrespondenzadresse

---

**Dr. Kai-Sven Heling**  
 Praxis für Pränataldiagnostik  
 Friedrichstraße 147  
 10117 Berlin  
 Germany  
 Tel.: +49/30/20 45 66 77  
 Fax: +49/30/20 45 66 78  
 heling@feindiagnostik.de

## Interessenkonflikt

---

### Erklärung zu finanziellen Interessen

Forschungsförderung erhalten: nein; Honorar/geldwerten Vorteil für Referententätigkeit erhalten: nein; Bezahlter Berater/interner Schulungsreferent/Gehaltsempfänger: nein; Patent/Geschäftsanteile/Aktien (Autor/Partner, Ehepartner, Kinder) an Firma (Sponsor der Veranstaltung): nein; Patent/Geschäftsanteile/Aktien (Autor/Partner, Ehepartner, Kinder) an Firma (Nicht-Sponsor der Veranstaltung): nein.

### Erklärung zu nichtfinanziellen Interessen

Die Autorinnen/Autoren geben an, dass kein Interessenkonflikt besteht.

PCKD	Bladder filling?
	Quantity of amniotic fluid?
	Concomitant malformations
	Consultation on genetic diagnostic testing
	Progress monitoring/management

Kidney cannot be visualized	Unilateral/bilateral?
	Pelvic kidney?
	Quantity of amniotic fluid?
	Structure?
	Cardiac muscle
	With pelvic kidney and in female fetuses: Look out for urogenital tract malformations

Duplex kidney	Kidney biometry in 3 planes
	Number of renal pelvises?
	Unilateral/bilateral?
	Ureterocele in the urinary bladder? – Look for it again
	Quantity of amniotic fluid?
	Follow-up examinations

## Conflict of Interest

### Declaration of financial interests

Receipt of research funding: no; receipt of payment/financial advantage for providing services as a lecturer: no; paid consultant/internal trainer/salaried employee: no; patent/business interest/shares (author/partner, spouse, children) in company: no; patent/business interest/shares (author/partner, spouse, children) in sponsor of this CME article or in company whose interests are affected by the CME article: no.

### Declaration of non-financial interests

The authors declare that there is no conflict of interest.

## Correspondence

**Dr. Kai-Sven Heling**  
Center for Prenatal diagnostics  
Friedrichstraße 147  
10117 Berlin  
Germany  
Tel.: +49/30/20 45 66 77  
Fax: +49/30/20 45 66 78  
helings@feindiagnostik.de

## Literatur

- [1] Geipel A. Normale Sonoanatomie im 2. Trimenon. In: Geipel A, Hoopmann M, Kagan KO, (Hrsg.) Kursbuch Ultraschall in der Gynäkologie und Geburtshilfe. 1. Aufl Thieme Verlag Stuttgart; 2022: 51–62
- [2] Gembruch U. Niere und Urogenitaltrakt. In: Gembruch U, Steiner H, Hecher K, (Hrsg.) Ultraschalldiagnostik in Geburtshilfe und Gynäkologie. 2. Aufl Springer Verlag Heidelberg; 2018: 295–358
- [3] Gottschalk I. Urogenitale Fehlbildungen. In: Geipel A, Hoopmann M, Kagan KO, (Hrsg.) Kursbuch Ultraschall in der Gynäkologie und Geburtshilfe. 1. Aufl Thieme Verlag Stuttgart; 2022: 322–336
- [4] Kagan KO. Normale Sonoanatomie im ersten Trimenon. In: Geipel A, Hoopmann M, Kagan KO, (Hrsg.) Kursbuch Ultraschall in der Gynäkologie und Geburtshilfe. 1. Aufl Thieme Verlag Stuttgart; 2022: 45–50
- [5] Volpe N, Sen C, Turan S et al. First trimester examination of fetal anatomy: clinical practice guideline by the World Association of Perinatal Medicine (WAPM) and the Perinatal Medicine Foundation (PMF). *Perinatal Journal* 2022; 30: 87–102
- [6] von Kaisenberg C, Chaoui R, Häusler M et al. Qualitätsanforderungen an die weiterführende differenzierte Ultraschalluntersuchung in der pränatalen Diagnostik (DEGUM Stufe II und III) im Zeitraum 11-13+6 Schwangerschaftswochen. *Ultraschall in Med* 2016; 37: 297–302
- [7] ISUOG Practice Guidelines (updated): performance of 11–14-week ultrasound scan. *Ultrasound Obstet Gynecol* 2022. doi:10.1002/uog.26020
- [8] Kähler Ch, Schramm T, Bald R et al. Aktualisierte Qualitätsanforderungen an die Ultraschall-Screeninguntersuchung in der pränatalen Basisdiagnostik (=DEGUM -Stufe I) im Zeitraum 18 +0-21+6 Schwangerschaftswochen. *Ultraschall in Med* 2020; 41: 499–503
- [9] Merz E, Eichhorn KH, von Kaisenberg C et al. Aktualisierte Qualitätsanforderungen an die weiterführende differenzierte Ultraschalluntersuchung in der pränatalen Diagnostik (=DEGUM – Stufe II) im Zeitraum 18+0 bis 21+6 Schwangerschaftswochen. *Ultraschall in Med* 2012; 33: 593–596
- [10] Al-Hamzi H, Dreux S, Delezoide A et al. Outcome of prenatally detected bilateral higher urinary tract obstruction or megacystis: sex-related study on a series of 709 cases. *Prenat Diagn* 2012; 32: 649–654
- [11] Bildau J, Enzensberger C, Degenhardt J et al. Lower Urinary Tract Obstruction (LUTO) – Krankheitsbild, pränatale Diagnostik und Therapiemöglichkeiten. *Z Geburtsh Neonatol* 2014; 218: 18–26
- [12] Eckoldt F, Heling KS et al. Posterior Urethral Valves: Prenatal Diagnostic Signs and Outcome. *Urol Int* 2004; 73: 296–301
- [13] Fontanella F, Duin LK, Adama van Scheltema PN et al. Prenatal diagnosis of LUTO: improving diagnostic accuracy. *Ultrasound Obstet Gynecol* 2018; 52: 739–743
- [14] Heling KS, Chaoui R. Fetale Fehlbildungen im ersten Trimester – Was sollte erkannt werden? *Der Gynäkologe* 2021; 54: 673–687
- [15] Liao AW, Sebire NJ, Geerts L et al. Megacystis at 10 – 14 Weeks of gestation: chromosomal defects and outcome according to bladder length. *Ultrasound Obstet Gynecol* 2003; 21: 338–341
- [16] Malin G, Tonks AM, Morris RK. Congenital lower urinary tract obstruction: a population-based epidemiological study. *BJOG* 2012; 119: 1455–1464

- [17] Robyr R, Benachi A, Daikha-Dahmane F et al. Correlation between ultrasound and anatomical findings in fetuses with lower urinary tract obstruction in the first half of pregnancy. *Ultrasound Obstet Gynecol* 2005; 25: 478–482
- [18] Meizner I, Yitzhak M, Levi A et al. Fetal pelvic kidney: a challenge in prenatal diagnosis? *Ultrasound Obstet Gynecol* 1995; 5: 391–393
- [19] Avni FE, Garel C, Cassart M et al. Imaging and classification of congenital cystic renal disease. *Am J Roentgenol* 2012; 198: 1004–1013
- [20] Eckoldt F, Woderich R, Heling KS. Antenatal Diagnostic Aspects of Unilateral Multicystic Kidney Dysplasia – Sensitivity, Specificity, Predictive Values, Differential Diagnoses, Associated Malformations and Consequences. *Fetal Diagn Ther* 2004; 19: 163–169
- [21] Fu F, Chen F, Li R et al. Prenatal diagnosis of fetal multicystic dysplastic kidney via high-resolution whole-genom array. *Nephrol Dial Transplant* 2016; 31: 1693–1698
- [22] Gimpel C, Bergmann C, Brinkert F et al. Nierenzysten und zystische Nierenerkrankungen bei Kindern (AWMF S2k-Leitlinie). *Klin Pädiatr* 2020; 232: 228–248
- [23] Ickowicz V, Eurin D, Maugey-Laulom B et al. Meckel-Gruber syndrome: sonography and pathology. *Ultrasound Obstet Gynecol* 2011; 27: 2–33
- [24] Schreuder MF, Westland R, van Wijk JAI. Unilateral multicystic dysplastic kidney: a meta-analysis of observational studies on the incidence, associated urinary tract malformations and the contralateral kidney. *Nephrol Dial Transplant* 2009; 24: 1810–1818
- [25] Chaumoitre K, Brun M, Cessart M et al. Differential Diagnosis of fetal hyperechoic cystic kidneys unrelated to renal tract anomalies: a multicenter study. *Ultrasound Obstet Gynecol* 2006; 28: 911–917
- [26] Decramere S, Parant O, Beaufils S et al. Anomalies of the TCF2 Gene Are the Main Cause of Fetal Bilateral Hyperechogenic Kidneys. *J Am Soc Nephrol* 2007; 18: 923–933
- [27] Halvorson CR, Bremmer MS, Jacobs SC. Polycystic kidney disease: inheritance, pathophysiology, prognosis and treatment. *Int J Nephrol Renovasc Dis* 2010; 3: 69–83
- [28] Wiesel A, Queisser-Luft A, Clementi M et al. EUROSCAN Study Group: Prenatal detection of congenital renal malformations by fetal ultrasonographic examination: an analysis of 709030 births in 12 European countries. *Eur J Med Genet* 2005; 48: 131–144
- [29] Whitten SM, McHoney M, Wilcox DT et al. Accuracy of antenatal fetal ultrasound in the diagnosis of duplex kidneys. *Ultrasound Obstet Gynecol* 2003; 32: 342–346
- [30] Cohen-Overbeek TE, Wijngaard-Boom P, Ursem NTC et al. Mild renal pylectasis in the second trimester: determination of cut-off levels for postnatal referral. *Ultrasound Obstet Gynecol* 2005; 25: 378–383
- [31] Nguyen HT, Benson CB, Bromley B et al. Multidisciplinary consensus on the classification of prenatal and postnatal urinary tract dilatation (UTD classification system). *J Pediatr Urol* 2014; 10: 982–999



## CME-Questions

### Question 1

In a fetus at GW 13, the urinary bladder is filled well with a length of 4 mm. Which diagnosis can you exclude, as far as possible?

- A Unilateral multicystic renal dysplasia
- B Unilateral renal agenesis
- C Bilateral renal agenesis
- D Horseshoe Kidney
- E Pelvic Kidney

### Question 2

Which of the following statements about the diagnosis of bilateral renal agenesis in the first trimester screening examination (e. g., at GW 12) is correct?

- A The diagnosis cannot be made at this stage.
- B Oligohydramnios/anhydramnios is always present.
- C The fetus must show CNS abnormalities.
- D It is suspicious if the urinary bladder is repeatedly empty and the kidneys cannot be visualized.
- E This occurs only in combination with trisomy 21.

### Question 3

During the examination at GW 22 you identify anhydramnios. The eutrophic fetus has a normally filled urinary bladder. Which of the following diagnoses is most likely?

- A Bilateral renal agenesis
- B Intrauterine growth restriction
- C Premature rupture of membranes
- D Meckel-Gruber syndrome
- E Bilateral multicystic renal dysplasia

### Question 4

You find massive megacystis in the fetus at GW 14 with a bladder length of 25 mm. Which of the following statements is correct?

- A Bladder exstrophy is always present in conjunction with this condition.
- B Spontaneous remission is very likely after GW 17/18.
- C Genetically, a ciliopathy is typically present.
- D This is a consequence of subvesicular drainage impairment.
- E This is the consequence of a pelvic kidney.

### Question 5

In which of the following situations would you suspect that the fetus has a pelvic kidney:

- A The urinary bladder is filled, one kidney is visible in the renal bed, and the contralateral side is not visible.
- B The contralateral kidney has a double attachment.
- C The contralateral kidney has at least 6 cysts.
- D Anhydramnios is the typical ultrasound symptom for this condition.
- E It is located on the right side of the gallbladder, in the intraperitoneal region.

### Question 6

You diagnose unilateral multicystic renal dysplasia in a fetus at GW 22. Which of the following statements is correct?

- A The prognosis depends on the number of cysts.
- B The prognosis depends on the size of the cysts.
- C The prognosis is worse if the contralateral kidney also develops dysplasia.
- D Birth must occur at GW 32 at the latest in order to perform a nephrectomy.
- E This condition is typically combined with a cardiac abnormality caused by diaphragm elevation.

### Question 7

You diagnose bilateral hyperechoic kidneys in a fetus at GW 24. Which of the following factors is characteristic of a poor prognosis?

- A The size of the kidneys.
- B The brightness of the kidneys.
- C Anhydramnios in the form of a barely detectable quantity of amniotic fluid.
- D Detection of a cyst > 2 mm.
- E The thickness of the urinary bladder wall.

### Question 8

What disease would you think of given the following findings in a fetus at GW 18: bilateral hyperechoic kidneys, heart defects, and polydactyilia, ...?

- A Triploidy
- B Trisomy 13
- C Trisomy 14
- D Monosomy X0 (Turner syndrome)
- E VACTERL association

► Additional questions on the next page...

## CME Questions

### Question 9

Which of the following statements about ciliopathies is correct?

- A They usually show autosomal recessive inheritance.
- B They are detectable in the FISH test.
- C The typical ultrasound finding is unilateral multicystic kidney.
- D Hydronephrosis is always found in conjunction with this condition.
- E The prognosis is considered very good.

### Question 10

You diagnose moderate unilateral urinary retention in GW 28. Which statement is correct?

- A This is often caused by large cysts that compress the ureter.
- B The wall of the urinary bladder is often thickened.
- C Typically, the affected kidney shows a hyperechoic parenchyma.
- D It is necessary to watch out for the development of pulmonary hypoplasia.
- E The cause may be due to vesicoureteral reflux.

## Punkte sammeln auf CME.thieme.de



Diese Fortbildungseinheit ist in der Regel 12 Monate online für die Teilnahme verfügbar. Unter <https://eref.thieme.de/CXM8MM9> oder über den QR-Code kommen Sie direkt zur Startseite des Wissenstests und zum Artikel. Sie finden dort auch den genauen Einsendeschluss. Sollten Sie Fragen zur Online-Teilnahme haben, finden Sie unter <https://cme.thieme.de/hilfe> eine ausführliche Anleitung.

Wir wünschen viel Erfolg beim Beantworten der Fragen!

VNR 2760512024165725175



### Frage 1

Bei einem Fetus mit 13 SSW stellt sich die Harnblase mit 4 mm Länge gut gefüllt dar. Welche Diagnose können Sie weitestgehend ausschließen?

- A Unilaterale multizystische Nierendysplasie
- B Unilaterale Nierenagenesie
- C Bilaterale Nierenagenesie
- D Hufeisenniere
- E Beckenniere

### Frage 2

Welche Aussage zur Diagnose einer bilateralen Nierenagenesie im Ersttrimester-Screening (z. B. 12. SSW) ist richtig?

- A Die Diagnose kann nicht gestellt werden.
- B Ein Oligohydramnion/Anhydramnion liegt immer vor.
- C Der Fetus muss Anomalien des ZNS aufweisen.
- D Es ist verdächtig, wenn die Harnblase wiederholt leer ist und die Nieren nicht darstellbar sind.
- E Sie liegt nur in Kombination mit einer Trisomie 21 vor.

### Frage 3

Sie stellen bei der Untersuchung in der 22. SSW ein Anhydramnion fest. Der eutrophe Fetus hat eine normal gefüllte Harnblase. Welche der Diagnosen kommt am ehesten in Frage?

- A Bilaterale Nierenagenesie
- B Intrauterine Wachstumsretardierung
- C Vorzeitiger Blasensprung
- D Meckel-Gruber-Syndrom
- E Bilaterale multizystische Nierendysplasie

### Frage 4

Sie finden eine massive Megazystis beim Fetus mit 14 SSW mit Blasenlänge von 25 mm vor. Welche der folgenden Aussage ist richtig?

- A Es liegt zusätzlich immer eine Blasenektrophie vor.
- B Eine Spontanremission ist nach 17/18 SSW sehr wahrscheinlich.
- C Genetisch liegt typischerweise eine Ziliopathie vor.
- D Dies ist die Folge einer subvesikalen Abflussbehinderung.
- E Dies ist die Folge einer Beckenniere.

### Frage 5

In welcher der folgenden Situationen wird eine Beckenniere beim Fetus vermutet?

- A Die Harnblase ist gefüllt, eine Niere ist in der Nierenloge darstellbar, aber die kontralaterale Seite nicht.
- B Die kontralaterale Niere weist eine Doppelanlage auf.
- C Die kontralaterale Niere weist mindestens 6 Zysten auf.
- D Ein Anhydramnion ist das typische Ultraschallsymptom einer Beckenniere.
- E Die Beckenniere liegt rechts der Gallenblase intraperitoneal.

### Frage 6

Sie diagnostizieren bei einem Fetus mit 22 SSW eine unilaterale multizystische Nierendysplasie. Welche der folgenden Aussagen ist richtig?

- A Die Prognose hängt von der Anzahl der Zysten ab.
- B Die Prognose hängt von der Größe der Zysten ab.
- C Die Prognose verschlechtert sich, wenn die kontralaterale Niere auch eine Dysplasie entwickelt.
- D Die Geburt muss spätestens mit der 32. SSW stattfinden, um die Nephrektomie durchzuführen.
- E Eine typische Kombination ist eine kardiale Anomalie, die durch den Zwerchfellhochstand verursacht wird.

### Frage 7

Sie diagnostizieren bei einem Fetus mit 24 SSW beidseitige hyper-echogene Nieren. Welcher der folgenden Faktoren ist charakteristisch für eine schlechte Prognose?

- A Die Größe der Nieren
- B Die Helligkeit der Nieren
- C Ein Anhydramnion als kaum nachweisbare Fruchtwassermenge
- D Der Nachweis von > 2 mm großen Zysten
- E Die Wanddicke der Harnblase

► Weitere Fragen auf der folgenden Seite...

### Frage 8

An welche Erkrankung denken Sie, wenn Sie bei einem Fetus mit 18 SSW folgende Befunde erheben: beidseitige hyperechogene Nieren, Herzfehler und Polydaktylie, ...?

- A Triploidie
- B Trisomie 13
- C Trisomie 14
- D Monosomie X0 (Turner-Syndrom)
- E VACTERL-Assoziation

### Frage 9

Welche der folgenden Aussagen zu Ziliopathien ist richtig?

- A Sie zeigen meistens eine autosomal-rezessive Vererbung.
- B Sie sind im FISH-Test nachweisbar.
- C Das typische Ultraschallbild ist die unilaterale multizystische Niere.
- D Man findet immer eine Hydronephrose.
- E Die Prognose gilt als sehr gut.

### Frage 10

Sie stellen die Diagnose einer einseitigen, mittelgradigen Harnstauungsniere in der 28. SSW. Welche Aussage ist richtig?

- A Dies wird häufig durch große Zysten, die den Ureter komprimieren, verursacht.
- B Die Harnblasenwand ist häufig verdickt.
- C Die betroffene Niere zeigt typischerweise ein hyperechogenes Parenchym.
- D Man muss auf die Entwicklung einer Lungenhypoplasie achten.
- E Die Ursache kann durch einen vesikoureteralen Reflux bedingt sein.

## Continuing Medical Education (CME) – important note for readers outside Austria, Germany and Switzerland

At present, certification of the Continuing Medical Education features in Ultraschall in der Medizin/European Journal of Ultrasound (UIM/EJU) is officially recognised by the German and Austrian medical associations and by the Swiss Ultrasound Society. Participants residing in other countries may please address their national medical association or their national specialist society for recognition of their CME scores.

Participation is possible via internet under <http://cme.thieme.com>. For one Continuing Medical Education unit you will be credited with 3 score points. To be awarded this score, 70% of the questions must have been answered correctly. The CME unit in the present issue is available online for 12 months for CME participation.

**CME participation for this article can be done online under <http://cme.thieme.com>.**

## CME-Fortbildung mit Ultraschall in der Medizin

### Für Teilnehmer in Deutschland

Die Fortbildung in Ultraschall in der Medizin wurde von der Nordrheinischen Akademie für Ärztliche Fort- und Weiterbildung für das Fortbildungszertifikat anerkannt, das heißt, die Vergabe der Punkte kann direkt durch die Thieme Verlagsgruppe erfolgen. Die Fortbildung in Ultraschall in der Medizin gehört zur Kategorie „strukturierte interaktive Fortbildung“. Entsprechend einer Absprache der Ärztekammern werden die von der Nordrheinischen Akademie für Ärztliche Fort- und Weiterbildung anerkannten Fortbildungsveranstaltungen auch von den anderen zertifizierenden Ärztekammern anerkannt.

### Für Teilnehmer in Österreich

Die Fortbildungspunkte der Ultraschall in der Medizin werden gemäß der Novellierung der DFP-

Richtlinien vom 23.6.2005 (§26 Abs. 3) auch von den österreichischen Ärztekammern anerkannt.

### Für Teilnehmer in der Schweiz

Die Fortbildungspunkte der Ultraschall in der Medizin werden gemäß der Richtlinien der SGUM im Rahmen der 15 Credits für das Selbststudium anerkannt. Die Kontrolle der Fortbildung durch die SGUM/SSUM erfolgt im Auftrag der FMH (Federation Medicorum Helveticorum) im Rahmen der Fortbildungsordnung.

### Datenschutz

Ihre Daten werden ausschließlich für die Bearbeitung dieser Fortbildungseinheit verwendet. Es erfolgt keine Speicherung der Ergebnisse über die für die Bearbeitung der Fortbildungseinheit notwendige Zeit hinaus. Die Daten werden nach Versand der Testate anonymisiert. Namens- und Adressangaben dienen nur dem Versand der Testate. Die Angaben zur Person dienen nur statistischen Zwecken und werden von den Adressangaben getrennt and anonymisiert verarbeitet.

### Teilnahme

Jede Ärztin und jeder Arzt soll das Fortbildungszertifikat erlangen können. Deshalb ist die Teilnahme am CME-Programm von Ultraschall in der Medizin nicht an ein Abonnement geknüpft! Die Teilnahme ist im Internet unter <http://cme.thieme.de> möglich. Im Internet muss man sich registrieren, wobei die Teilnahme an Fortbildungen abonnierter Zeitschriften ohne Zusatzkosten möglich ist. Die Fortbildungseinheit in diesem Heft ist 12 Monate online für eine CME-Teilnahme verfügbar.

### Teilnahmebedingungen

Für eine Fortbildungseinheit erhalten Sie 3 Fortbildungspunkte im Rahmen des Fortbildungszertifikats. Hierfür müssen 70% der Fragen richtig beantwortet sein.

### CME-Fortbildung für Nicht-Abonnenten

Teilnehmer, die nicht Abonnenten von Ultraschall in der Medizin sind, können für die Internet-Teilnahme dort direkt ein Guthaben einrichten, von dem pro Teilnahme ein Unkostenbeitrag abgebucht wird.

**Die CME-Teilnahme für diesen Beitrag ist online möglich unter <http://cme.thieme.de>.**

## CME.thieme.de

### CME-Teilnahme

- ▶ Viel Erfolg bei Ihrer CME-Teilnahme unter <http://cme.thieme.de>
- ▶ Diese Fortbildungseinheit ist 12 Monate online für eine CME-Teilnahme verfügbar.
- ▶ Sollten Sie Fragen zur Online-Teilnahme haben, unter <http://cme.thieme.de/hilfe> finden Sie eine ausführliche Anleitung.