

Therapierefraktärer Verlauf einer extended-oligoartikulären juvenilen idiopathischen Arthritis

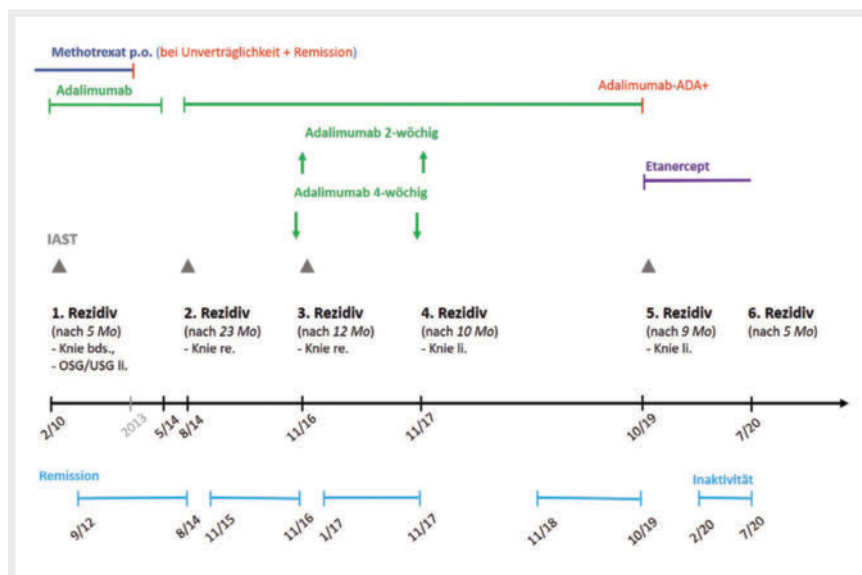
Die oligoartikuläre Arthritis (OA) ist mit einem Anteil von etwa 50 % die häufigste Verlaufsform der JIA in Europa [1]. Je nachdem, ob im Krankheitsverlauf (>6 Monate) kumulativ maximal 4 oder entsprechend über 4 Gelenke betroffen sind, werden die Subkategorien persistierende oder erweiterte (extended) OA (eoJIA) unterschieden. Die Prognose der extended OA ist im Vergleich zur persistierenden OA deutlich schlechter, > 18 Jahre nach Krankheitsbeginn befinden sich nur 25–50 % in medikamentenfreier Remission und auch artikuläre Funktionseinschränkungen treten deutlich häufiger auf [2, 3].

Therapeutisch kommen bei der OA primär nichtsteroidale Antirheumatika (NSAR) und intraartikuläre Kortikosteroid-Instillationen (IAST) zur Anwendung, bei Krankheitsprogress oder Übergang in eine extended OA werden konventionelle (v. a. Methotrexat [MTX]) und biologische DMARDs (v. a. TNF- α -Inhibitoren) eingesetzt. Darüber hinaus stehen weitere Substanzen zur Verfügung, z. B. der IL-6-Rezeptor-Antikörper Tocilizumab, der T-Zell-Kostimulationsblocker Abatacept oder der JAK-Inhibitor Tofacitinib.

Fallbericht

Vorgestellt wird eine 16 Jahre alte Patientin, bei welcher im Alter von 2 Jahren eine oligoartikuläre JIA mit Befall des linken Ellenbogen- sowie des rechten Kniegelenks diagnostiziert wurde. Laborchemisch konnte bei Diagnosestellung ein erhöhter ANA-Titer nachgewiesen werden, Rheumafaktoren, anti-CCP als auch HLA-B27 waren negativ. Familienanamnestisch bestand bei der Großmutter mütterlicherseits eine rheumatoide Arthritis (RA).

Therapeutisch konnte die Erkrankung bei der Patientin durch den Einsatz von NSAR, IAST und oralem MTX nach gut einem halben Jahr in den Zustand der klinischen Inaktivität gebracht werden (► **Abb. 1**). 5 Monate nach Erreichen der Remission trat das erste Rezidiv mit nun zusätzlichem Befall des linken Kniegelenks sowie des linksseitigen oberen und unteren Sprunggelenks auf, sodass nun eine extended OA vorlag.



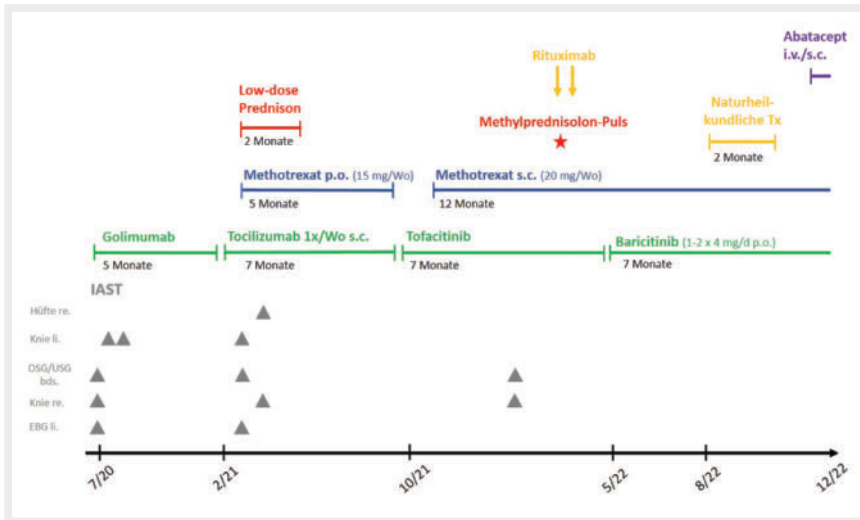
► **Abb. 1** Verlauf und gewählte Therapien in den ersten 10 Jahren der Erkrankung.

Die Therapie wurde um IAST und Adalimumab erweitert. Jedwede Versuche, die Therapie mit Adalimumab abzusetzen oder das Applikationsintervall auf 4-wöchig zu verlängern, mündeten in einem erneuten Rezidiv, welches jeweils mit IAST und der Intervallverkürzung bzw. Dosissteigerung von Adalimumab (max. 40 mg alle 7 Tage) erfolgreich behandelt werden konnte. Die Therapie mit Methotrexat musste aufgrund gastrointestinaler Unverträglichkeit nach 3-jähriger Therapie beendet werden. 9 Jahre nach dem Beginn der Adalimumab-Therapie und 6 Jahre nach Beendigung von Methotrexat wurden im Rahmen einer erneuten Kniegelenks-Arthritis Anti-Drug-Antikörper gegen Adalimumab festgestellt, sodass die Therapie auf Etanercept umgestellt wurde und die Patientin nach 4 Monaten erneut die Inaktivität erreichte. Nach nur 5 Monaten in Inaktivität entwickelte die Patientin dann vor nunmehr 2½ Jahren ein erneutes schweres (6.) Rezidiv mit Befall von beiden Kniegelenken, dem linken Ellenbogengelenk und nun auch beiden Sprunggelenken sowie dem rechten Hüftgelenk.

Es folgten neben wiederholten IAST (12 Gelenke) Therapieversuche mit verschiedenen konventionellen und biologischen DMARDs, zunächst eine Umstellung auf den TNF- α -Antikörper Golimumab, bei per-

sistierender Erkrankung auf den IL-6-Rezeptorantikörper Tocilizumab, gefolgt von den JAK-Inhibitoren Tofacitinib (JAK1/3) und Baricitinib (JAK 1/2), letzterer als „Off-label Use“ (► **Abb. 2**). Zusätzlich wurde MTX wieder hinzugenommen, zuletzt in subkutaner Applikation in einer maximalen Dosis von 20 mg/Woche. Sämtliche Therapien zeigten allenfalls ein teilweises Ansprechen der Polyarthritiden. Ein mäßiges Ansprechen war auf eine mittelhochdosierte Prednison-Therapie (maximal 20 mg/d), ein etwas besseres auf eine Methylprednisolon-Puls-therapie zu beobachten, allerdings ohne nachhaltigen Effekt. Auch durch eine Ergänzung der Therapie um eine B-Zell-Depletion durch Rituximab (ein Zyklus mit 2 \times 1000 g) konnte keine inaktive Erkrankung erreicht werden. Es zeigten sich zuletzt weiterhin 4 aktive Gelenke (v. a. das rechte Hüftgelenk) und persistierend erhöhte Inflam-mationsparameter (BSG 35 mm/h n. W., CRP 20 mg/l). Eine MRT-Untersuchung der Hüftgelenke wies eine deutliche Synovialitis des rechten Hüftgelenks mit Verdickung der Gelenkkapsel sowie einer knöchernen Arrosion mit fokalem Knorpeldefekt am Acetabulumdach nach (► **Abb. 3**).

Aufgrund offensichtlich persistierender Inflammation wurde die Therapie mit Baricitinib und MTX bei bestehender B-Zell-Depletion nach Rituximab zusätzlich um



► **Abb. 2** Verlauf und gewählte Therapien in den letzten 2,5 Jahren der Erkrankung.

den T-Zell-Kostimulations-Antagonisten Abatacept erweitert. Hierunter zeigte sich nach 2 Monaten eine leichte Besserung der Arthritis im Hüftgelenk sowie ein Rückgang der Inflammationsparameter.

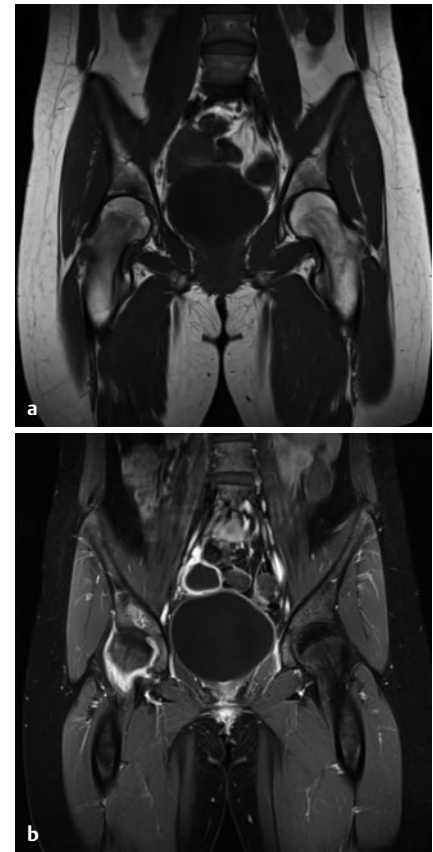
Diskussion

Aufgrund des schweren Verlaufs mit Nichterreichen der klinischen Inaktivität nach dem Einsatz von insgesamt 9 verschiedenen DMARDs und dem Vorliegen von Knorpeldefekten haben wir uns entschieden, den Fall im Diagnoseboard zur „Diagnosefindung und Therapieoptimierung bei komplexen Fällen“ der Gesellschaft für Kinder- und Jugendrheumatologie vorzustellen. Den Konsens der dort erfolgten Diskussion, ergänzt um einige eigene Punkte, möchten wir im Folgenden kurz darlegen.

Therapierefraktäre Patienten, wie in dem vorliegenden Fall beschrieben, stellen eine große Herausforderung für den Behandler, den Patienten und deren Familie dar. Um Frustrationen auf beiden Seiten zu vermeiden, ist es an einem solchen Punkt sinnvoll, realistische Therapieziele bzgl. Reduktion der Krankheitsaktivität, Mobilität und Teilhabe zu formulieren. Eine suboptimale Therapieadhärenz des Patienten als mögliche Ursache für eine wiederholt rezidivierende Erkrankung ist in Betracht zu ziehen und vorsichtig zu eruieren. Im dargestellten Fall allerdings war die Therapieadhärenz optimal. Selbstverständlich sollte nach Versagen mehrerer etablierter Therapien auch

die Möglichkeit einer alternativen Diagnose in Betracht gezogen werden, hier waren sich die Experten bezüglich der korrekt gestellten Diagnose hingegen einig.

Bezüglich der medikamentösen Therapie wurde vorgeschlagen, die erst seit 2 Monaten laufende Therapie mit Abatacept zunächst fortzusetzen. Bei Abatacept handelt es sich um ein wirksames und vergleichsweise gut verträgliches Medikament bei polyartikulärer JIA mit Ansprechraten von etwa $\frac{2}{3}$ der Patienten, nach initialem Therapieversagen auf TNF- α -Inhibitoren [4, 5]. Vergleichsstudien bei erwachsenen Patienten mit rheumatoider Arthritis (RA) zeigten vergleichbare Ansprechraten von IL-6-Rezeptorantagonisten, TNF- α -Inhibitoren und Abatacept [6, 7]. Allerdings ist teilweise mit einem verzögerten Therapieansprechen zu rechnen, weshalb im konkreten Fall eine Therapie über mindestens 6 Monate zur Beurteilung der Wirksamkeit angeraten scheint. Da die Kombination mit MTX die Wahrscheinlichkeit für das Erreichen einer Remission erhöht [8], sollte Abatacept hiermit kombiniert werden. Im Falle einer MTX-Aversion kommt alternativ auch Leflunomid in Betracht. Eine Metaanalyse konnte hinsichtlich Wirksamkeit und Sicherheit der Kombination von Abatacept mit Leflunomid bei Patienten mit RA keine Unterschiede im Vergleich zu MTX nachweisen [9]. Die Kombination von Biologika und JAK-Inhibitoren wird aufgrund einer potenziellen schweren Immunsuppression bei Blockade mehrerer Signalwege und des



► **Abb. 3** Aktuelle MRT-Bilder beider Hüftgelenke: (a) Native coronare T1: geringer Hüftgelenkserguss und Mehrsklerosierung am Azetabulumdach rechts; (b) fettgesättigte coronare T1 nach Gadolinium i. v.: Synovialitis mit Verdickung der Hüftgelenkscapsel rechts.

unklaren Nebenwirkungsprofils kritisch gesehen. Eine Fortsetzung der Therapie mit Rituximab scheint aufgrund bisher fehlender Effektivität und der unsicheren Datenlage zur Effektivität bei Patienten mit JIA nicht zielführend. In der größten Fallserie von 41 JIA-Patienten (9 Patienten mit eoJIA) war eine Reduktion der aktiv betroffenen Gelenke im Median um 1 Gelenk (IQR -4 bis 0) zu beobachten [10].

Die autologe oder allogene Stammzelltransplantation stellt eine selten angewandte Therapieoption für refraktäre Patienten mit JIA dar. Die Datenlage ist vor allem für die polyartikuläre oder auch eoJIA dünn. Das Erreichen einer dauerhaften Remission liegt bei etwa 50–70%, einhergehend mit einer hohen Komplikations- und Mortalitätsrate und einer Rezidivrate von 50% [11–13]. Eine etwas weniger komplikationsbehaftete zellbasierte Therapie-

option könnte die Infusion mesenchymaler Stromazellen sein, auch hierzu existieren bisher allerdings kaum Daten [14, 15]. Beide Therapien sollten entsprechend nur in absoluten Ausnahmefällen in Erwägung gezogen werden.

Bezüglich einer möglichen Synovialektomie – insbesondere des Hüftgelenks – sind die Erfahrungen unterschiedlich. Auch hier ist die Evidenz bei Kindern gering, mit extrem variierenden Rezidivraten zwischen 45 % (bei kurzer Beobachtungszeit) bis zu 95 % bei polyartikulärer JIA und längerer Beobachtungszeit in den verschiedenen Studien (Übersicht in [16]). Funktionelle Verbesserungen wurden hingegen für einen Großteil der Patienten berichtet, v. a. bei oligoartikulären Formen und in der Frühphase der Erkrankung (i. a. in 70–75 %; Übersicht in [16]). Der Effekt der Funktionsverbesserung lässt im Verlauf z. T. deutlich nach. Entsprechend bleibt die Synovialektomie eine Einzelfallentscheidung bei therapierefraktären Patienten mit deutlicher funktioneller Einschränkung. Zu beachten ist, dass im Hüftgelenk eine offene Synovektomie oder eine arthroskopisch-gesteuerte subtotale Synovektomie möglich ist. Die offene Synovektomie ermöglicht eine totale bis subtotale Synovialentfernung. Sie ist mit einer höheren postoperativen Morbidität und einer längeren Rekonvaleszenz vergesellschaftet. Mithilfe der arthroskopischen Synovektomie kann nur eine subtotale Synovektomie erreicht werden, die aber zur funktionellen Verbesserung beitragen kann, eine geringere postoperative Morbidität aufweist und ein geringeres Arthrose-Risiko birgt. Im Fall der vorgestellten Patientin wird die Synovialektomie aufgrund der bestehenden Schmerzen und Funktionsdefizite im Hüftgelenk als mögliche supportive Therapieoption gewertet.

Die Radiosynoviorthese ist aufgrund fehlender Evidenz und erhöhten Risikos für Fertilitätseinschränkungen bei Anwendung am Hüftgelenk bei jugendlichen Mädchen nicht indiziert.

Wir planen die medikamentöse Therapie für mindestens 6 Monate fortzuführen und dann die Indikation zu einer subtotalen Synovektomie zu überprüfen.

Interessenkonflikt

KM gibt an, Honorare für Vorträge von Amgen, Novartis, Medac und Pfizer erhalten zu haben. Die übrigen Autor*innen erklären, dass keine Interessenkonflikte bestehen.

Einhaltung ethischer Richtlinien

Die korrespondierende Autorin bestätigt, dass die Patientin sowie deren Eltern mit der Veröffentlichung dieses Berichts einverstanden sind.

Autorinnen/Autoren



Mirjam Freudenhammer
Abteilung für Pädiatrische Infektiologie und Rheumatologie, Zentrum für Kinder- und Jugendmedizin, Universitätsklinikum Freiburg, Medizinische Fakultät, Universität Freiburg



Kirsten Minden
Sektion Rheumatologie mit Bereich Rheumatologie im Sozialpädiatrischen Zentrum, Charité – Universitätsmedizin Berlin
Programmbereich Epidemiologie, Deutsches Rheumaforschungszentrum Berlin



Martin Arbogast
Abteilung für Rheumaorthopädie und Handchirurgie, Zentrum für Rheumatologie, Orthopädie und Schmerztherapie, Klinik Oberammergau, Waldburg-Zeil Kliniken

Simon C. Leschka

Sektion Kinderradiologie, Klinik für Diagnostische und Interventionelle Radiologie, Universitätsklinikum Freiburg, Medizinische Fakultät, Universität Freiburg
Klinik für Diagnostische Radiologie, Kinder- und Jugendmedizin, Universitätsklinikum Freiburg, Medizinische Fakultät, Universität Freiburg

Markus Hufnagel

Abteilung für Pädiatrische Infektiologie und Rheumatologie, Zentrum für Kinder- und Jugendmedizin, Universitätsklinikum Freiburg, Medizinische Fakultät, Universität Freiburg

Korrespondenzadresse

Dr. Mirjam Freudenhammer

Abteilung für Pädiatrische Infektiologie und Rheumatologie
Zentrum für Kinder- und Jugendmedizin
Universitätsklinikum Freiburg, Medizinische Fakultät, Universität Freiburg
Mathildenstr. 1, 79106 Freiburg
Deutschland
Mirjam.freudenhammer@uniklinik-freiburg.de

Literatur

- [1] Lieber M, Hospach T, Minden K, Kallinich T. Rationale Diagnostik der juvenilen idiopathischen Arthritis. *Monatsschr Kinderheilkd* 2015; 163: 530–539. <https://doi.org/10.1007/s00112-014-3279-2>
- [2] Selvaag AM, Aulie HA, Lilleby V, Flatø B. Disease progression into adulthood and predictors of long-term active disease in juvenile idiopathic arthritis. *Annals of the Rheumatic Diseases* 2016; 75: 190–195. <https://doi.org/10.1136/annrheumdis-2014-206034>
- [3] Glerup M, Rypdal V, Arnstad ED et al. Long-Term Outcomes in Juvenile Idiopathic Arthritis: Eighteen Years of Follow-Up in the Population-Based Nordic Juvenile Idiopathic Arthritis Cohort. *Arthritis Care & Research* 2020; 72: 507–516. <https://doi.org/10.1002/acr.23853>
- [4] Ruperto N, Lovell DJ, Quartier P et al. Abatacept in children with juvenile idiopathic arthritis: a randomised, double-blind, placebo-controlled withdrawal trial. *The Lancet* 2008; 372: 383–391. [https://doi.org/10.1016/S0140-6736\(08\)60998-8](https://doi.org/10.1016/S0140-6736(08)60998-8)
- [5] Brunner HI, Wong R, Nys M et al. Abatacept: A Review of the Treatment of Polyarticular-Course Juvenile Idiopathic Arthritis. *Paediatr Drugs* 2020; 22: 653–672. <https://doi.org/10.1007/s40272-020-00422-2>
- [6] Schiff M, Weinblatt ME, Valente R et al. Head-to-head comparison of subcutaneous abatacept versus adalimumab for rheumatoid arthritis: two-year efficacy and safety findings from AMPLE trial. *Ann Rheum Dis* 2014; 73: 86–94. <https://doi.org/10.1136/annrheumdis-2013-203843>
- [7] Harrold LR, Reed GW, Solomon DH et al. Comparative effectiveness of abatacept versus tocilizumab in rheumatoid arthritis patients with prior TNF exposure in the US Corona registry. *Arthritis Research & Therapy* 2016; 18: 280. <https://doi.org/10.1186/s13075-016-1179-7>
- [8] Pombo-Suarez M, Gomez-Reino JJ. Abatacept for the treatment of rheumatoid arthritis. *Expert Review of Clinical Immunology*

- nology 2019; 15: 319–326. <https://doi.org/10.1080/1744666X.2019.1579642>
- [9] Decarriere G, Barnette T, Combe B et al. Most Appropriate Conventional Disease-Modifying Antirheumatic Drug to Combine With Different Advanced Therapies in Rheumatoid Arthritis: A Systematic Literature Review With Meta-Analysis. *Arthritis Care Res (Hoboken)* 2021; 73: 873–884. <https://doi.org/10.1002/acr.24195>
- [10] Kearsley-Fleet L, Sampath S, McCann LJ et al. Use and effectiveness of rituximab in children and young people with juvenile idiopathic arthritis in a cohort study in the United Kingdom. *Rheumatology (Oxford)* 2019; 58: 331–335. <https://doi.org/10.1093/rheumatology/key306>
- [11] Kler IM de, Brinkman DMC, Ferster A et al. Autologous stem cell transplantation for refractory juvenile idiopathic arthritis: analysis of clinical effects, mortality, and transplant related morbidity. *Annals of the Rheumatic Diseases* 2004; 63: 1318–1326. <https://doi.org/10.1136/ard.2003.017798>
- [12] Abinun M. An overview of infectious complications in children on new biologic response-modifying agents. *Pediatric Health* 2010; 4: 509–517. <https://doi.org/10.2217/phe.10.57>
- [13] Silva JMF, Ladomenou F, Carpenter B et al. Allogeneic hematopoietic stem cell transplantation for severe, refractory juvenile idiopathic arthritis. *Blood Adv* 2018; 2: 777–786. <https://doi.org/10.1182/bloodadvances.2017014449>
- [14] Swart JF, de Roock S, Nievelstein RAJ et al. Bone-marrow derived mesenchymal stromal cells infusion in therapy refractory juvenile idiopathic arthritis patients. *Rheumatology (Oxford)* 2019; 58: 1812–1817. <https://doi.org/10.1093/rheumatology/kez157>
- [15] Wong SC, Medrano LC, Hoftman AD et al. Uncharted waters: mesenchymal stem cell treatment for pediatric refractory rheumatic diseases; a single center case series. *Pediatr Rheumatol Online J* 2021; 19: 87. <https://doi.org/10.1186/s12969-021-00575-5>
- [16] Badin D, Leland CR, Bronheim RS et al. Synovectomy in juvenile idiopathic arthritis: A systematic review and meta-analysis. *Medicine (Baltimore)* 2022;101:e32278. <https://doi.org/10.1097/MD.00000000000032278>

Bibliografie

arthritis + rheuma 2023; 43: 275–278

DOI 10.1055/a-2121-6546

ISSN 0176-5167

© 2023. Thieme. All rights reserved.

Georg Thieme Verlag KG, Rüdigerstraße 14, 70469 Stuttgart, Germany